

2511635622

No. 1234/H

J.62

~~350~~
340



THE INSTITUTE
OF
OPHTHALMOLOGY
LONDON

EX LIBRIS

OPHTHALMOLOGY HC88 WILBRAND

E. 4. 4/2

Digitized by the Internet Archive
in 2014

https://archive.org/details/b2164164x

ÜBER

HEMIANOPSIE

UND IHR VERHÄLTNISS ZUR

TOPISCHEN DIAGNOSE DER GEHIRNKRANKHEITEN

VON

Dr. HERMANN WILBRAND
AUGENARZT IN HAMBURG.

BERLIN 1881.
VERLAG VON AUGUST HIRSCHWALD.
NW. UNTER DEN LINDEN 68.

Alle Rechte vorbehalten.

Vorrede.

Die überaus glänzenden Experimente Munk's, und die sich häufenden Beobachtungen über Hemianopsie mit Sectionsbefunden, legten bei dem jetzigen Stande der Localisationsfrage das Bedürfniss nahe, aus der Zusammenfassung des gesammten einschlägigen Materials festere Anhaltspunkte über Bedeutung der Hemianopsie für die topische Diagnose der Gehirnkrankheiten zu gewinnen. Weil die Forschung gerade hier wieder ein Gebiet betreten hat, das mit gleichem Rechte die Neuropathologen wie die Ophthalmologen als ihr Arbeitsfeld betrachten, so scheint mir der Versuch nicht ungerechtfertigt zu sein, den Vertretern beider Disciplinen die gemeinsamen Gesichtspunkte anzudeuten, unter deren Berücksichtigung die Fälle von Hemianopsie, im Interesse der Förderung und Weiterentwickelung unserer Kentnisse für die Folge zu untersuchen sind. Mit Willen wurde nur ausnahmsweise und nothgedrungen auf die Resultate physiologischer Experimente Rücksicht genommen, dagegen um so mehr Gewicht gelegt auf anatomisches und klinisches Beobachtungsmaterial aus der menschlichen Pathologie.

Während diese Arbeit abgeschlossen wurde, erschien die werthvolle Abhandlung von Mauthner, Gehirn und Auge, auf welche ich bezüglich der Abfertigung falscher Angaben und Hypothesen über die optische Faserkreuzung, diese Arbeit ergänzend, hinweisen möchte.

Hamburg, im März 1881.

Dr. **Hermann Wilbrand.**

Inhaltsverzeichniss.

Seite

Verhalten der Opticusfasern in der Retina 1
Die Betheiligung beider Tractus an der Function der Macula lutea 8
Tabelle I. Zusammenstellung von 154 Fällen von lateraler Hemianops. 9
Verlaufsrichtung der Fasern im Nervus opticus 32
Verlaufsrichtung der Fasern durchs Chiasma 32
Tabelle II. Zusammenstellung sämmtlicher auf die Partialdurchkreuzung der Opticusfasern im Chiasma bezüglicher pathologisch-anatomisch und histologisch untersuchter Fälle 39
Das Kellermannsche Schema der Partialdurchkreuzung im Chiasma... 39
Ueber die topographischen Verhältnisse am Chiasma 40
Vergleich sämmtlicher Fälle von temporaler Hemianopsie ohne Sectionsbefund mit dem Kellermann'schen Schema 41
Zusammenstellung der Symptome aller Fälle von temporaler Hemianopsie ohne Sectionsbefund 52
Fälle von Erkrankung des Chiasma mit Sectionsbefund, und diagnostischen Sätzen 54
Sitz der Erkrankung am seitlichen Winkel des Chiasma 54
Zusammenstellung der Symptome dieser Fälle. Tabelle IV. 60
Fälle von sogenannter nasaler Hemianopsie ohne Sectionsbefund 62
Solche mit Sectionsbefund 64
Tumoren im vorderen Winkel des Chiasma. Fälle mit Sectionsbefund 65
Zusammenstellung der Symptome dieser Fälle. Tabelle V. 68
Tumoren im hinteren Winkel des Chiasma. Fälle mit Sectionsbefund 69
Zusammenstellung der Symptome dieser Fälle. Tabelle VI. 76
Tumoren an der Unterfläche des Chiasma 79
Amaurose bei Zerstörung des Chiasma 82
Verhalten der Sehschärfe und des ophthalmoskopischen Befundes bei sämmtlichen Fällen von temporaler Hemianopsie mit und ohne Sectionsbefund. Tabelle VII. 83
Zusammenstellung der allgemeinen Symptome und Prognose dieser Fälle. Tab. VIII. 85
Bedeutung der Pupillenreaction auf Licht für die Differential-Diagnose der Hemianopsie 88
Bedeutung des basalen Opticusganglions der Commissura ansata und der Meynert'schen Commissur für das Sehen 91
Fälle von Functionshemmung eines Tract. opt. mit Sectionsbefund... 93
Differentiell-diagnostische Bemerkungen 95
Histologie des Corpus geniculatum externum 101
Fälle von Erkrankung des Corpus geniculat. ext. mit Sectionsbefund. 103
Fälle von Fortpflanzung der Sehnervenatrophie auf den Marküberzug des Corpus geniculatum externum 104

Seite

Fälle von Fortpflanzung der Sehnervenatrophie durch die Substanz des Corp. genic. ext. bis auf das Stratum zonale thalami 105
Histologie des Corpus geniculatum internum..... 105
Fälle von Fortpflanzung der Sehnervenatrophie durch die Corpora geniculata auf die Vierhügel..... 107
Fälle von Fortpflanzung der Sehnervenatrophie auf den Thalam. opt. 107
Fälle von Fortpflanzung der Sehnervenatrophie bis auf die Occipitallappen 108
Verhalten des Opticus zum Oculomotorius in den Vierhügeln..... 108
Fälle von cerebraler Amaurose mit Erhaltung der Pupillenreaction, ohne Sectionsbefund 111
Zusammenstellung der Symptome der Fälle von cerebraler Amaurose ohne Sectionsbefund. Tabelle X 112
Bemerkungen über die Bedeutung der Vierhügel bezüglich ihrer optischen Functionen..... 114
Histologische und pathologisch-anatomische Bemerkungen über das Pulvinar 115
Fälle von Erkrankungen des Pulvinar mit Sectionsbefund..... 116
Muthmassungen über die Bedeutung des Pulvinar und die differentiell-diagnostisch hervorzuhebenden Momente bei seiner Erkrankung .. 119
Fälle von Hemianopsie mit Hemichorea und Athetose derselben Seite 122
Fälle von Amblyopie der einen Seite in Folge von Erkrankung der inneren Kapsel 125
Zusammenstellung der Symptome dieser Fälle. Tabelle XI..... 126
Fälle von Hemianopsie unter Miterkrankung der inneren Kapsel mit Sectionsbefund 130
Fälle von Convulsionen mit lat. Hemianops. derselben Seite 167
Fälle von Hemianästhesie mit lateraler Hemianopsie derselben Seite 133
Die Gratiolet'schen Sehstrahlungen..... 136
Fälle von lateraler Hemianopsie, hervorgerufen durch Herderkrankungen im Marklager des Occipitallappens und der Sehstrahlungen..... 137
Fälle von Herderkrankungen im Marklager des Occipitallappens unter Miterkrankung der occipitalen Rinde 140
Uebersicht über die Fälle von lateraler Hemianopsie durch Herderkrankung in den Hemisphären bezüglich der klinischen Symptome und des Sectionsbefundes. Tabelle XIII..... 146
Differentiell-diagnostische Bemerkungen über laterale Hemianopsie 158
Vorkommen der Hemianopsie zugleich mit Hemiplegie derselben Seite 160
Monoplegien mit lateraler Hemianopsie derselben Seite 166
Zusammenstellung der allgemeinen Symptome von 154 Fällen von lateraler Hemianopsie. Tabelle XII..... 169
Das Verhältniss der Epilepsie zur Hemianopsie..... 169
Selbstbeobachtete Fälle von lat. Hemianps. mit diagnost. Bemerkungen 171
Ueber psycho-sensorische Veränderungen der Gesichtseindrücke 180
Verhältniss der Aphasie zur Hemianopsie 185
Verhältniss des Farbensinns zur Hemianopsie..... 191
Die Fälle von Fürstner und die Sehstörungen bei Paralytikern 187
Gesichtsfeldtypen bei doppelseitigem Ergriffensein der Sehcentren..... 192
Zusammenstellung der ophthalmologisch interessanten Daten der Fälle auf Tabelle I..... 203
Aetiologie, Prognose und Therapie bei lateraler Hemianopsie 205
Litteraturangabe 297

Verhalten der Opticusfasern in der Retina und im Opticusstamme bezüglich ihrer Verlaufsrichtung.

§ 1. Das dringende Bedürfniss, ein übersichtliches Bild von dem Faserverlauf des nervösen Sehapparates von der Retina bis zum obersten Centrum in der Grosshirnrinde zu geben, soweit anatomische, physiologische und pathologische Kenntnisse im Vergleich mit klinischen Beobachtungen uns dazu auffordern; als auch das Bestreben, das klinische Bild der Hemianopsie zur Localisation pathologischer Herde im Gehirn und an der Schädelbasis bestmöglichst zu verwerthen, rechtfertigen die scheinbare Weitschweifigkeit nachstehender Arbeit, insofern sie als Erläuterung einiger selbstbeobachteter Fälle von Hemianopsie dienen soll. — Je mehr Dunkel aber noch gerade dieses Gebiet unseres Wissens verhüllt, um so dringender tritt an den Kliniker die Forderung heran, Alles, was Hinweise giebt zu concentriren, damit die Beobachtung am Menschen die neuen Gesichtspunkte nach jeder Richtung verwerthe, zu deren klinischer Verarbeitung die Experimentalphysiologie der letzten Jahre eine so erfreuliche Anregung gegeben hat.

Die von Gudden beobachtete Entwicklung einer descendirenden Atrophie in der optischen Faserleitung nach Entfernung der primären Centren, und die von H. Müller, Leber, Treitel und vielen Anderen dabei gefundene Atrophie der Faser- und Ganglienzellenschicht der Retina bei dem Menschen (leider bleiben die Stäbchen und Zapfen normal), möchte wohl am geeignetsten sein, uns den Verlauf der Opticusfasern von einer Gehirnhälfte bis zu den Endgliedern in der Retina vor Augen zu führen, allein ein derartiger Fall ist bis jetzt weder beobachtet noch beschrieben. —

Wenn aber bei einer Functionsbeschränkung sensibler, motorischer oder anderer Sinnesnerven meist nur der Nervenstamm als solcher in seiner groben anatomischen Anlage und Verbreitung Berücksichtigung findet, so verlangen die Erkrankungen des optischen Faserverlaufs schon um so mehr eine nähere topographische Kenntniss der histologischen Lagerung der einzelnen leitenden Nervenelemente, als die Functionshemmung eines einzelnen Sehnervenbündels einen am Perimeter controllirbaren Defect an einer bestimmten Stelle des Gesichtsfelds zur Folge hat, und mit grosser Wahrscheinlichkeit also Ausgang, Verlauf und Endigung derselben Faser oder desselben Sehnervenbündels

bei jedem Menschen auch an dieselbe Stelle der Verlaufsrichtung geknüpft ist. Das ideale Ziel unseres Strebens muss demnach auf die Erlangung der Kenntniss gerichtet sein, welcher zerstörte Ganglienzellenhaufen im corticalen Sehcentrum denselben Defect an derselben Stelle des Gesichtsfelds hervorrufen wird, wie eine partielle Erkrankung des optischen Faserverlaufs diesseits und jenseits der primären Opticuscentren, oder eines bestimmten Bezirks seiner Endglieder in der Retina. —

Jedem Endgliede einer Sehnervenfaser ist aber die Function für einen bestimmten Ort im Gesichtsfeld angewiesen, jede Verdrängung desselben aus dieser Lage äussert sich in einer Veränderung der psychischen Relation auf diese Function, wie dies Förster bei der Metamorphopsie gezeigt hat, und jede Functionsunterbrechung einer dahin leitenden Faser wird einen nach Ort und Lage bestimmten Defect im Gesichtsfeld zur Folge haben, aus dessen Beschaffenheit, unter Berücksichtigung noch anderer, jeden Fall complicirender Momente wieder auf die Lage des Krankheitsherdes in dem Verlaufe der optischen Faserleitung geschlossen werden kann. —

Leider liegen noch keine Beobachtungen vor, welche über die Lage und den Verlauf der einzelnen eine bestimmte Stelle der Retina mit Zapfen und Stäbchen versorgenden Opticusfasern Licht verbreiten könnten —, und so sind wir zur Zeit noch genöthigt aus der Zusammenstellung aller einschlägigen Fälle mehr Folgerungen allgemeinerer Art zu ziehen. Wir werden uns demnach zunächst mit der Faserausbreitung in der Retina und dem Nervus opticus beschäftigen, indem wir im oben erwähnten Sinne Bezug nehmen:

1) Auf das Verhältniss der Gesichtsfelddefecte zum pathologisch-anatomischen Befund am Nervus opticus.

Folgende Untersuchungen scheinen dafür zu sprechen, dass die peripher im Opticusstamm verlaufenden Nervenfasern wenigstens kurz vor dem Eintritt in den Bulbus auch die Netzhautperipherie mit functionirenden Elementen versehen:

Leber (Arch. f. Ophthm. XIV. 2. 216) fand bei der grauen Degeneration der Sehnerven die Veränderungen hauptsächlich in den peripheren Partien der Nerven ihren Anfang nehmend, bei einer Affection, bei der man, wenn sie progressiv ist, klinisch neben Herabsetzung der centralen Sehschärfe meist bald Defecte im excentrischen Sehen beobachtet (vgl. auch Leber, Arch. f. Ophthm. XIV. 2. 182).

Leber beschreibt (Arch. f. Ophthm. XIV. 2. 236) einen Fall mit noch ziemlich gut erhaltener centraler Sehschärfe (Bsts. Jaeg. III. mit +6). Kein Gesichtsfelddefect nachweisbar. Ophthalm. Neuritis descend. und Stauungspapille. Section. Rechter Opticus am unteren Rande, Durchschnitt in der Nähe des Chiasma, ein schmaler atrophischer Streif, eine ähnliche Stelle fand sich am

linken Nerv. opticus. Am rechten Sehnerv waren auch noch in der Nähe des Foramen opticum an einer Stelle der Peripherie (p. 344) die Nervenbündel viel dünner. —

Leber (Gräfe-Sämisch V. 985). Gesichtsfeld beiderseits hochgradig concentrisch verengt. Sehschärfe rechts kaum Finger in einem Fuss Entfernung. Links M. $^1/_8$ Jaeg. No. V. mühsam. Section: Es fand sich an beiden Sehnerven dicht vor dem Chiasma ringsum ein schmaler grau degenerirter Streif, der sich mit Gold nicht färbte und aus Nervenbündeln bestand, welche theils völlig atrophisch waren, theils zwischen den atrophischen und marklosen Fasern noch einige markhaltige enthielten. Die übrigen Nervenbündel liessen zwischen den anderen hier und da einzelne atrophische Fasern erkennen. In dem Tractus waren in eine sehr dünne, mehr aus circulär verlaufenden Fasern bestehende, oberflächliche Schicht Amyloidkörperchen in mässiger Menge eingelagert. —

Treitel beschreibt (Arch. f. Ophth. XXII. 2. 245) folgenden Fall: Gesichtsfeld normal. S. $^{20}/_{20}$, normaler Farbensinn. Im Opticus besteht eine geringe Atrophie, die besonders die peripheren Schichten ergriffen hat und nach dem Auge hin zunimmt. Der intracranielle Theil, sowie die Tractus erscheinen normal.

Kellermann (Klin. Mon. f. Augenh. XVIII. Beilageheft p. 35) beschreibt folgenden Fall: Es war während des Lebens leider keine Gesichtsfeldprüfung vorgenommen worden, da Patient nie über eine Sehstörung des rechten Auges geklagt hatte und in der kurzen Zeit, welche derselbe im Spital zubrachte, nichts Pathologisches am Auge bemerkt wurde. Auch die anatomische Untersuchung der Retina war normal (p. 36). Wir fanden in der Nähe des Auges die Gruppe atrophischer Nervenfasern ganz an der Peripherie gelegen, nach aussen und unten zu; je mehr wir uns aber vom Auge entfernten, desto mehr trat dieselbe von der Peripherie der Mitte des Querschnitts näher, und kurz vor dem Chiasma verlief sie nur wenig nach unten von der Mitte des Querschnitts. —

Einen anderen Fall beschreibt Samelsohn (Centrlbl. f. med. W. 1880. 418). Beiderseits absolutes centrales Scotom, beiderseits die temporalen Papillenhälften blass und atrophisch. Es fand sich ganz symmetrisch in beiden Opticusstämmen eine partielle Atrophie, welche beiderseits genau im Foramen opt. einsetzte und nach dem Bulbus zu hernieder sich erstreckte. Jenseits des Foramen opt. ist der Nerv ganz normal, desgleichen Tractus und Chiasma. Im Foramen opt. und in seiner nächsten Nachbarschaft ist die Atrophie genau central gelegen und zeigte hier das Bild der echten interstitiellen Neuritis. Bald jedoch verliert die atrophische Partie ihre streng centrale Lage und wendet sich lateralwärts, so jedoch, dass sie noch immer von einem Ringe normaler Nervensubstanz umschlossen wird, welcher Ring medialwärts in gleichem Grade zunimmt, wie derselbe lateralwärts immer mehr verliert, je mehr sich die Schnitte dem Bulbus nähern;

an der Eintrittsstelle der Centralgefässe liegt die atrophische Partie fast ganz peripher in Form eines Keils, dessen Spitze dem Eintritt der Vene zugekehrt ist.

Aus dem von Binswanger und mir (Verhandl. d. med. Sect. d. schlesischen Gesellsch. f. vaterländ. Cultur. Sitz. 4. IV. 1879. Breslauer ärztl. Zeitschr. 24. Mai 1879) beschriebenen Fall geht hervor, dass kurz vor dem Eintritt in den Bulbus die peripher im Opticusstamm verlaufenden Nervenfasern auch die Netzhautperipherie in ihrem grössern Umfange wenigstens mit functionirenden Elementen versehen.

2) Auf das Verhalten des Gesichtsfeldes zum ophthalmoskopischen Befunde.

Mauthner konnte bei einer rechtsseitigen lateralen Hemianopsie, die nach einer grösstentheils rückgängigen Cerebralaffection zurückgeblieben war, dreizehn Jahre nachher die ophthalmoskopische Untersuchung vornehmen. Die rechte Papille war graulich-weiss, ohne Spur von röthlichem Ton, trübe, keine Spur von Excavation, die linke dagegen auffallend geröthet. Die innere Grenze etwas undeutlich, die Retinalgefässe beiderseits normal. S. $^{20}/_{20}$. Beiderseits vollständig reine laterale Hemianopsie, deren Trennungslinien genau senkrecht durch den Fixationspunkt gehen, die rechte Hälfte ohne Lichtschein, die linke von normaler Ausdehnung. Aus diesem Fall vermuthet Mauthner (Nagel's Jahresbericht, 1872. p. 366), dass die Fasern des sogenannten Fasciculus cruciatus in der Papille zu oberst lägen und die des sogenannten Fasciculus lateralis überdeckten, so dass das Aussehen der Papille allein von dem Verhalten des ersteren abhinge.

Inwiefern dieser Satz durch die Casuistik gestützt und bewahrheitet wird, beweist die Zusammenstellung der Fälle auf Tabelle III. und VII.

Ebenso fand Rydel nach Mauthner's*) Angabe (Oestr. Zeitschr. f. pract. Heilk. XVIII. No. 11. 20—24, 26, 39) bei linksseitiger lateraler Hemianopsie nach 8 Monaten die linke Papille blasser.

Auch Hirschberg fand (Arch. f. Aug. u. Ohr. V. 1. 137—139) bei einer rechtsseitigen Hemianopsie, welche erst kurze Zeit bestanden hatte, den ersten Beginn der Verfärbung nur am rechten Auge auf der Seite der Hemianopsie. Nach 8 Monaten war auch die linke Papille blasser.

v. Gräfe giebt (Klin. Monatsb. f. A. III. 215) an, nach dreijähriger Dauer einer linksseitigen Hemianopsie die rechten Hälften beider Papillen atrophisch excavirt gefunden zu haben.

v. Wecker (Traité des malad. des yeux. II. 384) fand nach 15 Monaten schon beginnende atrophische Excavation der Papillen und zwar besonders auf der entgegengesetzten Seite bei linksseit. Hemianops.

*) Woinow, A. f. O. XVIII. 2. 44 fand bei rechtsseit. Hemianopsie von mehrmonatlicher Dauer beide Papillen verhältnissmässig blass, und zwar hauptsächlich ihre linken Seiten nach unten zu.

v. Gräfe äussert sich (Klin. Monatsb. f. A. III. 220) folgendermassen: Die Thatsache, dass bei cerebraler Hemianopsie die Halbirungslinie durch den Fixationspunkt geht, erfordert, dass ein Theil der dem sogenannten Fasciculus cruciatus angehörigen Fasern von der Papille aus nach aussen ausstrahlt, resp. schon in der temporalen Hälfte der Papille liegt. Es darf also auch nicht erwartet werden, dass, wenn der Fasciculus cruciatus atrophirt, sich diese Atrophie strikt auf die innere Hälfte des Sehnerven beschränkt, während umgekehrt die Lähmung des Fasciculus lateralis nicht die ganze äussere Hälfte vom Gefässaustritt an gerechnet einnehmen kann.

Schweigger erwähnt (Arch. f. Ophth. XXII. 3. 321) eines Falls, wo auf dem rechten Auge die ganze untere Hälfte des Gesichtsfelds unterhalb der Horizontalen fehlte. Die Sehschärfe dieses Auges betrug etwa $^1/_2$. Die Papille erschien im umgekehrten Bilde nach unten, also ganz entsprechend dem Gesichtsfelddefect weiss verfärbt. Abgelaufene partielle Neuritis. Schweigger hat wiederholt Fälle von partieller Neuritis gesehen, in welchen der Gesichtsfelddefect genau den Stellen der Retina entsprach, welche ihre Fasern aus dem erkrankten Theile des Sehnerven erhalten.

Knapp beobachtete (Nagel's Jahresb. 1873. p. 336) einen Fall von partieller Embolie einzelner Aeste der Arteria central. retinae. Unterer äusserer Quadrant des Sehnerven war weiss, der übrige Sehnervenquerschnitt röthlich wie gewöhnlich, im Gesichtsfeld fehlte der innere obere Quadrant. Centrale Sehschärfe $^{20}/_{20}$.

Barkan (l. c. p. 336) erwähnt ebenfalls eines Falles von partieller Embolie einzelner Aeste der Art. cent. ret. Die untere Papillenhälfte war gelbröthlich, fast hyperämisch, Grenze gegen die Netzhaut verwischt, obere Papillenhälfte ganz scharf contourirt, von papierblassem, atrophischem Aussehen (umgekehrtes Bild), die ganze obere Gesichtsfeldhälfte fehlt. S. = $^{15}/_{200}$ mit excentrischer Fixation.

Knapp erwähnt (l. c.) noch eines Falls, der sich genau so wie bei Barkan verhalten habe.

Weiss berichtet (Klin. Monatsb. f. A. 1875. 114) von einem wachsenden centralen Scotom, welches schliesslich blos noch die Gesichtsfeldperipherie frei liess, bedingt durch ein in der Mitte der Papille liegendes Extravasat, was wahrscheinlich mit einer in der Nervenaxe gelegenen Blutung in Zusammenhang stand.

Emmert (Klin. Monatsb. f. A. 1875. Heidelberger Bericht 502) erzählt von einem Patienten, der von je her nur Alles halb auf dem einen Auge sehen konnte. Es bestand horizontale Hemianopsie. S. = $^{20}/_{200}$, sein mangelhaftes Sehen soll nicht zugenommen haben; ophthalmoskopisch erscheint der obere äussere Quadrant des Sehnerven in ziemlicher Ausdehnung atrophisch.

Einen ähnlichen Fall erwähnt auch Uhthoff (Arch. f. Ophthm. XXVI. 1. 262).

3) Auf den makroskopischen Sectionsbefund in Bezug auf das Gesichtsfeld.

Knapp (Nagel's Jahrb. 1875. p. 372). Da ein starker unelastischer Strang in unmittelbarem Contact mit der Aussenseite des Chiasma und der Sehnerven gefunden wird, so kann man in diesem eigenthümlichen pathologischen Befunde die Ursache für nasale Hemianopsie suchen. Allerdings bestand beiderseits Neuroretinitis. Die Sehschärfe hob sich später wieder. Der Sehnerv wurde weiss.

Schoen erwähnt (Lehre v. Gesichtsfeld p. 48) einen Fall, welcher vermuthen lässt, dass die an der inneren Hälfte des Opticusstammes verlaufenden Nervenfasern auch den nasalen Theil der Retina versorgen und somit bei ihrer Erkrankung einen Gesichtsfelddefect der temporalen Gesichtsfeldhälfte hervorrufen werden. Bei einer Attacke auf einen Wachposten erhielt ein Mensch einen Bajonettstich in der Gegend des rechten inneren Augenwinkels in die Orbita. Der Befund 2 Monate später ergiebt Links H. $^1/_{36}$, S. = $^{20}/_{20}$; Rechts S. = $^{20}/_{200}$; rechter Opticus grau-weiss, keine Spur vorausgegangener Entzündung, keine Bewegungsbeschränkung in den Augenmuskeln. Im äussersten nasalen Aequator finden sich Pigmentanhäufungen, ähnlich wie sie Berlin nach Durchschneidung des Opticus bei Kaninchen fand. Der grösste Theil des äusseren Gesichtsfeldes fehlt; die zu innerst liegenden Fasern wurden durchschnitten, die nächstfolgenden auch lädirt, so dass im Gesichtsfelde die Farbengrenze für grün nicht dicht neben der Aussengrenze liegt.

4) Auf die histologischen Untersuchungen des normalen Nervus opticus und der Retina.

Michel (Beitr. z. Anat. u. Physiol. ref. klin. M. f. Augenh. 1875. 140). Die gegen die Macula lutea verlaufenden Fasern sind zu äusserst schmalen Nervenbündeln gruppirt, die einen gestreckten Verlauf haben, und die direct nach innen verlaufenden Bündel sind ebenfalls schmal. In der Papille selbst und in deren Nähe sind die Bündel etwas zusammengedrängt und übereinander geschichtet. Die Ausbreitung der Opticusfasern gestaltet sich überall plexusartig; je weiter man nach der Peripherie hin untersucht, um so mehr hat die Dicke der Bündel abgenommen. Von der Papille aus nimmt die Breite der Bündel ab.

5) Auf den normalen Augenspiegelbefund.

Liebreich (Klin. W. f. Augenh. 1869. 457) berichtet: Die Hauptmasse der Nervensubstanz befindet sich nämlich in der bei weitem überwiegenden Mehrzahl der Fälle auf der inneren Hälfte,

oder sogar auf dem inneren Dritttheil der ganzen Papillenscheibe zusammengedrängt. Dadurch nun scheint eben dieser Theil, der zugleich meistens die hauptsächlichsten Gefässe enthält, gleichmässig grau, röthlich, trübe und lässt keine Andeutung der Lamina cribrosa durchschimmern. Nach der Schläfenseite zu über die äussere Hälfte oder zwei Dritttheile der Papille zieht dagegen nur eine viel dünnere Schicht von Nervenfasern; es scheint daher hier fast immer die Lamina cribrosa durch.

Aus der Zusammenstellung dieser Beobachtungen darf man wohl entnehmen:

a) dass bei weitem der grösste Theil der im Opticusstamm peripher verlaufenden Nervenbündel in der Peripherie der Retina auch seine Endigung findet;
b) dass die Fasern des sogenannten Fasciculus cruciatus die Fasern des sogenannten Fasciculus lateralis überdecken und von der Papille bis zur Macula lutea zunächst dem Glaskörper verlaufen, und bei Atrophie des Fasciculus cruciatus die ganze Papille ein atrophisches Aussehen annimmt;
c) dass der sogenannte Fasciculus lateralis wahrscheinlich am temporalen Theile des Sehnerven kurz vor dem Chiasma hinzieht und bei seiner Functionshemmung einen Defect der nasalen Gesichtsfeldhälfte seines Auges hervorrufen wird;
d) dass eine Verletzung der inneren Hälfte eines Nerv. opticus wahrscheinlich einen Defect der temporalen Gesichtsfeldhälfte seines Auges zur Folge hat (vgl. auch die Fälle von Tumoren im vorderen Winkel des Chiasma);
e) dass partielle Atrophien eines Papillensectors, welche ophthalmoskopisch zu diagnosticiren sind, auch einen der Lage und Winkelgrösse des atrophischen Sectors entsprechenden Ausfall im Gesichtsfeld nach sich ziehen;
f) dass über die Lage der die Macula lutea versorgenden Fasern im Opticusstamm noch immer nicht eine entscheidende Antwort gegeben werden kann.

§ 2. Hieran knüpft sich nun die weitere Frage, ob die Fovea centr. mit beiden Hemisphären in Verbindung stehe, und ob ihre Fasern im sogenannten Fasciculus cruciatus oder lateralis allein nach der Rinde gelangen.

Um diese Frage näher zu prüfen, habe ich sämmtliche etwas genauer beschriebene Fälle von Hemianopsie, soweit mir die Litteratur zugänglich war, zusammengestellt, in der Absicht zu erfahren, ob bei der rechtsseitigen oder linksseitigen completen lateralen Hemianopsie der Fixationspunkt im erhaltenen Gesichtsfeld, somit die ganze Fovea centralis im Bereich der functionirenden Retinalhälfte liege.

Aus der in diesem Sinne bewerkstelligten Zusammenstellung aller Fälle der Tabelle I. entnehmen wir, dass bei der lateralen Hemianopsie die Trennungslinie zwischen der erhaltenen und ausgefallenen Gesichtsfeldhälfte entweder grade durch den Fixationspunkt geht, wie bei 23 von 56 Fällen, bei denen besonders auf diesen Umstand Rücksicht genommen worden war, oder, dass der Fixationspunkt stets innerhalb der erhaltenen Gesichtsfeldhälfte liegt und die Trennungslinie eine mehr weniger breite, mit Ausnahme weniger Fälle, auf beiden Gesichtsfeldern gleiche Zone erhaltenen Gesichtsfeldes zwischen sich und dem Fixationspunkt lässt, wie in 33 von 56 Fällen, wo besonders dieser Umstand vermerkt ist.

Aus der Thatsache nun, dass der Fixationspunkt nie ganz in den ausgefallenen Gesichtsfeldhälften liegt, ist zu schliessen, dass die Fovea centr. desselben Auges von beiden Fasciceln Fasern erhält, d. h. dass sie mit beiden Hemisphären in Verbindung steht. Supponiren wir folgenden Fall von rechtsseitiger lateraler Hemianopsie (Fig. I.), so würde, da der Fixationspunkt (F) nie in der ausgefallenen,

Fig. I.

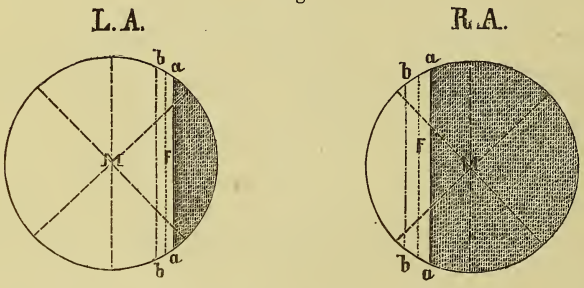

M. Mariottescher Fleck. F. Fixationspunkt.

hier schraffirten Gesichtsfeldhälfte liegt, eine noch hinzutretende linksseitige Hemianopsie bei demselben Menschen entweder die Linie bb als Trennungslinie zeigen, oder dieselbe würde durch F gehen; mithin muss zwischen aa und bb oder aa und F eine Zone existiren, wo die zu F, also zur Macula lutea von beiden Hemisphären hinziehenden Fasern innig mit einander verflochten sind.

Auch Hirschberg (Nagel's Jahresbericht 1876, 79) hat gefunden, dass bei den von ihm untersuchten Fällen von Hemianopsie an der Trennungslinie zwischen erhaltener und fehlender Gesichtsfeldhälfte eine schmale Zone stumpfer Empfindung vorhanden war, woraus er schliesst, dass die Fasern beider Fascibels an dieser stumpfen Grenzzone sich miteinander verflechten. Da demnach die Macula lutea von beiden Tractus optici Fasern erhält, steht es zu erwarten, dass, weil immerhin ein Theil der percipirenden Elemente der Macula lutea durch die Leitungshemmung des einen Tractus ausser Thätigkeit kommt, auch die Sehschärfe in Folge von lateraler Hemianopsie wenigstens einigermassen alterirt werde. In der That ergab es sich, dass von 93 Fällen (siehe Tabelle I.), bei welchen näher auf diese

Tabelle I.

a) Fälle von Hemianopsia lateralis sinistra.

No.	Begleitende Symptome.	Ophthalmosk. Befund.	Sehschärfe.	Lage des Fixationspunktes.	Verhalten des Gesichtsfeldes für Weiss und Farben. Farbensinn etc.	Autor und Litteratur.
1.	Hemiparesis sinistra. Kopfschmerz. Erbrechen.	Beiderseits Papillitis.	Später gut.	—	Complicirter Fall. Anfangs Peripherie beschränkt. dann rechtsseit. Erblind., dann Hemianops. lat. sin.	Leber, Graefe-Saemisch V. 785.
2.	Erster apopl. Anfall. Hemianopsie und Hemiparesis sinistra. — Zweiter apopl. Anfall. Paralyse der linken Seite, häufige epilept. Anfälle und bedeutende Abnahme d. psych. Functionen.	Beiderseits leichte Röth. der Papillen u. Netzhaut. Haemorrh.	Beiderseits H. $^1/_{30}$, S. $^{16}/_{20}$.	Innerhalb des erhaltenen Gesichtsfeld.	L. A. die r. Hälfte concentrisch beschränkt. R. A. d. r. Hälfte nach oben beschränkt.	Hosch, Klin. Monatsbl. f. A. 1878. 281.
3.	Hemiplegia sinistra*); hatte die Bezeichnungen der Gegenstände vergessen. Er weiss sich nicht mehr der Formen ihm bekannter Objecte zu erinnern, die er jedoch wiedererkannte, wenn er sie sah. Anfangs bestand beiderseitige Blindheit.	—	Las sehr gut kl. Schrift.	Später incomplete linksseit. Hemian.	Verlust des Farbensinns.	Quaglino, Graefe-Saem. V. 1042.
4.	Hemiplegia sinistra. Lues.	Normal.	Mit + 6 beiderseits. Sn. III; d. Worte v. I. falsch in 5″.	L. geht die Trennungslin. durch d. F., R. liegt F. innerhalb des erhalt. G.	R. normal. L. peripher begrenzt.	Cohn, Klin. M. f. A. 1874. 203.
5.	Schwäche im linken Bein und Arm. Die Lähmung verlor sich später.	Normal.	L. + 6 einzelne Worte von Sn. IV.	F. i. d. e. G. †)	Normal. Seit dem Anfall hat er vor dem l. Auge einen nach aussen gelegenen Flor	Cohn, l. c. 209.

*) Die Hemiplegie war nach einem Jahr verschwunden.

†) F. i. d. e. G. bedeutet hier, wie in der Folge: Fixationspunkt innerhalb der erhalten gebliebenen Gesichtsfeldhälften gelegen.

No.	Begleitende Symptome.	Ophthalmosk. Befund.	Sehschärfe.	Lage des Fixationspunktes.	Verhalten des Gesichtsfeldes für Weiss und Farben. Farbensinn etc.	Autor und Litteratur.
			R. + 6 nach $I^{I/II}$.		und ein trübes Sehen mit dem r. Auge bemerkt. Auf jedem Auge sah er nach l. hin nicht einmal Handbewegungen.	
6.	Hemiplegia sinistra.	Normal. 5 Mon. nach d. Anf. desc. Atroph. d. r. Papill.-Hälft. jedes Auges.	Anfangs beiderseits $^1/_6$, später beiderseits $^1/_3$.	Anfangs durch F.	Normal. Das Gesichtsfeld ist mit der Zeit nicht unerheblich nach links hinüber gerückt, so dass sich der Defect sehr verkleinert hat.	v. Graefe (Engelhardt), Klin. M. f. A. 1865. 215.
7.	Parese des linken Arms ein Jahr vorher, nur einen Tag anhaltend.	—	M. $^1/_{14}$, S. $^{20}/_{30}$ beiderseits.	Hemianopsia incompl. Defect unterer Quadrant.	Normal.	Schweigger, A. f. Ophth. XXII. 3. 296.
8.	Parese des linken Fusses und Hand; nach Schmierkur zurückgegangen. Lues.	Normal.	Anfangs $^1/_2$ bis $^2/_3$, später normal.	Durch F.	Normal.	Schweigger, l. c. 298.
9.	Hemiparesis sinistra. Kopfschmerzen, Sausen im rechten Ohr.	—	Beiderseits M. $^1/_5$, S. $^{15}/_{30}$.	Hemian. incompl. Defect oberer Quadrant.	Links unten undeutl. Sehen. D. übrige Gesichtsfeld normal.	Schweigger, l. c. 301.
10.	Mattigkeit in beiden linken Extremitäten. Incontinent. urinae. Chron. Durchfälle, Eingenommensein des Kopfes.	Normal.	E. S. $^1/_2$—$^{20}/_{20}$ beiderseits.	—	—	Schweigger, l. c. 301.
11.	Paralyse des M. extens. digit. sinist.	Normal.	Beiderseits $^{15}/_{30}$, H. $^1/_{48}$.	—	—	Schweigger, l. c. 302.
12.	Linksseitige Parese.	Cataracta incipiens.	S. $^{15}/_{100}$, R. $^{15}/_{200}$.	Hemian. incompl. Defect oben.	—	Schweigger, l. c. 303.

13.	Erster apopl. Anfall. Schwindel und Bewusstlosigkeit und linksseitige Parese. Zweiter Anfall. Hemianopsie.	Normal.	Normal.	—	—	Schweigger, l. c. 303.
14.	Unvollständige linksseitige Hemiplegie. Lues.	Sehnerv norm. Retinalarter. etwas eng.	S. $^{20}/_{30}$.	F. i. d. e. G	Normal.	Schell, Nagel's Jahresber. 1876. 402.
15.	Partielle Lähmung der linken Körperhälfte.	—	—	—	Grenzlinie vertical.	Keen u. Thomson. Schön, Lehre vom Gesichtsf. 62.
16.	Monoplegie des linken Arms.	Normal.	Bei d. Intelligenz d. Pat. nicht sicher festzustellen.	Anfangs incompl. Hemianops., spät. totale.	Grobe Störungen d. Farbensinns fehlen.	Nothnagel, Top. Diagn. d. Gehirnkrankh. 389.
17.	Linksseitige Hemiplegie, rechtsseitiger Kopfschmerz; zwei epilept. Anfälle.	—	—	In jedem Gesichtsfeld Defect bis zum F.	—	Gowers, Centrb. f. med. W. 1878. 562.
18.	Hemiplegia sinistra mit Paralyse des oberen Facialiszweigs. Lähmung der Blase und des Mastdarms. Später Symptome von Bulbärparalyse.	Beiderseits normal.	—	—	Totale und absolute linksseitige Hemianopsie.	Dreschfeld, Centralbl. f. A. 1880. 35.
19.	Schwäche in d. ganzen linken Körperhälfte. Paralyse d. linken Facialis.	—	—	—	—	Schiess, Klin. M. f. A. 1867. 322.
20.	Linksseitige Hemiplegie beider Extremitäten, d. Facialis und Levator palpebrae.	— R. Catar. mat. Durch Bewegungen des Lichts ist d. Defect der l. Gesichtsfeldhälfte messbar. L. norm.	—	—	—	Schweigger, A. f. O. XXII. 3. 301.
21.	Linksseitige Körperparese. Leichte Oculomotorius-Parese. Pat. schwankt stark	Beide Optici trüb u. blass.	L. M. $^1/_{60}$, S. $^5/_6$—1. R. E.	Incomplete —	Hemianopsie, Defect im untern und der Hälfte des	Schön, Lehre v. Gesichtsf. 62.

No.	Begleitende Symptome.	Ophthalmosk. Befund.	Sehschärfe.	Lage des Fixationspunktes.	Verhalten des Gesichtsfeldes für Weiss und Farben. Farbensinn etc.	Autor und Litteratur.
	bei geschlossenen Augen. Schwindel. Atheromatöse Arterien.		S. $^{5}/_{6}$.		oberen Quadranten. Das übrige Gesichtsfeld normal.	
22.	Linksseitige Hemipleg. Linksseitige Hemianaesthesie und eine an Aphasie erinnernde leichte Gedächtnissschwäche. (5 tiefe Schädeldepressionen durch Hammerschlag).	Normal.	—	—	—	Leber, Graefe-Saemisch V. 936.
23.	Unbedeutende Parese und Anästhesie links an d. Extremitäten. Sprache nasal.	Normal.	Beiderseits $^{20}/_{20}$.	F. i. e. G.	Farbenfelder mit der Grenzzone scharf abschneidend. L. normal, R. etwas peripher beengt.	Treitel, A. f. O. XXV. III. 47.
24.	Leichte linksseitige Parese der Extremitäten. Unbedeutende Affection des linken Facialis. Beträchtliche linksseitige Anästhesie.	—	—	—	—	Hughlings-Jackson, Graefe-Saemisch. V. 936.
25.	Mangel an Gefühl in den linken Extremitäten. Lues.	Normal.	R. M. $^{1}/_{30}$, S. <1. L. M. $\frac{1}{2}$ S. 1.	F. i. e. G.	Farben-Hemianopsie. L. die linke Gesichtsfeldhälfte für Weiss nicht vollständig normal, die des r. Auges für Weiss normal.	Treitel, A. f. O. XXV. III. 48.
26.	Beide Hände empfindungslos, Schwindel, Bewusstlosigkeit.	Normal.	Normal.	—	Incomplete Hemian. Defect im oberen Quadranten. Senkrechte Grenzlinie.	W. Thomson, Nagel's Jahresb. 1875. 353.
27.	Lähmungserscheinungen*) des linksseitigen Facialis, Hypoglossus, und des rechtsseitigen Oculomot. Optic. u. Trochlearis.	Normal.	—	—	—	Fuckel, D. A. f. kl. Med. XXVI. III. 424.
28.	Parese des linken Abducens.	Normal.	R. + $^{1}/_{8}$, J. No. 5. L. + $^{1}/_{8}$, J. No. 14.	—	—	Schweigger, A. f. O. XXII. 3. 291.

*) Dieser Fall ist im Original unklar wiedergegeben und zeigte wahrscheinlich die angeführten Symptome.

29.	Zeitweise unilaterale Convulsionen links.	—	—	—	—	Westphal, Centralb. f. A. 1879. 181.
30.	Kopfschmerz.	Normal.	Beiderseits $^{20}/_{20}$.	F. i. e. G.	Die andern Gesichtsfeldhälft. normal. Identisch inselförmige Defecte.	Förster, Graefe-Saemisch. VII. 121.
31.	—	Normal.	Beiderseits $^{20}/_{20}$.	—	Das erhaltene Gesichtsfeld normal.	Curschmann, Centralbl. f. A. 1879. 181.
32.	Schwere Herz- und Nierensymptome.	—	Beiderseits $^{20}/_{20}$.	Durch F.	Normaler Farbensinn.	Baumgarten, C. f. m. W. 1878. 368.
33.	Eitrige Mittelohrentzündung. Rechts Oculomotorius-Paralyse. Parese des rechten Facialis. Gehör- und Gesichtshallucinationen. Spricht selbstgebildete incohärente Worte. Eigenthümliche Sehstörung. Schmerzen im Kopf.	R. Atrophia opt. L. Neuritis opt.	R. $^{1}/_{50}$, L. $^{1}/_{5}$.	—	Das übrige Gesichtsfeld anfangs normal. Zunehmende Amblyopie d. übrigen Theils der Retina.	Hjort, Klin. M. f. A. 1867. 166.
34.	Wüthender Kopfschmerz, meningitische Erscheinungen. Rechterseits Facialis-Paralyse.	Normal.	Grösser als $^{2}/_{3}$.	—	Grenze vertical.	Alexander, Kl. M. f. A. 1867. 88.
35.	Linksseitige Facialislähmung (Wundzweig) Orbicularis und Frontalis wenig betheiligt, Schwäche der ganzen linken Körperhälfte.	Normal.	Beiderseits $^{20}/_{20}$.	F. i. e. d. G.	Das übrige Gesichtsfeld normal, später Restitutio ad integrum.	Zagórski, A. kl. M. f. A. 1867. 322.
36.	Vorher transitorisch die Sprache verloren. Insuff. der Mitralis. 2 Jahre nachher Apoplexie mit Lähmung des rechten Arms und Beins.	Normal.	Beiderseits Sn. III. 4—8″. M. $^{1}/_{7}$, S. $^{40}/_{70}$.	R, durch F., L. F. i. d. e. G.	Das übrige Gesichtsfeld normal. Nicht einmal die hellste Lampenflamme wird in d. l. Gesichtsfeldhälfte erkannt. Entschiedene Grünblindheit, die von jeher bestehen soll.	Cohn, Kl. M. f. A. 1874. 205.
37.	Starker Stirnkopfschmerz, Schwindel und Verdunkelung vor den Augen.	Normal.	Beiderseits S. $^{25}/_{40}$.	Grenze vertic. durch F.	Das erhaltene Gesichtsfeld normal. Farbensinn normal.	Cohn, l. c. 209.

No.	Begleitende Symptome.	Ophthalmosk. Befund.	Sehschärfe.	Lage des Fixationspunktes.	Verhalten des Gesichtsfeldes für Weiss und Farben. Farbensinn etc.	Autor und Litteratur.
38.	Hirndruck. Bewusstseinsverlust. Rechts congenitale Mydriasis.	Normal.	Beiderseits S. $^{20}/_{20}$.	—	Incomplete Hemianops. Defect unterer Quadrant, unvollständiger Ausfall der Empfindung im Defect. Farbenfelder u. Farbensinn relativ normal.	Wilbrand.
39.	Kopfschmerz, eigenthümliche Sehstörung. II. Anfall: Parese des linken Arms.	Normal.	Beiderseits S. $^{20}/_{20}$.	—	Incompl. Hemianops. Defect unterer Quadrant. Farbenfelder normal u. scharf m. d. Grenzlinie für Weiss abschneidend. Unvollständig. Ausfall d. Empfindung im Defect.	Wilbrand.
40.	Diabetes. Doppelseitig schwerhörig. Anfangs vollständig blind.	Normal.	Catar. incip. R. Fig. 5′, L. Fig. 4′.	Grenze dicht an F. Der Fixirpunkt liegt noch innerhalb d. erhaltenen G.	Incomplete Hemianops. des linken u. d. grössten Theils d. rechten oberen Quadr. Defect. Das übrige Gesichtsfeld nicht ganz normal.	Leber, A. f. O. XXI. 3. 277.
41.	Neigung zu Kopfcongestionen.	Normal,	H. $^{1}/_{12}$, S. $^{2}/_{3}$ beiderseits.	—	Incomplete Hemianops. Defect unterer Quadrant.	Schweigger, l. c. XXII. 3. 291.
42.	Bewusstlosigkeit.	Normal.	Normal.	—	—	Schweigger, l. c. 291.
43.	Schwindelgefühl.	Normal.	H. $^{1}/_{18}$, S. $^{1}/_{2}$ bis 1.	—	Incompl. Hemianops. Defcct unten.	Schweigger, l. c. 292.
44.	—	Normal.	R. S. $^{5}/_{6}$, L. S. $^{5}/_{18}$, alte Hornhautflecken.	F. i. d. e. G.	Wurde als eine das l. Gesichtsfeld einnehmende Dunkelheit bemerkt.	Schweigger, l. c. 293.

45.	Bronchialcatarrh mit Kopfcongestionen.	Catar. incip. Hornhauttrübungen.	R. S. $^{5}/_{18}$, L S. $^{5}/_{36}$.	—	Incompl. Hemianops. Defect unterer Quadrant.	Schweigger, l. c. 293.
46.	Heftige Kopfschmerzen, vorübergehend Diplopie. Wahnvorstellungen.	Normal.	Beiderseits M. $^{1}/_{10}$, R S. $^{1}/_{2}$, L. S. $^{2}/_{3}$.	—	Incompl. Hemianops. Defect im oberen Quadrant.	Schweigger, l. c. 305.
47.	Schwindel mit Flimmern und Kopfschmerz. Auffallende Abnahme des Gedächtnisses.	Normal.	Beiderseits S. $^{20}/_{20}$.	F. i. e. G.	Normal.	Treitel, A. f. O. XXV. 3. 48.
48.	Wurde überfallen. 6 Kopfwunden, geringe Parese des rechten Facialis.	Normal.	Beiderseits S. $^{20}/_{20}$.	F. i. e. G.	Anfangs totale Hemianops. Später incompl. Defect im unteren Quadrant. Die Farbenfelder schneiden scharf mit der Grenze für Weiss ab.	Treitel, l. c. 60.
49.	—	Retin. album.	Beiderseits S. $^{20}/_{50}$.	F. i. e. G.	Das übrige Gesichtsfeld und die Farbenfelder normal. Bemerkte plötzlich einen grauen Schein vor beiden Augen.	Treitel, l. c. 63.
50.	Zuerst Anfall von rechtsseit. Hemiplegie, rechts Facialislähmung, Diplopie, Sprachstörung. 5 Monate später plötzliche Erblindung beider Augen. Das Sehen kehrte nach einigen Tagen zurück, darauf nochmals linksseitige Facialislähmung mit Abnahme des Gehörs u. der Intelligenz.	—	Das centrale Sehen ist im l. Auge erhalten. Für einen kurzen Augenblick kann feine Schrift geles. werden.	—	—	Boncour, Journ. d'ophth. ref. Nagel's Jahresber. 1872. 367.
51.	Nach Gebrauch eines Schlafpulvers 30stündiger Schlaf, nach dem Erwachen beiderseits Blindheit, schlechtes Gehör, allmälige Besserung.	Papillen beiderseits diff. begrenzt.	3 Wochen später R. S. $^{20}/_{20}$, L. S. $^{2}/_{3}$.	—	Das übrige Gesichtsfeld anfangs auch etwas peripher beschränkt, später reine Hemianopsie.	Schies-Gemuseus[1], Nagel's Jahresber. 1874. 440.
52.	—	—	—	Durch F.	—	Abadie, Nagel's Jahresb. 1875. 356.

No.	Begleitende Symptome.	Ophthalmosk. Befund.	Sehschärfe.	Lage des Fixationspunktes.	Verhalten des Gesichtsfeldes für Weiss und Farben. Farbensinn etc.	Autor und Litteratur.
53.	Kommt während des Anfalls beim Schreiben ein gewöhnliches Wort fremdartig vor. Sie hat die Namen ihrer Hausgenossen vergessen, verwechselt mehrere Worte, bekommt dann l. Hem.. Taubheit am l. Arm, Bein und Gesichtshälfte. Die Sprache ist nicht gestört. In 2—3 Stdn. ist alles vorüber.	—	—	—	Amaurosis partial. fugax.	Roland Smith, Nagel's Jahresb. 1876. 402.
54.	In der Jugend Chorea. Vor 10 Jahren oft Flimmern und Doppelsehen, rasende Kopfschmerzen und Lichtscheu.	Papille in den äussern Hälften etwas porcellanart. gefärbt.	S. $^{20}/_{20}$ beiderseits.	—	Incompl. Hemianops. Defect unterer Quadrant.	Schoen, Lehre v. Gesichtsfeld. 54.
55.	Kopfwch. Photopsien.	Normal.	Normal.	—	Amauros. partialis fugax. (?)	Gowers, Nothnagel top. Diagn. d. Gehirnkrankheiten 394.
56.	—	Normal.	Anormal.	Durch F.	Normal.	Treitel, A. f. O. 25. III. 60.
57.	Hirnkrankheit (?), während derselben oft Erbrechen. Parese des linken Facialis. Die linke Hand und das linke Bein zittern ziemlich stark, sobald sie in einer bestimmten Stellung erhalten werden.	Neuritis beiderseits.	L. S. $^1/_3$, R. Fig. 8.	Durch F.	R. erkennt keine Farben, L. nur blau und gelb.	Schoen, l. c. 57.
58.	Kopfschmerz in der r. Stirn-Scheitelgegend vorher Schwindel. Bewusstlosigkeit.	—	Unnormal.	F. i. e. G.	—	Schoen, l. c. 64.
59.	Apoplexie d. r. Tractus.	—	—	—	—	Mooren, Ophth. Beob. 363.
60.	—	—	—	—	—	Mooren, l. c.

61.	Linksseitige Paralyse, welche nach 9 Wochen sich wieder verloren hatte.	Normal.	Das centrale Sehen war erhalten.	F. i. d. e. G.	Senkrechte Trennungslinie d. Gesichtsfeldhälften.	Gunning, Schmidt's Jahrb. Bd. 131. 77.
62.	Plötzlich Stirnkopfschmerz, Schwindel, Schwarzwerden vor den Augen, welche Symptome sich rasch verloren, aber die Sehstörung zurückliessen. Dabei Parese d. r. Facialis, sowie des r. Glossopharyngeus und des r. Hypoglossus. Polyurie ohne Zucker, 3 Wochen nachher constatirt.	—	—	—	—	Mauthner, Gehirn und Auge. 368.
63.	Sonnenstich, vorübergehende linksseitige Hemiplegie und linksseitige Hemianopsie, welche anhielt.	—	Normal beiderseits.	F. i. d. e. G.	Stumpfempfindende Uebergangszone.	Mauthner, l. c. 368.
64.	Seit 8 Monaten linksseitige Hemianopsie und Hemiplegie.	Linke Papille blässer. Beiderseits ausgebreitete physiol. Excavation.	—	—	—	Rydl, Benedickt Electrother. 261. Beobacht. 256.
65.	Linksseitige homon. Hemianopsie, linksseitige Hemiplegie. (?)	—	—	Durch F.	Mit scharfer, in der Mittellinie abschneidender Grenze.	Pflüger, Bern 1879. Ber. ü. d. Klinik 57.
66.	Linksseitige Hemianopsie. Lues.	Normal.	S. 1 beidersts.	—	Der linke obere Quadrant fehlt beiderseits vollständ. Entsprechend sind die Farbengrenzen eingebogen.	Claeys, G., Ann. d'Ocul. T. LXXX 110 u. Centr. f. A. 1879. 30.
67.	Linksseitige incomplete Hemianopsie. Defect unterer Quadrant. Lues inveterata. früher schwere Cerebrallähmungen, später Paraplegie mit Blasenlähmung! mehrfache apopl. Anfälle mit Hemiplegie u. Alalie. Das linke Auge ist im Sinn der Oculomotoriusinnervation vollständig unbeweglich.	L. Atroph. R. normal.	L. $^{12}/_{40}$, R. $^{12}/_{10}$.	—	Farben werden erkannt, das periphere Gesichtsfeld ist an manchen Stellen auch eingeschränkt. Incomplete Hemianopsie. Defect links unten beiderseits.	P. Schubert, Syphil. Augenkrankheit. Nürnberg 1881.

No.	Begleitende Symptome.	Ophthalmosk. Befund.	Sehschärfe.	Lage des Fixationspunktes.	Verhalten des Gesichtsfeldes für Weiss und Farben. Farbensinn etc.	Autor und Litteratur.
68.	Linksseitige complete lat. Hemian., nach einigen Stunden Krämpfe vorwiegend auf der linken Körperhälfte. Tod.	Normal. Leichte Röth. der Papillen.	—	Durch F.	—	Mittheil. v. Herrn Dr. Dehn, Hamburg.
69.	Linksseitige Hemianopsie mit Hemianästh.	—	—	—	—	Prevost, ref. Westphal, Charité-Annal. VI. Jahrgang.
70.	Eine linksseitige lat. Hemianopsie war bei einer 39jährigen Frau während eines apoplectischen Anfalls 9 Tage nach der Niederkunft aufgetreten.	—	—	—	—	Alt, Arch. für Augen- und Ohrenh. VII. 2. 382.
71.	Linksseitige Hemianopsie, unilaterale Convulsionen.	—	—	—	—	Charcot und Pitres Revue mens. 1878. 372. Ob. 34.
72.	Hemianopsie (es ist nicht angegeben, ob links- oder rechtsseitige). Durch eine Schussverletzung d. Schädels trat Schwäche des Sehvermögens auf, nach deren Heilung Hemianopsie und vollständiger Verlust des Farbensinns zurückblieb.	—	—	—	—	Lancette franc. No. 151. ref. Leber, Graefe-Saem. V. 1042.
73.	Litt an heftigen andauernden Kopfschmerz. und Polydipsie, an Zuckungen und Gefühlsstörungen in den l. Extremitäten und der l. Gesichtshälfte. Der Gang war lange Zeit unsicher.	—	—	—	Farbenfelder normal.	Schön, l. c. 55.
74.	(Injury of the optic nerve with an arrow. Two cases of Hemiopia).	—	—	—	—	Webster, Transact. of Jouungstown. Ohio I. S. 106.

—	(Ophthalmology, nervous syphilitic affections; second cranial nerv; hemiopie; third cranial (motor oculi) strab. etc. gumma syphiliticum).	—	—	—	—	Dickingson, W. St. Louis M. und S. J. XXXVI. 71.
75.	Linksseitige Convulsionen, meist der Gesichtsmuskulatur, seltner der Ober- und Unterextremität. Deviation conjugué nach rechts, linksseitige Parese der Körperhälfte.	Geringe Hyperämia Retinae.	Centrale Sehschärfe nicht alterirt.	—	—	Charcot u. Pitres Rev. mens. 1877. Obs. 34.
76.	Hemianopisches linksseitiges Flimmerscotom, rechtsseitige Supraorbitalneuralgie. Taubes Gefühl der r. Gesichtshälfte und beider Hände und Beine.	Normal.	Normal.	Durch F.	Normal. Farbenfelder in den erhalt. Gesichtsfeldpartien norm. Am Tage nach dem Anfall waren die Gesichtsfelder wieder norm., zeigten jedoch noch eine gewisse Einschränkung für Farben in den defect gewesenen Theilen.	Schöler, Jahresb. s. Klinik f. 1880. 52.
77.	Linksseitige Hemianopsie (d. begleitenden Symptome sind im Original nachzusehen).	—	—	—	—	Chaillou, Bull. de la Soc. anatom. de Paris p. 70. 1863. cit. Bellouard, Paris 1880. 87.
78.	Linksseitige lat. Hemianopsie. Lues. Am 4. Tage nach einem Sturze aus beträchtlicher Höhe, nachdem in der Zwischenzeit nur Schwindel aufgetreten war, bemerkte Pat. die Sehstörung und zwar glaubte er, sein l. Auge sei erblindet u. war sehr erstaunt, als bei der Untersuchung d. Hemianopsie entdeckt wurde.	Normal.	Normal.	Durch F.	Die Farbengrenzen in ihrer peripheren Ausdehnung anfangs beschränkt, später normal. Die Farbenfelder schneiden scharf mit der Trennungslinie d. Gesichtsfeldhälften für weiss ab. Die Trennungslinie anfangs vollkommen vertical und scharf, später in ihrer oberen Hälfte etwas in den l. ob. Quadrant. hinüberreichend.	Bellouard, De l'hemianopsie. Paris 1880. 139.

No.	Begleitende Symptome.	Ophthalmosk. Befund.	Sehschärfe.	Lage des Fixationspunktes.	Verhalten des Gesichtsfeldes für Weiss und Farben. Farbensinn etc.	Autor und Litteratur.
79.	Linksseitige Hemianopsie, anfangs compl., später Restitution bis zu einem keilförmigen Defect im oberen Quadrant; typisch wiederkehrende Schmerzen in d. l. Supraorbitalregion. Zweimal epileptiforme (?) Anfälle, sonst keine Symptome.	Normal.	—	—	Anfangs compl. Hemianops. später Restitution bis auf einen keilförmigen Defect im oberen Quadranten.	Cayley, Medic. Times a. Gaz. 1876. Vol. II. p. 516.
80.	Linksseitige lat. Hemianopsie. Zitternde Zuckungen der l. Hälfte der Oberlippe. Taubheit im linken Bein und Arm. Auch die l. Gesichtshälfte bis zur Mittellinie taub, keinerlei Lähmungserscheinungen an den Extremitäten. Verlust des Namengedächtnisses von Personen mit denen sie gerade sprach. Nach 2 Tagen war der Anfall vorüber und vollständiges Wohlbefinden.	—	—	Durch F.	Trennungslinie vertical und scharf.	Smith, Medic. Times and Gaz. T. LIII. p. 489. 1876.

b) Fälle von rechtsseitiger lateraler Hemianopsie.

1.	Lähmungserscheinungen an der rechten Körperhälfte. Aphasie (ataktische Aphasie).	—	—	F. i. d. e. G.	Wechselnde periphere Beschränkung, links stärker.	Förster, Gräfe-Sämisch. VII. 119.
2.	Hemiplegia dextra. Aphasie. Pat. sollte angeblich in der Nähe lesen können, kann aber eine verhältnissmässig grosse Schrift nicht lesen (Jäger No. 10. u. 13.) Convexgläser nützen ihm nur als Pres-	Beide Papillen zeigen sich verhältnissmässig blass und zwar	M. $^1/_{36}$, S. $^2/_7$, später norm.	—	Unterscheidet die Farben regelrecht.	Woinow, A. f. O. XVIII. II. 38.

	byopen. Ich liess den Kranken nach der Reihe Buchstaben hersagen und mit + $^1/_{24}$ konnte er ausgezeichnet jeden Buchstaben Jäger No. I. auf 9″ erkennen.	hauptsächl. in ihren r. Seiten nach oben zu.				
3.	Lähmung der rechten Hand, Verwirrung im Kopf. Aphasie. (Pat. wusste die Gegenstände nicht mehr zu benennen oder bezeichnete dieselben mit falschen Namen.	—	—	F. i. d. e. G.	—	Steifensand, Cannst. Jahresb. 1848. III. 92.
4.	Hemipl. dext. Aphasie (Pat. konnte einzelne Worte nicht finden u. schrieb andere Buchstaben als sie beabsichtigte Hemiplegie und Aphasie verloren sich später.	Normal.	Normal.	—	Identischer Gesichtsfelddefect in Keilform.	Schweigger, A. f. O. XXII. 3. 285.
5.	Parese der beiden rechten Extremitäten. Störung der geistigen Fähigkeiten. Aphasie.	—	S. $^1/_2$ beiders., ungenau.	—	—	Schweigger, l. c. 302.
6.	Bewusstlosigkeit, Mattigkeit in den r. Extremitäten. Aphasie. Rückgehen aller Symptome bis auf die Hemianopsie.	Normal.	S. $^{20}/_{20}$.	—	Normal.	Schweigger, l. c. 59.
7.	Kopfschmerz in der Stirn. Hemiplegia dextra, anfangs Sprache langsam, später Aphasie.	Normal. R. alter Hornhautfleck.	L. normal.	F. i. d. e. G. eine intermediäre, stumpf empfindende Zone vorhanden.	Ausfall jeder Lichtempfindung in den ausgefallenen Hälften.	Hirschberg, Virch. A. XXV. 116.
8.	Hemipl. dexta. Bewusstlosigkeit, Schwindel, Gedächtnisschwäche, welche sich später verloren bis auf die Hemianopsie.	Normal. L. Hornhauttrübung.	R. normal, L. $^5/_6$.	—	Grenzlinie genau vertical.	Keen u. Thompson, Nagel's Jahresb. und Gräfe - Säm. V. 936.
9.	Hemiplegia dextra, vorübergehend Lähmung des r. Facialis und Abducens. Schwindel, Vergesslichkeit, Energielosig-	Normal.	Jedes Auge f. sich besass eine gute cen-	—	—	Jastrowitz, Cent. f. A. 1877. 254.

No.	Begleitende Symptome.	Ophthalmosk. Befund.	Sehschärfe.	Lage des Fixationspunktes.	Verhalten des Gesichtsfeldes für Weiss und Farben. Farbensinn etc.	Autor und Litteratur.
	keit. Aphasie. Unfähigkeit zu lesen, konnte nicht zusammenhängend schreiben.		trale Sehschärfe.			
10.	Lähmung der r. Extremitäten und des r. Facialis. Bewusstlosigkeit. Aphasie. Unvollständ. A., ist nicht im Stande zu lesen und zu schreiben, kann aber die meisten Gegenstände benennen. Versteht alles.	Normal.	—	—	—	Jul. Sander, A. f. Psych. II. 1870. S. 60. Fall 9.
11.	Hemiplegia dextra mit rechtsseitiger Facialislähmung, ob früher Aphasie bei den 3 Schlaganfällen bestanden hat, ist jetzt nicht nachzuweisen. Geistiger Verfall.	Unnormal.	Nicht ganz normal.	—	Scheint normal.	Wilbrand.
12.	Hemiplegia dextra. Leichte Parese d. rechten Facialis. Aphasie bei erhaltener Intelligenz, die lat. Hemianopsie verlor sich später.	—	—	—	—	Huguenin, Nagel's Jahrb. 1876. 401.
13.	Hemiparesis dextra. Die Haut der ganzen rechten Körperhälfte ist auf Druck etwas weniger empfindlich, als die linke. Rechtsseitige Facialisparese, Dumpfheit im Kopf. Aphasie. Er schreibt die ihm vorgesprochenen Buchstaben und Worte durchaus richtig. Soll er aber jetzt die von ihm selbst geschriebenen Buchstaben u. Worte lesen, so ist er das nicht im Stande, er hat die geschriebenen oder gedruckten Zeichen der Consonanten u. Vokale absolut vergessen.	Normal.	Centrale Sehschärfe norm.	F. i. d. e. G.	Normal. Stumpfempfindende Grenzzone vorhanden, absolute Hemianopsie.	Bernhardt, B. kl. Wochenschr. 1872. 383.

14.	Motilitäts- und Sensibilitätsparese der r. Extremitäten, rechtsseitige Hypoglossus-, Facialislähmung, hochgradige Aphasie, eine Menge von Klangbildern ist verloren. Die Kranke kann auch nicht lesen, nicht nachsprechen. Schreiben wegen rechtsseitiger Parese unmöglich. Benommenheit und Zerfahrenheit.	—	—	—	—	Huguenin, Nothnagel top. Diagn. d. Gehirn. 398 u. 476.
15.	Der rechte Mundwinkel steht tiefer, die linke Lidspalte ist enger als die rechte. Aphasie.	Papillen geröthet, ihre Grenzen undeutlich. Centralzone erweitert.	—	—	Völliger Verlust des Sehvermögens in d. r. Hälfte.	Dmitrowski u. Lebeden, C. f. A. 1880. 84.
16.	Hemiparesis dextra. Kopfschmerz, Schwindelanfälle. Abnahme des Gedächtnisses. Doppeltsehen. Erschwerte Sprache.	Normal.	S. $^{20}/_{30}$ beiderseits.	F. i. d. e. G.	Normal, unvollständiger Ausfall der Empfindung in d. rechten Gesichtsfeldhälften.	Wilbrand.
17.	Sturz auf den Kopf. Bewusstlosigkeit. Sprachstörung; es fiel ihm schwer, seinen Namen auszusprechen.	Normal.	Nach dem Erwachen aus dem Coma völlig blind, später later. Hemian. S. $^{12}/_{40}$ beiders.	F. i. d. e. G.	Anfangs stark concentrisch verengt. Nach Strychnin normal, mit Fehlen d. r. Hälften, hatte die Fähigkeit verloren, Farben zu unterscheiden, später kennt er nur blau.	Cohn, Kl. Monatsb. f. A. 1874. 211.
18.	Kopfweh und Ohrensausen, bes. links. L. auch Abnahme des Gehörs. Aphasie.	—	—	—	—	Heiberg, Nagel Jahresb. 1874. 439.
19.	Hemipl. dextr. Convergenz für d. Ferne. Diplopie gleichnamig. Aphasie. Lähmungserscheinungen und Sprachstörung besserten sich.	Glaskörpertrübung. Optici blass.	R. M. $^1/_4$, S. M. $2^1/_2$, S. $^1/_4$.	F. i. d. e. G.	Normal.	Schoen, Lehre v. Gesichtsf. 55.
20.	Kopf nicht frei. Aphasie leichten Grades, nach 8 Tagen wieder besser.	Normal.	—	—	Inselförmiger Defect an identischen Stellen.	Förster, Gräfe-Säm. VII. 120.
11.	Epileptiforme Anfälle, Kopfschmerz, Schwindel, leichte psych. Störungen. Lues. Später Hemianops. dext. Hemianästhesie	Norm. Kurz v. d. Tode Stauungspapille.	Normal, spät. R. $^2/_5$.	—	—	Pooley, C. f. A. 1878. 41.

No.	Begleitende Symptome.	Ophthalmosk. Befund.	Sehschärfe.	Lage des Fixationspunktes.	Verhalten des Gesichtsfeldes für Weiss und Farben. Farbensinn etc.	Autor und Litteratur.
	im rechten Arm. Abnahme des Gedächtnisses, Gehörhallucinationen. Aphasie. Fehlen der geeigneten Worte.					
22.	Schwanken in den ersten Tagen beim Gehen, zeigte eine Neigung, nach rechts zu fallen. Aphasie. Alle Symptome schwanden bis auf die Hemianopsie.	Papille rechts etwas röther wie links.	Normal.	Scheint durch F. zu gehen.	Normal. Absoluter Ausfall der Lichtempfindung in d. r. Gesichtsfeldhälften.	Bernhardt, B. kl. Wochenschr. 1872. 382.
23.	Seit 5—6 Jahren wiederholt an Kopfschmerz gelitten. Anfall unvollständiger Bewusstlosigkeit und Sprachstörung, Sprachlosigkeit, welche $^1/_4$ Stunde anhielt, darauf kurzer Krampfanfall.	Normal.	S. $^3/_4$ beiders.	F. i. d. e. G.	Normal.	Schweigger, A. f. O. XXII. 3. 286.
24.	Vor 2 Jahren Apoplexie mit Lähmung des r. Armes. Vor 10 Wochen frische Apoplexie mit Zuckungen im rechten Arm und Hand. Seitdem auch Alexie d. h. Pat. hat die Fähigkeit zu lesen verloren, erkennt die Buchstaben, kann aber die zu diesen Zeichen gehörigen Worte nicht finden. Leichter gelingt dies bei Zahlen, doch werden auch hier die zu den Zahlen gehörigen Worte manchmal unter einander verwechselt. Am besten bringt es der Pat. zu Stande, wenn er die Form der fixirten Zahl mit dem Finger nachzeichnet. Eine Störung der Sprache ist in der Unterredung nicht zu finden.	Normal.	Schien norm. zu sein.	—	Normal.	Schweigger, l. c. 297.
25.	Rechts Sensibilitätsstörung und ein geringer Grad von Aphasie. Gegenwärtig	Normal.	Beiders. S. $^2/_3$	—	Hemianops. incompl. Defect oberer Quadrant.	Schweigger, l. c. 299.

	noch redet Pat. mit einiger Schwierigkeit.					
26.	Lues. Schwindel. Plötzlich heftige Kopfschmerzen. Abnahme des Gedächtnisses. Sprachstörung.	Normal.	R. S. $^2/_3$, L. S. $^1/_2$.	F. i. d. e. G.	Normal. Die Farbenfelder schneiden scharf mit dem Defect für weiss ab, später incompl. Hemianopsie. Defect oberer Quadrant.	Treitel, A. f. O. XXV. III. 53.
27.	Hemiparaesthesia sinistra. Kopfschmerz Gleich nach dem Anfall zeigte er sich nicht orientirt (Intelligenz gut), er wusste nicht, was mit ihm vorgefallen sei, ob er auf der Strasse oder zu Hause sei etc. Schnell vorübergehend. Sprachstörung in der Articulation.	Normal,	Normal.	F. i. d. e. G.	Normal.	Bernhardt, B. kl. Wochenschr. 1877. 581.
28.	Oefters plötzliche Anfälle von Bewusstlosigkeit und Convulsionen, starke Kopfschmerzen und aphasische Störungen bleiben dann stets für längere Zeit zurück.	Normal.	Unnormal.	—	—	Treitel, l. c. 56.
29.	Lues. Schwäche des rechten Arms und Beins. Herabsinken des rechten Oberlids. Sprachstörung.	Normal.	Normal.	Durch F.	Normal. Absoluter Ausfall der Empfindungen in den rechten Gesichtsfeldhälften, nicht ganz compl. Hemian.	Hirschberg, Zeitsch. f. pract. Med. 1878. 51.
30.	Rechtsseitige Hemianopsie u. Alexie.	—	—	—	—	Schweigger, l. c. 298.
31.	Lues. Parese der Sensibilität und Bewegung in der rechten Körperhälfte.	—	Normal.	—	—	A. Maklakow, C. f. A. 1878. 67.
32.	Lues? Kopfschmerz, Schwindel, Abnahme d. Gedächtnisses, Leitungshemmung im Oculom. und Trochlear. sin., später zunehmende Schwäche der Unterextremitäten, später Zittern im r. Oberarm und der r. Unterextremität, zuweilen in Schüttelkrämpfe übergehend. Albuminur.	Atrophie der Papille.	R. $^{20}/_{20}$, L. nicht Handbewegungen in nächst. Nähe.	F. i. d. e. G.	—	Mohr, A. f. O. XXV. I. 57.

No.	Begleitende Symptome.	Ophthalmosk. Befund.	Sehschärfe.	Lage des Fixationspunktes.	Verhalten des Gesichtsfeldes für Weiss und Farben. Farbensinn etc.	Autor und Litteratur.
33.	—	Normal.	Gut.	—	—	Jastrowitz, C. f. med. W. 1877. 256 (Beob. i. d. Charité).
34.	6 Wochen nach einem Typhus entstanden.	Normal.	Normal.	F. i. d. e. G.	Normal.	Colsmann, Berl. kl. Wochenschr. 1870. 388.
35.	Diabetes mellitus.	Normal.	Unnormal.	—	Senkrechte Trennungslinie.	v. Gräfe, A. f. O. IV. 2. 233.
36.	Zeigt beim Gehen Unsicherheit. Gedächtnissabnahme.	Normal.	Beiders. S. $^1/_2$.	Durch F.	Normal.	Schweigger, A. f. O. XXII. 3. 285.
37.	Kopfschmerz. Schwindel. Fühlte sich nachher wirr im Kopf.	Normal. Sclerectasia post.	L. M. $1/4^1/_2$, S. $^{15}/_{30}$, R. M. $^1/_6$, S. $^{16}/_{40}$,	—	Incompl. Hemianops. Defect unterer Quadrant. Sehr interessant ist das Auftreten einer Lichtempfindungszone innerhalb des Defects.	Schweigger, l. c. 287.
38.	Plötzlich Schmerzen über dem linken Auge und Sehstörung.	—	Beiderseits M. $^1/_{12}$, S. $^{10}/_{12}$.	F. i. d. e. G.	Später zeigte sich das Gesichtsfeld für gewöhnliche Untersuchung frei. Bei der Aufnahme d. Gesichtsfeld. mit kleinen Objecten (Kopf einer Stecknadel) ergab sich das Fortbestehen einer Hemianopsie.	Schweigger, l. c. 288.
39.	—	Normal.	E. S. $^1/_2$.	—	—	Schweigger, l. c. 292.
40.	—	Normal.	L. normal, R. $^1/_2$.	—	Incompl. Hemianops. Defect oberer Quadrant und die Hälfte vom untern.	Schweigger, l. c. 294.

41.	Sehstörung. 14 Tage später Kriebeln und Eingeschlafensein in Hand und Fuss d. r. Seite, immer nur einige Minuten anhaltend.	—	—	Durch F.	Stumpfe Empfindung in beiden rechten Gesichtsfeldhälften, eigentlicher Defect blos rechts oben im rechten Auge.	Schweigger, l. c. 295.
42.	Kopfschmerzen in der linken Schädelhälfte. Bewusstlosigkeit. Erbrechen. Kriebeln in der r. Hand und Mattigkeit im rechten Fuss.	Catar. incip.	L. E. S. $^{12}/_{20}$. R. E. S. $^{12}/_{20}$.	—	—	L. c.
43.	Die Schstörung dauerte 20 Minuten, dann folgte Kopfschmerz, Schwindel, Sausen. Solche Anfälle sind wiederholt aufgetreten, zu Zeiten auch epileptiforme Anfälle.	—	—	—	Amaurosis partial. fugax.	Derby, Nagel's Jahresb. 1872. 370.
44.	Linksseitige Abducensparese. Kopfschmerz. Schwindel, Erbrechen.	Neuroretinitis.	Unnormal.	F. i. e. d. G.	Rechts greift d. Defect auch in die l. Gesichtsfeldhälfte über.	Schweigger, l. c. 303.
45.	—	Normal. R. Andeutung von Partialatrophie d. Sehnerven.	Normal.	Durch F.	Farbendefecte schneiden scharf mit der Grenze ab. Totaler und absoluter Ausfall der Lichtempfindung in der r. Gesichtsfeldhälfte.	Hirschberg, Zeitschr. f. pract. Med. 1878. 50.
46.	—	Normal.	R. S. $^{20}/_{40}$. L. S. $^{20}/_{30}$.	—	Incompl. Hemianops. Defect oberer Quadrant.	L. c.
47.	Kopfschmerz. Bewusstlosigkeit.	Unnormal.	R. normal, L. spät. beinahe amaurotisch.	—	—	Treitel, A. f. O. XXV. 3. 65.
48.	Kohlenoxydvergiftung. Anfangs vollständ. blind, später Hemianopsie.	Sclerect. post.	R. S. normal, L. S. vermind.	R. durch F., L. F. i. d. e. G.	Das übrige Gesichtsfeld nicht ganz normal.	Illing, Nagel's Jahresber. 1874. 438.
49.	Verlust von Gehirnsubstanz des Occipitallappens.	Normal.	—	—	—	Hughes, Nagel's Jahresber. 1874. 440.
50.	Die motorische Kraft in der linken Körperhälfte vermindert. Lues.	Normal. R. die physiol. Papillengrube	Beiderseits S. $^{15}/_{20}$.	F. i. d. e. G	—	Hirschberg, Nagel's Jahrb. 1876. 398.

No.	Begleitende Symptome.	Ophthalmosk. Befund.	Sehschärfe.	Lage des Fixationspunktes.	Verhalten des Gesichtsfeldes für Weiss und Farben. Farbensinn etc.	Autor und Litteratur.
		etwas weisslich gefärbt.				
51.	Schwindel, Kopfschmerz in der Stirngegend.	Beide Papill. weiss, atrophisch.	L. S. $^1/_2$, R. S. $^1/_3$.	—	—	Schoen, Lehre v. Gesichtsfeld. 64.
52.	Parese der r. Körperhälfte und des Facialis, welche sich später wesentlich besserte. Die Hemianopsie trat erst einige Zeit später auf. Die Sensibilität am Arm rechterseits etwas herabgesetzt.	R. Papill. grau, L. roth.	Beiderseits S. $^{20}/_{20}$.	Durch F.	Trennungslinien senkrecht, absolutes Fehlen jeder Lichtempfindung i. d. fehlenden Gesichtsfeldhälften. 4 Jahre später deutliche Lichtempfindung in den früher fehlenden Gesichtsfeldhälften. Der Farbensinn fehlt jedoch noch darin.	Mauthner, Oest. Zeitschr. f. pract. Heilk. 1872. No. 20.
53.	—	—	—	—	—	Mooren, Ophth. Beob. 303.
54.	Alle 3 Tage Anfälle von Kopfschmerz. Ohrensausen, Fehlen des Bewusstseins, eingeleitet durch Geruchshallucinationen. später epileptiforme Anfälle. Abnahme des Gedächtnisses. Erbrechen.	Stauungspapille beiderseits.	R. Fing. in einigen Fuss. L. schwache qualitative Lichtempfindung später.	—	—	Annuske, A. f. O. XIX. 3. 274.
55.	Flimmern. Plötzlich perverse Empfindungen in der r. Körperhälfte (Formicationen, Hyperalgesie). Gedächtnissschwäche. Benommenheit. Nach 3 Monaten vollständige Heilung.	Normal.	Sn. 30 in 15′ beiderseits.	—	Das erhaltene Gesichtsfeld normal, incompl. Hemian. Defect oberer Quadrant. Farbensinn normal.	Lang, Cent. f. A. 1880. 217.
56.	Heftiger Kopfschmerz (konnte sich, obwohl er das Bewusstsein nicht verloren	Normal.	—	—	Incompl. Hemianops. Defect oberer Quadrant.	Gunning, Schmidt's Jahrb. Bd. 131. 77.

	hatte, nicht nach Hause zurecht finden). Schwerfälligkeit im Begriffsvermögen.					
57.	Vor 7 Jahren Lues. Seit 6 Monaten Stirnkopfschmerz. Doppeltsehen. Seit einem Anfall, über den er keine Rechenschaft geben kann, bemerkt er rechtsseitige Hemianopsie. Schwindel. Mydriasis rechts. Nach Jahresfrist war das Gesicht wiederhergestellt und der Kopfschmerz geringer. Nach 2 Jahren sonderbare Empfindungen im Kopf. Straucheln als ob er betrunken wäre, Schwäche in der r. Körperhälfte, psychische Depression.	—	—	—	—	H. Broadbent, Med. Times and Gaz. Juli 20. 1872.
58.	Schwindel im Kopf, d. Nacken steif, Auftreibung am Schädel, viel Schmerz. Lues.	Normal beiderseits.	Nach d. linken Seite hin sah er gut und zwar besser mit dem linken als mit dem r. Auge. P. hat nicht lesen gelernt.	—	Trennungslinie vertical. In den rechten Hälften vollkommene Dunkelheit.	Kutchinson, ref. Canstatt's Jahresb. 1864. 4. 227.
59.	Zeichen vorhanden von linksseitiger Hirnapoplexie.	Beiders. Retinitis album.	—	—	—	Harlan, ref. Jahresb. v. Virchow-Hirsch. 1877. 2. 456.
60.	Nach andauernden heftigen Kopfschmerzen an der linken Schläfe entwickelte sich rechts Hemianopsie.	—	—	—	—	Wollaston, Philos. transact. 1824. part. I. p. 224.
61.	Amaur. part. fugax. Von unten und rechts her beginnend ging d. Sehschärfe der r. Hälfte jedes Auges vollständig verloren. Die Empfindung mangelnden Sehvermögens war an Stelle des Defectes	—	—	—	—	Siegfried, Berl. kl. Wochenschr. 1880. 573.

No.	Begleitende Symptome.	Ophthalmosk. Befund.	Sehschärfe.	Lage des Fixationspunktes.	Verhalten des Gesichtsfeldes für Weiss und Farben. Farbensinn etc.	Autor und Litteratur.
	ebensowenig vorhanden, wie sie z. B. am Hinterkopf vorhanden ist. Dysphasie u. Bewegungsstörungen.					
62.	Plötzliches Unbehagen und Sehstörung.	Normal.	Beiderseits S. $^{10}/_{20}$.	Durch F.	Normal.	Plenk, Knapp's Arch. V. 158.
63.	Apoplectischer Anfall und rechtsseitige Hemiplegie und r. Hemianopsie, letztere bildete sich zurück.	—	—	—	—	Mauthner, Gehirn und Auge 371.
64.	Un cas d'hémiopie latérale droite (Journal mir unzugänglich).	—	—	—	—	De Capd'eville, Marseille méd. 1879. XVI. 136 bis 141.
65.	Hémiopie du champ visuel externe de l'oeil droit et du champ visuel interne de l'oeil gauche. Applicat. de cautèr. vol. à la nuque amélioration notable.	—	—	—	—	Fano, Journal d'ocul. et de chir. Paris 1879. 22 bis 24.
66.	Hemichorea dext. mit Uebergang in eine Hemiathetose', Ptosis leichten Grades u. rechtsseitige later. Hemianopsie.	—	—	—	—	Goldstein, Michel Jahrb. f. O. 1878. 252.
67.	Fall von rechtsseitiger incompl. Hemianopsie neben Hemiplegia dextra.	Normal.	S. 1 beiders.	—	Rechts oben in jedem Gesichtsfeld ein amblyopischer Sector, in dem Formen- und Farbensinn geschwunden und nur quant. Lichtempfindung geblieben ist. Die Farbengrenzen zeigten die charakt. Erscheinung.	Claeys, G., Ann. d'ocul. T. LXXX. 110 u. C. f. A. 1879. 31.
68.	Hemianopsia lat. dextra.	—	—	—	—	Wernicke, Michel Jahrb. f. O. 1878. 106.

69.	Bei Erhalt. d. Bewusstseins Anfälle einseitig. Convuls. im Bereiche d. r. Facial., d. Hals-, Arm-, Thorax- u. Bauchmuskulat., denen eine vorübergehende Paralyse im Bereich d. r. Facial. u. d. r. Armes folgt; auch war als Folge dieser Anfälle vorübergehend ein gewisser Grad von Aphasie vorhanden. Abstumpfg. aller Qualitäten d. Hautsensibilit. Defect von Bewegungsvorstellungen.	L. vielleicht leichte Neur.	Sicher niemals in erheblich. Weise beeinträchtigt gewesen.	Trennungslinie scharf.	—	Westphal, Charité-Annal. VI. Jahrgang.
70	Hemianopsia dext. period. bei einem Intermittensanfall.	—	—	—	—	Reich, Michel J. f. O. 1878. 231.
71.	Rechtsseitiges hemianop. Flimmerscot. Erst Hemianopsie, dann rechtsseitige Hemiplegie. nach ein paar Stunden Aphasie.	—	—	—	—	Mauthner, Gehirn und Auge. 516.
72.	Prodrome e. apopl. Anfall mit Sehstörungen. Apopl. Anfall, anfangs geistig verwirrt, Sprache frei, rechtsseit. Hemiplegie mit Mitbetheiligung des Facialis und Hypoglossus der rechten Seite. Anosmie, r. Pupille erweitert, contrahirt sich auf Licht nicht so energisch wie die linke Pupille. Gehör rechts etwas beeinträchtigt. Geschmack im groben nicht getrübt. Kein Verlust der Reflexerregbarkeit. Vermehrte Schweisssecretion d. r. Körperhälfte. Später bedeutende Besserung der Hemiplegie. Die Hemianästhesie besserte sich nur wenig. Die Hemianopsie blieb bestehen.	Normal.	—	—	—	Ringer, Med. Tim. a Gaz. T. LIII. 489. 1876.
73.	Schwindel, Kopfschmerz in beiden Schläfen, r. Hemianopsie. 15 Tage später Schwäche des r. Armes, später Stumpfheit in beiden Händen. Die Hemianopsie blieb dauernd.	Chorioidealatrophie. D. Papillengrenzen etwas verwaschen.	L. normal, R. $^{20}/_{40}$, hat jedoch immer nur sein l. Auge zum Sehen benutzt.	Für weiss sind d. Gesichtsf. beid. Aug. fast gleich, Ges.-F. f. grün grösser als f. w. f. roth kl. als weiss.	Für weiss sind d. Gesichtsf. beider Augen fast gleich. Gesichtsf. f. grün grösser als für weiss, für roth kleiner als weiss.	Power, Med. Tim. a. Gaz. LIII. 489. 1876.

Verhältnisse geachtet worden war, 51 mal die Sehschärfe unnormal gefunden wurde. Bei 26 von diesen 51 Fällen erklärte sich die Verminderung der Sehschärfe durch den unnormalen Augenspiegelbefund. Bei 25 Fällen erklärte sich die herabgesetzte Sehschärfe nicht; bei 9 von diesen 52 Fällen war die Sehschärfe des einen Auges normal, die des anderen herabgesetzt. Allerdings ist hierbei zu berücksichtigen, dass schon vor dem Eintritt der Hemianopsie nicht vollkommen normale Sehschärfe aus unbekannten Gründen vorhanden gewesen sein konnte.

§ 3. Was nun den Faserverlauf im Opticusstamme anbelangt, so haben die vorhin erwähnten Untersuchungen von Kellermann und Samelsohn ergeben, dass die Nervenfasern den Opticus durchaus nicht alle in zu einander paralleler Richtung durchlaufen, sondern, dass ihre gegenseitige Anordnung am Chiasma eine andere zu sein scheint, als in der Nähe des Auges, wenigstens für die dort erwähnten Nervenbündel.

Bei Kellermann und Samelsohn hatten die atrophischen Nervenfasern kurz vor dem Chiasma eine centrale Lage im Sehnervenquerschnitt und verliefen kurz vor dem Eintritt in den Bulbus in der Peripherie des Nervenstammes, im Falle Samelsohn nach oben und aussen und ein centrales Scotom bewirkend; im Falle Kellermann nach unten und aussen, vielleicht nur einen geringen peripheren sectorenförmigen Gesichtsfelddefect, jedenfalls aber kein centrales Scotom erzeugend. Wegen des weiteren, diesen Gegenstand betreffenden Materials müssen wir auf die Beschreibung der Erkrankungen des Chiasma verweisen.

Verlaufsrichtung der Sehnervenfasern durchs Chiasma.

§ 4. Da, wegen Verlustes der Bindegewebssepta, der Nervus opticus am Chiasma seine Eintheilung in Bündel verliert und die Nervenbündel nun direct aneinander grenzen, auch ausserdem nach Kellermann's Untersuchungen (l. c.) jede Nervenfaser mit anderen sich durchflechtet, und gerade am äusseren Rande des Chiasma Bündel liegen (l. c. p. 38), welche vom Nerven der entgegengesetzten Seite herstammen, ist es erklärlich, weshalb Bisiadecki (Sitzungsber. der Wiener acad. math.-naturw. Classe, Bd. 42, 1861, p. 86—102), Michel (A. f. O. XIX., 2., 59) und Mandelstamm (A. f. O. XIX., 2., 39) durch ihre Untersuchungen am normalen Chiasma zur Annahme einer vollständigen Durchkreuzung der Sehnervenfasern gekommen sind. Letztere Ansicht kann jedoch nach den Experimenten von Gudden (Arch. f. Ophth. XX., 2., 255

Tabelle II.

Anatomische Beweise für die Halbkreuzung der Sehnerven im Chiasma.

a. Mikroskopische.

No.	Litteraturangabe.	Beschreibung des anatomischen Befundes.	Fortpflanzung der Atrophie längs des optischen Faserverlaufs.
1.	Baumgarten, C. f. med. W. 1878. No. 31.	Linker Opticus total degenerirt. Die Degeneration erstreckt sich mehrere Millimeter weit in beide Tractus hinein und zwar zeigten Querschnitte durch den linksseitigen (gleichseitigen) Tractus einen schmalen marklosen Streif längs der oberen Peripherie, sowie eine markarme Zone im oberen äusseren Quadranten. Querschnitte durch den rechten (entgegengesetzten) Tractus zeigten einen marklosen Sector im unteren inneren Quadranten.	— —
2.	Gudden, ref. C. f. med. W. 1880. 345.	Rechtes Auge seit 4 Jahren blind an Glaucom. Der rechte Sehnerv gleichmässig grau, der linke weiss; am rechten Tractus nichts auffälliges, der linke verschmälert und an der basalen Fläche grau bis auf einen weissen, central gelegenen Saum. Letzterer lässt sich bis an die mediale Seite des linken Nervus opticus verfolgen. — Auf dem Querschnitt des rechten, anscheinend normalen Tractus opticus fand sich in der Mitte desselben, jedoch mehr der Basis genähert, ein die ganze Breite des Tractus von rechts nach links quer durchsetzender nach oben concaver Streif von Atrophie, der also den Ort des ungekreuzten Bündels im Tractus bezeichnete. Am Querschnitt des linken Tractus optic. entsprach ein ähnlich gestalteter halbmondförmiger Saum ungefähr derjenigen Partie, welche basalwärts im Querschnitt des anderen Tractus freigeblieben war. In beiden Fällen war die atrophische Zone nicht scharf abgegrenzt, sondern verlor sich durch eine untermischte Schicht in das gesunde Gewebe. (Aus dem Vergleich beider Schnitte ergiebt sich die Lage und Ausdehnung der Commissura infer.; sie entspricht nämlich derjenigen Partie, welche an beiden Querschnitten erhalten blieb. Sie liegt demnach auf der oberen, der Basis abgekehrten Seite des Tractus, ist relativ gross und von der eigentlichen Tractusfaserung nicht scharf abzugrenzen. Ausserdem enthält jeder Tractus Hemi-	Am linksseitigen Tractus verfolgt man die graue Degeneration bis zu den primären Centren.

No.	Litteraturangabe.	Beschreibung des anatomischen Befundes.	Fortpflanzung der Atrophie längs des optischen Faserverlaufs.
		sphärenbündel. Sie gehen in die äussersten Bündel des Hirnsehenkelfusses über und gelangen in die grosse Hemisphäre. Die Fortnahme einer Grosshirnhemisphäre hat ihre Atrophie zur Folge, während die übrigen Bestandtheile des Traetus unberührt bleiben).	
3.	Gudden, A. f. O. XXV. 1. 44.	Atrophie des linksseitigen Traetus optic., herbeigeführt durch eine Apoplexie, welche vor 13 Jahren das Corp. quadrigem. extern., einen Theil des Thalamus und einen Theil des Tractus zerstört hatte. Mikroskopisch konnte man am linksseitigen Nerven eine Verkleinerung des centralen und medialen Bündels nachweisen, im rechtsseitigen dagegen war man nicht im Stande, mit Bestimmtheit an einem bestimmten Orte ähnliches zu constatiren. Die Messung der Quersehnitte ergab, dass sich die Atrophie auf beide Nerv. optici vertheilt hatte.	Atrophie des linken oberen Vierhügel sehr deutlich ausgesprochen.
4.	Hoseh, kl. M. f. A. XVI. Bd. 285.	Seit 3 Jahren Compression des rechten Traetus. Wiederholte Messungen ergaben, dass der rechte Tractus unbedeutend sehmäler war, als der linke. Mikroskopiseh fanden sieh unter dem Piaüberzug massenhafte Corp. amylacea. Ob die eine Seite des Chiasma mehr betheiligt war als die andere lässt sich nicht entscheiden. Es zeigte sieh an den Optici sowohl rechts als links unzweifelhaft Atrophie der inneren Bündel neben reichlich vorhandenen Corpuse. amylacea.	— —
5. bis 10.	Purtscher, C. f. A. 1880. 352. und A. f. O. XVI. 2. 191.	An 6 Fällen einseitiger Sehnervenatrophie in Folge Verlustes eines Auges ergab die Untersuchung der Querschnitte der Nerven und Tractus — vollkommen übereinstimmend mit v. Gudden's Resultaten —, dass das stärkere gekreuzte Bündel den peripheren Partien des Traetus entspricht, während das ungekreuzte, ihm zunächst als intermediäre Zone den Querschnitt des Tractus durchzieht; zwisehen dieser Partie und dem Gehirn liegt noch eine dritte, die zur Constituirung des Traetus beiträgt — die Commissura inferior Gudden's.	— —
		b. Dureh Messung.	
11.	Plenk, Nagel's Jahresber. 1876. 399.	Das linke Auge seit 20 Jahren blind, Atrophie des linken Nervus optieus. Beide Tractus waren sehmäler als der rechte Sehnerv. Der linke Sehnerv und der rechte Tractus in auffallendem Grade.	— —

12.	Woinow, Zehender Monatsbl. Heidelb. Ophth.-Vers. 1875. 424.	Vor 40 Jahren das linke Auge erblindet, das rechte Auge normal. Links Atrophia optici. Der linke Tractus atrophisch und ein bischen der rechte. Der Truncus ist fast so dünn wie der Stamm, gewöhnlich ist er etwas dicker (Morgagni und Vesal haben ein ebensolches beobachtet).	—	—
13.	Donders, Kl. M. f. A. 1875. Bericht d. Heidelb. Ophthalm. Vers. 428.	Vor 60 Jahren rechtes Auge erblindet. Rechts totale Atrophia optici, und die beiden Tractus optici in derselben Weise atrophisch wie bei Woinow. An dem Präparat war es vollkommen klar, dass die beiden Tractus zu dünn waren (keine mikroskopische Untersuchung).	—	—
14.	Nieden, C. f. A. 1879. 136.	Das linke Auge seit 50 Jahren blind. Der linke Opticus atrophisch, misst 4,0 Mm. gegen 4,9 Mm. des rechten Opticus. Der Tractus opticus dexter mass 3,9, der Tractus opticus sinister 3,8 Mm.	—	—
15.	Sprimmon, Nagel's Jahresb. 1875. 354.	Das linke Auge seit 41 Jahren blind. Der linke, grau aussehende Opticus ist wenigstens 2mal dünner als der rechte. Der Tractus derselben Seite in der Nähe des Chiasma ist zu einem Viertel dünner als der rechte und etwas länger als derselbe. Der rechte Tractus, obgleich flach und ziemlich breit am Chiasma wird im weiteren Verlaufe (1 Ctm. vom Chiasma) ebenso dünn wie der linke. Beide Tractus scheinen weniger entwickelt als normal. Das Chiasma ist von unregelmässiger Form, die linke Hälfte ist schmäler als die rechte.	—	—
16. u. 17.	Schmidt-Rimpler, Kl. M. f. A. 1877. Ber. d. Heidelberg. Ophthalm.-Versamml. 44.	2 Fälle. Links Phthisis bulbi. Der linke Opticus atrophisch, der rechte Tractus ist erheblich dünner wie der gleichseitige. Der gleichseitige Tractus ist aber ebenfalls atrophisch. Die Atrophie wurde auch mikroskopisch in beiden Tractus nachgewiesen.	—	—
18. u. 19.	Gudden, A. f. O. XXV. 1. 2 Fälle.	a. Normaler Mensch. Flächenmass in Qu.-Mm. 1. Nervus opticus . . . . . 296 2. Tractus opticus . . . . . 245 } Verhältnisss 1 : 0,82. b. Rechts: Phthisis bulbi. 1. Normaler Nervus opticus . 275 2. Gegegentractus . . . . 205 } Verhältniss 1 : 0,74. 3. Atrophischer Nerv. opticus 114 4. Gegentractus . . . . . 171 } Verhältniss 1 : 1,50. c. Links: Phthisis bulbi. 1. Normaler Nervus opticus . 299 2. Gegentractus . . . . . 208 } Verhältniss 1 : 0,69. 3. Atrophischer Nerv. opticus 74 4. Gegentractus . . . . . 164 } Verhältniss 1 : 2,22.	—	—

No.	Litteraturangabe.	Beschreibung des anatomischen Befundes.	Fortpflanzung der Atrophie längs des optischen Faserverlaufs.
20.	Hirschberg, Virch. A. LXV. 116.	Gliosarcom im linken Stirnlappen. Compression des linken Tractus opticus. — Der linke Tractus merklich dünner als der rechte. Linker Tractus unmittelbar hinter dem Chiasma 4—4,5 Mm., der rechte Tractus mass dagegen an dieser Stelle 5 bis $5^1/_4$ Mm. Die mikroskopische Untersuchung lieferte kein Resultat.	— —
21.	Samelsohn, Berl. kl. W. 1880. 334.	Atrophisches linkes Auge. Es zeigte sich eine auffallende Verdünnung des linken Nervus opticus und beider Tractus, besonders aber des rechten. Die Maasse, welche an dem gehärteten Präparat genommen wurden, betragen in Mm.: Nerv. opt. dext. . . . . 5,00 Nerv. opt. sinist. . . . . 3,75 } in der Breite. Nerv. opt. dext. . . . . 2,25 Nerv. opt. sinist. . . . . 2,00 } in der Dicke. Tract. opt. dext. . . . . 3,00 Tract. opt. sinist. . . . . 3,75 } in beiden Durchmessern. Erwägt man, dass in der Norm die Tractus wegen der Commissuren dicker sind als die Nerv. opt., so scheint die Verdünnung beider Tractus zweifellos. Die mikroskopische Untersuchung ergab kein Resultat.	— —
22. u. 23.	Adamück, A. f. O. XVI. II. 186.	2 Fälle. Zugleich ist ersichtlich, dass, wenn auch der entgegengesetzte Tract. opt. dünner als der andere Tractus erscheint, er doch nicht in dem Grade von Atrophie ergriffen ist, wie der entsprechende Nerv. opt. Ferner kann man sehen, dass im anderen Tract. opt. ganz ebensogut die Verminderung seines Volumens Platz hat; da er augenscheinlich kleiner ist, als der entsprechende Nerv. I. Nerv. opt. — entspr. Tract. opt. II. Nerv. opt. — entspr. Tract. opt. $1^1/_2$ Mm. $3^1/_2$ Mm. 2 Mm. $4^1/_2$ Mm. $5^1/_3$ „ 4 „ 6 „ 4 „	— —
24.	Samelsohn, Berl. kl. W. 1880. 692.	Das Präparat entstammt der Leiche eines 18jährigen Jünglings, dem vor 3 Jahren der rechte Bulbus enucleirt worden war. Rechter Sehnerv grau verfärbt. R. Nerv. opt. Breite 4,5 Mm.; Höhe 2,5. L. Nerv. opt. Breite 6,0 Mm.; Höhe 4,0. R. Tract. opt. Breite 4,0 Mm.; Höhe 4,0. L. Tract. opt. Breite 3,5 Mm.; Höhe 3,5.	Deutliche Verkleinerung und Abplattg. des dem rechten Sehnerven (wohl Tract.) zugehörigen Corpus geniculat. extern.

Fälle von Atrophie eines Nerv. opt. und Atrophie des gegenüberliegenden Tract. opt.

25.	Scheel, Kl. M. f. A. Beilageheft zum Bd. XII.	„Wir sehen also beim Menschen die Kreuzung im Chiasma fast in der feinsten nur denkbaren Vertheilung der Faserbündel vor sich gehen. Nachdem ich so die vollständige Kreuzung aller Fasern des einen Tract. opt. mit denen des anderen nachgewiesen habe, wenn auch allerdings die vom Tuber. ciner., der Lamina termin. ciner. auf das Chiasma übergehenden Fasern auf der ihrem Ursprung zunächst liegenden Seite des Sehnerven blieben, so konnte ich mir dagegen nicht verhehlen, dass die Seitenwinkel des Chiasma in ihrer Erscheinung auf dem Flächenschnitt eben so gut für das Vorhandensein eines, wenn auch dünnen Seitenfascikels sprechen.	—	—
26.	Michel, A. f. O. XXIII. 2. 227.	Rechtes Auge 20 Jahr lang blind. Der Opt. dexter mass 4,25 Mm., der Tract. dext. 3,9 Mm., der Opt. sinist. 5,0 Mm., der Tract. sin. 3,25 Mm. Bei der mikroskopischen Untersuchung zeigte der zum blinden Auge gekreuzte Tractus atrophische Fasern mit normalen gemischt, der dem blinden Auge gleichseitige Tractus aber nur normale Nervenfasern.	—	—
27. u. 28.	Gowers, C. f. med. W. 1878. No. 31.	Hat zwei Fälle von vollständiger Atrophie eines Sehnerven mikroskopisch untersucht. In beiden war der eine Sehnerv ganz normal. Die Tract. opt. hatten ein normales Aussehen, nur war der dem atrophischen Nerven entgegengesetzte Tractus ein wenig kleiner, als der andere.	—	—
29.	Popp, Kl. M. f. A. 1875. 305 u. 359.	Das linke Auge seit 3 Jahren blind. Linker Nerv. opt. und rechter Tract. opt. auffällig verdünnt. Zerzupfungspräparate zeigen deutliche bindegewebige Atrophie des linken Opticus.	—	—
30.	Kellermann, C. f. med. W. 1879. 924.	Das linke Auge seit 37 Jahren blind. Erhebliche Atrophie des linken Nerv. opt. Das Nervenmark in demselben war vollständig geschwunden. Diese Atrophie der Nervenfasern liess sich nun durch das Chiasma hindurch verfolgen und zwar so, dass in der Mitte des Chiasma (von vorn nach hinten gerechnet) die normalen und die atrophischen Fasern ungefähr gleichmässig an Zahl auf beiden Seiten vertheilt waren, während nach hinten zu die Zahl der atrophischen Fasern nach rechts hin (also auf die gekreuzte Seite) immer mehr zunahm. Indessen fand sich noch ganz hinten im Chiasma, immer noch auf der linken Seite ein gewisser Antheil atrophischer Fasern.	—	—
31. bis 35.	v. Bisiadecki, ref. Schmidt's Jahrb. 156. p. 316.	Will in 5 Fällen positiv bei einseitiger Amaurose die entgegengesetzte Wurzel atrophisch gefunden haben.	—	—

und XXV., IV., 237) und den auf Tabelle II. dieser Arbeit angeführten Messungen und mikroskopischen Untersuchungen des Chiasma und der Tractus optici in Folge ascendirender Atrophie eines Sehnerven nicht mehr aufrecht erhalten werden, und es dürfte damit wohl für das klinische Bedürfniss einer partiellen Durchkreuzung der Sehnerven auch das genügende pathologisch-anatomische Beweismaterial beigebracht sein.

Von 32 auf dieser Tabelle II. angeführten Fällen von ascendirender Atrophie eines Sehnerven durch's Chiasma nach den Tractus hin ist im Falle 1, 2, 4*) und 5 die Parcialdurchkreuzung mit Bestimmtheit mikroskopisch nachgewiesen; im Falle 3 war der mikroskopische Nachweis nicht völlig offenkundig. Von Fall 11 bis 21 wurde die Fortpflanzung der Atrophie von einem Sehnerven auf beide Tractus durch die Messung nachgewiesen. Die Fälle 21 bis 35 könnten als Beweis für die Totalkreuzung angeführt werden; jedoch ist dabei der Einwand nicht von der Hand zu weisen, dass sich die Atrophie nur längs der stärkeren, gekreuzten Bündel fortgepflanzt habe, und dass vielleicht bei noch längerer Lebensdauer auch eine Atrophie bei Bündeln des Tractus derselben Seite aufgetreten wäre.

Da das Verhältniss zwischen medianem und querem Durchschnitt des Chiasma beim Menschen, wie bei der Katze = 1 : 3 ist, so muss nach Nicati (Centr. f. Aug. 1879, p. 132) die Vertheilung der Fasern bei beiden die gleiche sein. Weil aber bei medianer Durchschneidung des Chiasma beim Kätzchen die Sehkraft erhalten bleibt, folglich die Kreuzung des Sehnerven bei diesem Thier eine unvollständige ist, muss sie auch beim Menschen eine unvollständige sein, dessen Chiasma die gleichen mikroskopischen Verhältnisse zeigt.

Wenngleich nun Gudden (Arch. f. Ophth. XX., 2., 255) berichtet, die sich kreuzenden Nervenbündel verliefen hauptsächlich in der unteren, die nicht gekreuzten in der oberen Hälfte des Chiasma, so hebt er jedoch (Arch. f. Ophth. XXV., 4., 345) bei der mikroskopischen Untersuchung zweier Fälle von Fortpflanzung der Opticusatrophie durch's Chiasma hervor, die atrophische Zone sei bei diesen nicht scharf abgegrenzt gewesen, sondern habe sich durch eine untermischte Schicht in das normale Gewebe verloren.

In Folge ähnlicher Untersuchungen kommt Kellermann (l. c. p. 38) zu dem Resultat, dass eigentliche Fasciculi laterales, d. h. Gruppen von Fasern, welche am lateralen Rande des Chiasma von einem Nervus zum entsprechenden Tractus gehen, nicht aufzufinden wären, dass aber gekreuzte und nicht gekreuzte Nervenfasern im Tractus innig mit einander verflochten seien, und dass es überhaupt keine Nervenfasergruppe gäbe, welche das ganze Chiasma durchziehe, ohne sich mit anderen Fasern zu verflechten, möge die Fasergruppe nun im Nervus und Tractus auf derselben Seite liegen, oder von einer zur anderen überziehen.

---

*) Die Fälle No. 3, 4 und 26 sind solche mit descendirender Atrophie.

Als Resultat seiner Untersuchungen hat Kellermann (Fig. II.) folgendes Schema der Halbkreuzung im Chiasma entworfen, das ich mir um deswillen hier wiederzugeben erlaube, weil mit Hülfe desselben sämmtliche bis jetzt beschriebenen Fälle von temporaler Heminopsie im folgenden ihre Erklärung finden sollen.

Fig. II.

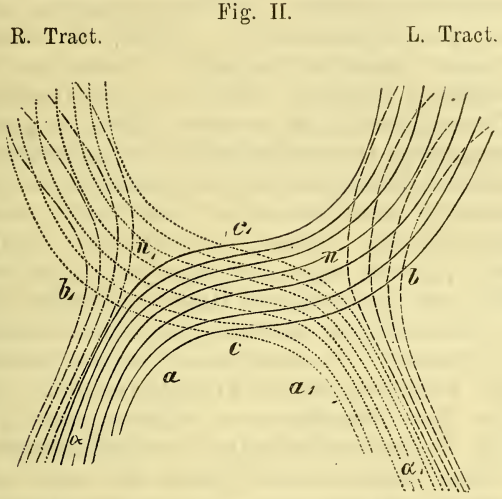

Die innersten Theile a und a′ der Sehnerven laufen, indem sie sich innig durchflechten, durch das Mittelstück c auf die entgegengesetzte Seite des Chiasma, durchschneiden dort das Seitenstück (Fasciculus lateralis nach der früheren Ansicht) b und b′ des anderen Nerven, um sich an den lateralen Rand dieses Seitenstückes zu begeben, von wo aus sie zu einer Gruppe sich sammelnd dem Gehirn zu weiter verlaufen. Eine andere, grössere Zahl von Nervenfasern α und α′ sammeln sich, nachdem sie das Mittelstück durchschnitten haben, sofort am inneren unteren Rande n und n′ des Seitenstücks (b und b′) des entgegengesetzten Nerven, biegen hier um und laufen, ebenfalls eine gesonderte Gruppe bildend, nach dem Centralorgane weiter. Die Fasern a α und a′ α′ könnten also mit dem Fasciculus cruciatus früherer Annahme gleichgestellt werden.

Die sich nicht kreuzenden Fasern b b′ (Fasciculus lateralis der früheren Annahme), etwa $^1/_3$ der Fasern eines jeden Nerven bildend, zerfallen im Chiasma in eine höher und tiefer gelegene Gruppe und laufen in dem Tractus derselben Seite nach dem Centralorgane weiter, indem sie sich allmälig mit den von der Seite kommenden Fasern (des Fascic. cruciat.) vermischen. Daher fände man gerade am äusseren Rande des Chiasma Bündel, welche vom Nerven der entgegengesetzten Seite herstammten.

Auch Scheel (klin. Mon. f. Augenh., Beilageheft, B. XII.) kann, obgleich er infolge seiner Untersuchung der Totalkreuzung im Chiasma zustimmt, sich nicht verhehlen, dass die Seitenwinkel des Chiasma in ihrer Erscheinung auf dem Flächenschnitt ebensogut für das Vorhandensein eines, wenn auch dünnen Seitenfascikels sprechen.

Nach meinen Erfahrungen möchte ich noch einen mehr indirecten Beweis für die Semidecussation der Sehnervenfasern anführen. Wer viel perimetrirt und Gelegenheit hat, Fälle von Sehnervenatrophie während des ganzen Krankheitsverlaufs zu beobachten, wird nicht so sehr selten Zuständen begegnen, bei denen das Gesichtsfeld im Allgemeinen die Tendenz zeigt, sich peripher, jedoch hauptsächlich zu Ungunsten der temporalen Gesichtsfeldhälften einzuschränken, so dass in einem gewissen Entwicklungsstadium die Krankheit manchmal täuschend an eine temporale Hemianopsie erinnert, um später, wenn schon beide Papillen vollkommen die Zeichen von Atrophie ophthalmoskopisch darbieten, einen während langer Zeit annähernd stabil bleibenden Rest des Gesichsfeldes auf der medianen Hälfte beiderseits darzubieten. In diesem werden jedoch Farben entweder gar nicht, oder höchstens noch blau stumpf empfunden. Sectionsbefunde mit Vergleich der Gesichtsfelder liegen bis jetzt von diesem Krankheitsstadium nicht vor; ich möchte mir aber diese Verhältnisse so erklären, dass in den Fasciculis cruciatis, die ja die grosse Mehrzahl der Opticusfasern führen, die Atrophie nach dem Chiasma zu fortgeschritten war, und dass unter dem Drucke der sich dort kreuzenden, innig verflechtenden und schrumpfenden Nervenfasern die Funktion der noch normalen Nervenbündel im Mittelstück des Chiasma bald zu Grunde ging, bis erst später die Fasern der Seitenstücke in den Process völlig hineingezogen wurden. Auch in diesem Sinne glaube ich die Bemerkung Leber's (Graefe-Saemisch. V. 863): „in seltenen Fällen kommt sogar ziemlich regelmässiger Defect beider temporalen Gesichtsfeldhälften vor, ohne dass man denselben immer auf eine Geschwulst in der Gegend des Chiasma beziehen kann, welche die Fasciculi cruciati comprimirt, oder wie Schweigger glaubt, einfach als Folge der Neigung zu symmetrischem Ergriffenwerden beider Optici, auffassen zu dürfen.

§ 5. Erkrankungen des Chiasma rufen die verschiedensten Formen temporaler Hemianopsie combinirt mit concentrischer Gesichtsfeldbeschränkung Amblyopie und Amaurose hervor, und wird in der Folge unser Bestreben darauf gerichtet sein, aus der Zahl der einschlägigen Fälle mit oder ohne Sectionsbefund das für den Faserverlauf als für die topische Diagnose seiner Erkrankungen Wichtige zusammenzustellen.

Das Chiasma kann zufolge seiner topographischen Lage von den verschiedensten Gebilden aus pathologisch in Mitleidenschaft gezogen werden. Auf seiner Oberfläche wird dasselbe von dem von Michel (Arch. f. Ophth. XIX. II. 81) genauer beschriebenen Recessus des III. Ventrikels bedeckt, der unter normalen Verhältnissen schon in der Medianlinie bis zum vorderen Winkel des Chiasma sich erstreckt und bei Hydrocephal. intern. leicht das Mittelstück des Chiasma

in seiner Function beeinträchtigen kann. Der hintere Winkel des Chiasma trennt den Aditus ad infundibulum in eine obere Höhle, welche über dem Chiasma liegt, und in einen unteren kleineren Gang, der unter die Unterfläche des Chiasma zum Infundibulum führt; nach unten und hinten ruht das Chiasma auf der Hypophysis auf. Dem vorderen und hinteren Chiasmawinkel können die Process. clinoid. der Sella turcica verhängnissvoll werden, wie die Arteria carotis interna dem seitlichen Winkel des Chiasma. Türck hat (Bericht der Gesellschaft der Wiener Aerzte VII. II. 300) zwei Fälle beobachtet, wo die Rami communicant. des Circul. art. Wilisii bei Hydrocephalus die Tract. opt. hart am Chiasma in gleicher Weise abgeschnürt hatten, wie dies von Seiten der Art. corp. callosi bei beiden Sehnerven von demselben Autor beobachtet worden ist. Ausserdem wird das Chiasma von der weichen Hirnhaut umhüllt und bei Erkrankung derselben in Mitleidenschaft gezogen.

Unsere nächste Aufgabe wird nun der Betrachtung gewidmet sein, ob mit jenem aus mikroskopischen Untersuchungen hervorgegangenen Schema der Faserkreuzung im Chiasma (siehe S. 39) sich alle Arten temporaler Gesichtsfelddefecte, welche bis jetzt in der Litteratur genauer beschrieben sind, erklären lassen, um später aus dem analogen Vergleiche aller Fälle mit Sectionsbefund bestimmte Anhaltspunkte für die klinische Diagnose gewinnen zu können.

§ 6. Am häufigsten finden wir die Formen temporaler Hemianopsie beschrieben, bei welchen beiderseits die äussere Gesichtsfeldhälfte fehlt, entweder bis zu einer durch den Fixationspunkt gehenden, oder nahe an ihm vorbeiziehenden scharfen, oder etwas in der Empfindung abgestumpften Trennungslinie der erhaltenen und fehlenden Gesichtsfeldhälfte. Nach dem Schema (S. 39) erklärt sich dieser Zustand durch einen auf das Mittelstück des Chiasma in der Linie $c—c_1$ wirkenden Druck, der bei vollständiger Leitungshemmung aller dort sich kreuzenden Fasern, der sog. Fasciculi cruciati, eine beiderseitige temporale Hemianopsie mit einer vollständig scharfen, entweder durch den Fixationspunkt, oder nahe an ihm vorbeigehenden Trennungslinie hervorrufen wird. Eine derartige doppelseitige, complete, temporale Hemianopsie ist bei folgenden Fällen beobachtet worden:

1) E. Williams (Transact. amer. ophth. Soc. 1875. p. 298, ref. Nagel's Jahresb. 1875. 359). Patient verlor in der letzteren Zeit zuerst auf dem linken Auge, dann rechts die äussere Hälfte der Gesichtsfelder. Die verticale Trennungslinie ging in beiden Augen beinahe durch den Fixationspunkt. — Früher epileptische Anfälle, später Schwindel, unsicherern Gang, Schwäche im Rücken, zeitweise Gedächtnissschwäche. Ophthalm. Befund normal.

2) Mooren (Ophthalm. Beobacht. p. 304). In einem dritten Falle von temp. Hemianopsie war die Grenze scharf, wie mit einem Lineal geschnitten.

3) v. Wecker (Traité d. malad. d. yeux 1866. II. p. 384). Bei diesem Falle handelt es sich um zeitweilig wiederkehrende temp. Hemian. mit scharfer Grenzlinie.

4) Schweigger (Arch. f. Ophth. XXII. 3. 319). Hemianops. temporal. completa duplex. — Links Defect der äusseren Gesichtsfeldhälfte bis zur verticalen Trennungslinie. Rechts, früher auch Defect der äusseren Hälfte. Ophth. Befund: L. Optic. heller als normal; Arterien eng. R. Optic. weiss; Arterien eng. Beiderseits S = $^{15}/_{30}$—$^{15}/_{20}$. Albuminurie, sonst keine Symptome.

5) Schweigger (Arch. f. Ophth. XXII. 3. 319). Hemian. tempor. Schwachsichtigkeit des linken Auges, ein halbes Jahr darauf auch des rechten. Farben werden beiderseits richtig erkannt. Der Optic. erscheint im aufrechten Bild mit dem Planspiegel untersucht, etwas heller, als normal; im umgekehrten Bilde zeigt der linke Optic. eine deutlich hellere Farbe als der rechte. Links S = $^{3}/_{36}$. Rechts S = $^{4}/_{36}$.

6) Förster (Graefe-Saemisch VII.;116) beobachtete seit 10 Jahren eine Kranke, bei der die temporale Hemianopsie unter sehr quälenden Kopfschmerzen, Erbrechen, Schlaflosigkeit sich in wenigen Wochen entwickelte. Die Gehirnsymptome verloren sich unter einer Schmierkur. Die inneren Hälften des Gesichtsfeldes sind unverändert geblieben, die Papillae opticae haben ein atrophisches Aussehen. Ein meningitischer Process am Chiasma wurde als Ursache der Erscheinung angenommen.

7) Bernhardt (Berlin. klin. Wochenschr. 1877. 384). Das Gesichtsfeld des linken Auges concentrisch beschränkt (Glaucom); das des rechten nach links hin normal. Linke Pupille leicht gräulich, weniger roth, als normal, mit einer nicht unerheblichen medialen Excavation, an deren Rand die Gefässe deutlich geknickt sind. Rechte Papille normal. Links S = Finger in 1—2. Rechts S = $^{20}/_{20}$. Schussverletzung am linken Hals und unzählige andere Symptome.

8) Brecht (Graefe-Saemisch V. 938). Hemian. temporal. Ophthalm. Befund normal. Syphilis. Diabetes insipidus.

9) C. Hotz (Centr. f. Augenh. 1879. 290). Hitzschlag bei einem 29jährigen. Darnach Lähmung des linken Arms und nach 2 Monaten Erscheinungen von tempor. Hemianops. beiderseits. Neurit. opt. Beiderseits S = $^{1}/_{30}$; unter dem Gebrauche von Jodkali geheilt.

10) Mackenzie. Ausgesprochene Blindheit der inneren Hälften beider Netzhäute. Totaler Verlust des Geruchsinns und Verminderung des Geschmacksinns. Den Verlust des Geschmacksinns bezieht M. auf den Verlust des Geruchsinns. (A practical treatise on the diseases of the eye 1835. 892.)

11) Del Monte (Movimento 1869. 12 und Osservationi e note clin. 1871. 77). Ein 38jähriger Patient hatte vor 9 Jahren Lues acquirirt. Vor 4 Jahren rechtsseitige Oculomotoriuslähmung etwa von einjähriger Dauer. Jetzt Sehstörungen. Die beiden äusseren Gesichtsfeldhälften fehlen. Die Trennungslinien sind scharf. Der Augenspiegelbefund ist vollständig negativ. S. = $^{1}/_{2}$. Später nahm das Sehvermögen noch mehr ab. Stirnkopfschmerz. Polyurie, ohne Zucker und Eiweiss; später Marasmus.

In dem Falle 1 und 4 hatte offenbar der Krankheitsprocess in der Gegend a′ resp. a zuerst begonnen und zeigte im weiteren die Tendenz nach c c′ hin sich zu verbreiten, weil in beiden Fällen anfangs blos auf dem einen Auge allein die temporale Gesichtsfeldhälfte fehlte.

§ 7. Wirkt der functionshemmende Process von der Mitte auf die Fläche des Chiasma ein, ohne dasselbe quer zu durchsetzen, so können wir Verhältnisse wie im folgenden Falle erhalten.

12) Treitel (Arch. f. Ophth. XXV. 3. 67). Pat. leidet an heftigen linksseitigen Kopfschmerzen ohne andere Cerebralerscheinungen. Die Sehschärfe nahm auf dem rechten Auge zuerst ab, später auch links. Die Hälfte des unteren und der ganze obere Quadrant der temporalen Gesichtsfeldhälfte des rechten Auges ist defect; auf dem linken Auge besteht ein grosses Scotom auf der rechten Gesichtsfeldhälfte in Keilform, meist im oberen äusseren Quadranten, am Fixationspunkt beginnend und bis nicht ganz an die Peripherie des Gesichtsfeldes reichend. In der Weiterentwicklung wurde der obere äussere Quadrant dieses Auges defect, und schliesslich die ganze temporale Gesichtsfeldhälfte. Die Farbengrenzen schneiden scharf mit dem Defect für Weiss ab. Bei M. $^1/_{4^1/_2}$ war später Rechts S = < $^{20}/_{40}$ L = < $^{20}/_{70}$.

In diesem Falle schränkte sich das Gesichtsfeld in umgekehrter Richtung ein, und es bildet dieser Fall für die temporale Hemian. ein Analogon zu den identischen inselförmigen Defecten, aus welchen Förster (Graefe-Saemisch VII. 121) laterale Hemianopsie sich entwickeln sah. Auch hat Förster (Graefe-Saemisch VII. 116) eine Reihe von Jahren Fälle beobachtet, bei denen die temporale Hemianopsie mit einem kleinen negativen centralen Scotom auf jedem Auge begann. Diese Scotome lagen dicht nach aussen von dem Fixationspunkte. Nach und nach vergrösserten sie sich und umfassten endlich die ganzen temporalen Hälften der Gesichtsfelder. Nur in den lateralsten Partien dieser Hälften blieb längere Zeit eine stumpfe Empfindung zurück.

Derartige Befunde mögen, wenn sie stabil bleiben, durch den Fall von Beer (Lehre von den Augenkrankh. II. 582) illustrirt werden, der bei einem im Wahnsinn gestorbenen Knaben am Türkensattel einen bedeutend langen Stachel fand, welcher das Chiasma durchbohrt hatte.

§ 8. Beim Weiterumsichgreifen eines Herdes von seither beschriebenem Sitze, werden auch selbstverständlich die sog. Fasciculi laterales in ihrer Function gehemmt und es tritt allmälig vollständige Erblindung zunächst auf jenem Auge ein, das der Richtung entspricht, in welcher der krankhafte Process die Tendenz zeigt, sich weiter zu entwickeln, wie in folgenden Fällen:

13) Hirschberg (Deutsche Zeitschr. für pract. Med. 1878). Hemian. tempor. completa. Die Trennungslinie der Gesichtsfeldhälften auf beiden Augen vertical, geht beinahe durch den Fixationspunkt. Die Sehschärfe langsam aber stetig abnehmend, nach einem Jahr links vollständige Amaurose. R. S = $^1/_{30}$. Ophthalm. Befund beiderseits später ausgeprägte Atrophie der Sehnerven.

14) Lang (Centralbl. f. Aug. 1880. p. 217). Ende Juli 1879 war Pat. an „Hirnentzündung“ erkrankt, fünf Tage besinnungslos gewesen. Schon vorher hatte sie an Kopfschmerz, Schwindel und Schlaflosigkeit gelitten. Wenige Wochen nachher bemerkte sie Sehstörung. Kopfschmerz, Schlaflosigkeit, Schwindel, Uebelkeit dauern an. — Dem rechten Auge fehlt die rechte Hälfte des Gesichtsfeldes, dem linken aber nicht blos die linke Hälfte, sondern noch gleichzeitig von der rechten Hälfte fast der ganze untere Quadrant. Ja der allein restirende obere Quadrant der rechten Hälfte des Gesichtsfeldes vom linken Auge ist nicht völlig intact, sondern eher von der Peripherie her eingeengt. — Ophthalm. Beide Papillen in der maculären Hälfte bleich, die linke dazu noch ein wenig trübe, undeutlich begrenzt mit einem umschriebenen peripapillären Herd von Aderhautatrophie. R. S = Snell XXX in 15′. L. = Sn. XL in 15′ mit + $^1/_{16}$ Sn. I $^1/_{II}$ in 10″.

15) Uthoff (Arch. f. Ophth. XXVI. 1. 264). Kopfschmerzen; seit 4 Jahren das Sehvermögen des linken Auges schlecht, 2 Monate darauf folgte das rechte. — R. S = Finger 15′. L. kein Lichtschein. Ophthalm. Beiderseits Atrophia optic. — Zuerst war auf dem linken wie rechten Auge die ganze äussere Gesichtsfeldhälfte verloren gegangen, dann allmälig auch die innere des linken Auges. Das Auge erblindete völlig. Seit einigen Monaten bemerkt die Kranke, dass das Sehvermögen der erhaltenen inneren Hälfte des rechten Auges ebenfalls abnehme. Das periphere Gesichtsfeld der inneren Hälfte des rechten Auges zeigte sich leicht eingeschränkt nach unten. Die Grenze geht durch den Fixationspunkt.

16) Rossander (ref. Jahresb. von Virchow und Hirsch 1868. II. 499). Lues. Links: anfangs Nebelsehen im oberen Theile des Gesichtsfeldes, welches sich mehr und mehr nach unten einengte, bis nach 5 Tagen das Sehvermögen völlig verschwunden war. 10 Tage später Verengerung des rechten Gesichtsfeldes von aussen und unten; links keine Lichtperception; später rechts vollständige temporale Hemian. Die Trennungslinie geht durch die Mitte des Gesichtsfeldes; im weiteren Verlauf wird das rechte Gesichtsfeld normal, während links der obere Theil des linken Gesichtsfeldes noch defect ist. Ophthalm. Links Neuritis optica. Rechts normal. Rechts S = $^1/_{3^1/_2}$. Links S = $^1/_{70}$.

17) Loewengren (ref. Jahresb. von Virchow und Hirsch 1868. II. 499). Pat. leidet seit den letzten Jahren periodisch an Kopfweh. Allgemeinbefinden gut. Kein Symptom von Cerebralleiden. Sehschärfe hat in den letzten 2—3 Jahren abgenommen. Vor wenigen Monaten wurde Pat. während kurzer Zeit beinahe gänzlich blind, erholte sich aber wieder. In den letzten Monaten hat sich die Sehschärfe auf demselben Punkt erhalten. Rechts S = Finger auf 10′. Links S = Finger auf 20 Fuss. Rechts der ganze äussere Theil des Gesichtsfeldes defect. Die Grenze zwischen erhaltenem und verlorenem Theil schneidet scharf ab. Der innere Theil des Gesichtsfeldes hat normale Ausdehnung, in der Peripherie ist aber die Perception etwas herabgesetzt.

Links: auch hier ist der äussere Theil des Gesichtsfeldes defect. Der defecte Theil reicht aber nicht bis zum Fixirpunkt und schneidet gegen den erhaltenen Theil nicht scharf ab. Zwischen beiden ist eine Zone mit herabgesetzter Empfindung. Ophthalm. rechts: Zeichen beginnender Atrophie; links: normal.

18) Jakobi, Josef (Arch. f. Ophth. XIV. 1. 139). Vor 6 Wochen Stirnkopfschmerz, intermittirend zuerst links, dazu Erbrechen und Schwindelanfälle, gleichzeitig Störung des Sehvermögens. Rechts S = $^1/_{15}$. Links S = Finger auf 1'. Später rechts S = $^1/_{30}$, links = $^3/_{20}$. Pupille rechts gut reagirend, links träge. Ophthalm. Befund anfangs rechts normal, links Papille weiss. Gesichtsfeld: rechts, beginnender Defect nach aussen unten; links, Gesichtsfeld sehr defect, so dass nur eine kleine, mediane, peripher nach unten und innen gelegene Stelle functionirt. Später rückte rechts das ganze äussere Gesichtsfeld auf den Fixationspunkt zu und nach einiger Zeit beschränkte es sich auch peripher, so dass es den Eindruck einer concentrischen Beschränkung machte. Links ebenso, doch ist die äussere Grenze näher am Fixationspunkt. Später vollständige temporale Hemianopsie.

19) Laqueur (Monatsb. f. Augenh. 1864. 276). Eine 45jährige Frau, nie syphilitisch, welche stets gut gesehen hatte, erkrankte an Undeutlichkeit des Sehens am linken Auge. Nach 4 Wochen war jede Gesichtsempfindung darin erloschen. Darauf traten hochgradige Schmerzen in der Stirn, Schläfe und Nase auf. Nach ein paar Monaten plötzlich Lähmung des linken oberen Augenlides, darauf Lähmung des rechten Arms und Beins. Diese Paralyse trat in einhalbstündigen Anfällen auf, in den Intervallen konnte Patientin ihre Glieder wie sonst gebrauchen. Während sich auf dem linken Auge ophthalm. Atrophie der Papillen zu erkennen gab, trat nun auch Nebelsehen auf dem rechten Auge ein, bei völlig normalem Augenspiegelbefund. Das Gesichtsfeld beschränkte sich auf seiner temporalen Hälfte von rechts nach links hin. Später waren sämmtliche vom Nerv. oculomot. sinist. versorgte Muskeln paretisch. Die Iris des blinden linken Auges nicht contractionsfähig, auf dem rechten Auge fehlte die temporale Gesichtsfeldhälfte ganz. Die geistigen Functionen blieben normal. Bei eingeleiteter Behandlung verlor sich die rechtsseitige Paralyse, die Pupille des linken Auges contrahirte sich wieder synergisch, das Gesichtsfeld des rechten Auges erweiterte sich bis auf eine an der Peripherie der temporalen Hälfte gelegene schlitzförmige Partie.

In diesem Falle war offenbar ein meningitischer Process vorhanden, welcher von der linken Hälfte des Chiasma ausging und sich unter dem linken Tractus opticus nach dem linken Grosshirnstiel hinzog.

§ 9. Ist der Angriffspunkt des krankhaften Processes von der Mitte nach dem Seitentheile des Chiasma gerückt, so kann es sich leicht ereignen, dass entweder wie in den seither beschriebenen Fällen Amaurose des einen, bei temporaler Hemianopsie des anderen Auges auftritt, oder wenn der Herd nicht gross ist und derselbe bei freibleibendem Fasciculus lateralis etwa in der Richtung c'n'a oder c'na'

angreift, bei vollständiger temporaler Hemianopsie des einen Auges noch Fasern des sog. Fasciculus cruciatus der anderen Seite frei bleiben und somit wie in Fall 15 und den jetzt folgenden Fällen die Trennungslinie nicht bis zum Fixationspunkt heranzureichen braucht.

20) Schoen (l. c. p. 71). Die Hemiopie ist nach heftigen Kopfschmerzen entstanden, nachdem seit 10 Jahren die Menstruation aufgehört hatte. Seit 2 Jahren Undeutlichsehen. Beiderseits fehlen die äusseren Gesichtsfeldhälften, und zwar links fehlt die äussere Gesichtsfeldhälfte ganz, rechts aber nur der obere äussere Quadrant. Mehrere Jahre später ist der Zustand noch derselbe. Rechts S = $^{10}/_{12}$; links S = $^{10}/_{15}$.

21) Jany (Centralbl. f. Augenh. 1879. 101). Seit 12 Jahren Kopfschmerz mit häufigem Erbrechen. In der letzteren Zeit Steigerung beider Symptome. Sitz des Kopfschmerzes das Hinterhaupt. Hinterkopf bei Percussion empfindlich. Fehlen jeder psych. Störung, keine Lues. Augenmuskeln intact. Keine Geruchstörung. — Gesichtsfeld: rechts fehlt die ganze äussere Hälfte. Die Trennungslinie liegt genau im verticalen Meridian, nur an 2 Stellen springt der empfindliche Theil um 2—3° in den unempfindlichen hinein. Links ist die deutliche Wahrnehmung zwar auch nur auf die innere Hälfte des Gesichtsfeldes beschränkt, doch überschreitet sie den verticalen Meridian besonders in der unteren Hälfte um 5—7° an mehreren Stellen, und ausserdem ist in dem äusseren, unteren Quadranten, vom Centrum bis zum 50 resp. 60°, unten aussen eine stumpfe Perception vorhanden. Der äussere, obere Quadrant fehlt vollkommen. Beiderseits S = $^{2}/_{24}$. Ophthalm. bilden die Papillen im Ganzen das Aussehen einer Atroph. nerv. optici dar.

Bei gleichmässiger Zunahme der Ausdehnung des krankhaften Processes nach beiden Seiten hin kommen selbstverständlich auch analoge Partien des Gesichtsfeldes der medianen Hälfte eines jeden Auges mit in Wegfall, wie in folgenden Fällen.

22) Mooren (Ophthalm. Beobachtungen S. 304). Bei einem jungen Bauern entwickelte sich unter den Symptomen eines Tumor, Kopfweh, Erbrechen, Schwindel, Betäubung und Stauungsphänomen der Papille eine temporale Hemianopsie. Die fortschreitende Abnahme der Sehfähigkeit in den beiden äusseren Netzhauthälften in der Richtung von innen nach aussen zu, liessen über die wachsende Ausdehnung des Tumors gar keinen Zweifel.

23) Schoen (l. c. p. 71). Viel Kopfschmerz, Ausfallen der Haare, beide Hände schwach. Gehör beiderseits schlecht. Uhr nur dicht am Ohr gehört. Lues nicht nachzuweisen. Rechts Bulbus resistent. Gesichtsfeld: beiderseits fehlen die äusseren Gesichtsfeldhälften jedes Auges und der untere Quadrant der inneren Hälften. Farbengrenze dicht am Rand auftretend. Ophthalm. rechts Opticus blaugrau, Gefässe geschlängelt, äussere Hälfte excavirt. Arterienpuls leicht hervorzurufen. Links weniger blaugrau. Gefässe stark geschlängelt. R. S = $^{1}/_{7}$, L. S = $^{1}/_{10}$.

24) Eigene Beobachtung. Heinrich Lang, Hausknecht, 42 Jahre alt, hat bis zum Jahre 1874 gut lesen können. Kurzsichtig will er stets gewesen sein. Seit dem Jahre 1874 hat sein Sehvermögen gradatim abgenommen. Vor 15 Jahren harter Schanker mit Exanthem, noch jetzt die Narben der Corona veneris zu sehen. Keine Stuhl- und Blasenbeschwerden. Urin ohne Zucker und Eiweiss. Patellarreflex vorhanden. Geruch normal. Vom Vater phthisisch belastet. Sein Gehör hat ein Jahr vor Abnahme des Sehvermögens schon eine Beeinträchtigung erfahren. Links Uhr nur beim Andrücken. Rechts Uhr auf 4″. Hat mitunter an Photopsien gelitten. Pupillen beiderseits eng von träger Reaction.

9. December 1879. L. Finger 5′. R. Finger auf Stubenlänge. Ophthalm. ausgesprochene Atrophia optici. Das Gesichtsfeld zeigt beiderseits Defect der temporalen Hälften mit einer etwas welligen, durch den Fixationspunkt gehenden Trennungslinie. Nach einiger Zeit war die Trennungslinie medianwärts über den Fixationspunkt beiderseits hinausgerückt und die median gelegenen Reste des Gesichtsfeldes eines jeden Auges zeigten eine progressive für beide Augen fast gleiche Beschränkung.

§ 10. Dass die temporale Hemianopsie nicht eine unbedingt schlechte Prognose liefert, zeigen folgende Fälle, die zudem noch Hinweise geben für den grossen Wechsel der Gesichtsfeldveränderungen, wie solche bei Erkrankungen des Chiasma häufig genug zu beobachten sind.

25) von Graefe (Engelhard, klin. Monatsb. f. Augenh. 1865. p. 268). Keine Lues; mehrere Monate nach ihrer letzten Entbindung von heftigen Kopfschmerzen und Doppeltsehen befallen. Auf Jodkaligebrauch wieder besser, dann, nachdem die letzten Catamenien ausgeblieben waren, wieder Kopfschmerz und Sehstörung. Anschlagen des Schädels in der Gegend der Basis Cranii sehr empfindlich; später Polyurie, Abmagerung, Hinfälligkeit. Kein Zucker im Urin. In den Morgenstunden ein nicht zu stillender Durst; später völlig gesund. S beiderseits = $^1/_2$. Ophthalm. Befund normal. Auswärts von einer ungefähr durch die Mitte des blinden Flecks gehenden Verticallinie fehlt jede Lichtwahrnehmung, zwischen einer solchen Linie und einer durch den Fixationspunkt gehenden sind nur sehr undeutliche Wahrnehmungen vorhanden, sodass erst hart an der letzteren Finger gezählt werden können. Auf der nasalen Hälfte der Gesichtsfelder ist dagegen das excentrische Sehen überall, auch bei abgedämpfter Lampenbeleuchtung normal. In Uebereinstimmung hiermit bleibt der temporale Feuerkreis aus. Sieben Wochen nach der Vorstellung kein Defect mehr, wohl aber war das excentrische Sehen in der temporalen Zone, besonders nach aussen und unten hin noch undeutlich; später: Gesichtsfeld auch bei gedämpfter Beleuchtung normal. S über $^5/_6$ beiderseits.

26) von Graefe (Engelhard, klin. Monatsbl. f. Augenh. 1865. 257). Im Laufe der letzten Jahre Schwindelanfälle, die sich zweimal

zur völligen Bewusstlosigkeit gesteigert haben. Einmal eine ephemere Schwäche des linken Arms. Schädel beim Anschlagen nicht schmerzhaft. Anwandlungen von Kopfweh. Die Augen waren bis vor 14 Tagen gesund. Augenmuskeln nicht beeinträchtigt, später Störung des Geruchsinns. Rechts Amblyopie; links Undeutlichkeit des excentrischen Sehens im äusseren unteren Quadranten. Patient bemerkte morgens bei der Arbeit eine Beschränkung des rechtsseitigen Gesichtsfeldes, so dass stark zur Seite liegende Objecte ihm völlig verschwanden. Diese Verdunkelung rückte in gleichmässiger Weise von der Schläfenseite nach innen vor, so dass am dritten Tage die mit dem rechten Auge fixirten Objecte grade an der Grenze des Defectes lagen. Am 6. Tage existirte noch ein schwacher Lichtschimmer nach der Nasenseite hin. Später blind, dann Wiederherstellung des Gesichtsfeldes des linken Auges von der Nasenseite her. 6 Wochen nach der ersten Vorstellung hat das linke Gesichtsfeld fast wieder seine Normalgrenze erlangt, S auf $^1/_{10}$ gestiegen; das excentrische Sehen gegen die temporale Peripherie hin blieb aber stumpf. Ophthalm. Befund: anfangs normal, später rechts Atrophia optici, links Spuren von Atrophie. Die rechte Pupille starr, zieht sich aber bei Beleuchtung des linken Auges energisch zusammen.

Die Diagnose v. Graefe's lautete auf Tumor vor dem Chiasma zwischen beiden Opticusstämmen. Ein Blick auf das Schema zeigt uns, dass der Tumor wahrscheinlich auf den rechten Nerv. opt. gedrückt und dadurch die Amblyopie des rechten Auges erzeugt hatte, durch Hinüberwachsen aber nach dem linken Nerv. optic. und zeitweilige Schwellung bald Amblyopie des linken Auges, bald nur Beeinträchtigung des sog. Fasciculus cruciatus hervorrief.

27) Einen ähnlichen, wahrscheinlich auf dieselbe Stelle zu beziehenden Fall beschreibt Schoen (l. c. p. 70). Pat., seit ihrem 36. Jahre nicht mehr menstruirt, hat vor kurzer Zeit gemerkt, dass sie mit dem linken Auge von fixirten Gegenständen blos die rechte Hälfte sah. Dies Symptom verlor sich nach einer Kur in Homburg, um auf beiden Augen wiederzukehren in der Weise, dass die beiden inneren Retinalhälften gelähmt waren und nur mit beiden Augen ein Gegenstand ganz, mit jedem Auge allein ein solcher nur halb gesehen wurde. Ein Jahr darauf war der Zustand derselbe, sie behielt genau die halben Gesichtsfelder scharf abgegrenzt. Drei Jahre darauf folgender Befund: links, während früher die äussere Hälfte des Gegenstandes, den Patient betrachtete, scharf in der Mitte abgeschnitten fehlte, löst sich jetzt das Bild in ein unbestimmtes, nebeliges etwas auf. Rechts: früher war das Bild ebenfalls scharf abgeschnitten, die Glocke einer Lampe wurde nur halb gesehen, jetzt ist das Gesichtsfeld grösser und fehlt an den Gegenständen nur die obere Ecke. Patientin lebt heute noch und soll der Zustand noch derselbe sein.

Bei diesem Fall ist noch zu bemerken, dass anfangs eine Hemianopsia temporalis unilateralis vorhanden war.

§ 11. Fälle von einseitiger temporaler Hemianopsie sind sehr

selten und es sind in der Litteratur nur zwei derartige Fälle beschrieben.

28) Mauthner (ref. Schmidt's Jahrb. 156. p. 316). Ein 53jähriger Brunnenmacher war beim Einlegen einer Röhre schwindlig geworden, hatte Ohrensausen und Schwarzwerden vor den Augen gespürt und war kurze Zeit bewusstlos umgesunken. Darauf bemerkte Pat., dass er auf dem linken Auge nichts sah; am meisten störte ihn Einengung des Sehfeldes nach links, indem er nach links hin leicht anstiess. Das rechte Auge war normal; links war die centrale Sehschärfe sehr herabgesetzt, rings um den Fixationspunkt war das Sehvermögen aufgehoben und gegen die Schläfe war das Sehfeld total defect, während die Nasalseite derselben theilweise erhalten war. Nach wenig Tagen kehrte erst die centrale Sehschärfe zurück, dann hellte sich das nasale Gesichtsfeld nach oben und unten wieder auf; die temporale Gesichtsfeldhälfte bedurfte indess mehrerer Wochen zur Wiederherstellung. Der ophthalm. Befund blieb negativ. Mauthner glaubt, dass wahrscheinlich eine kleine Apoplexie auf der Schädelbasis links vor dem Chiasma erfolgt war, die den linken Nerv. opt. vorübergehend beschädigt hatte.

29) Einen anderen Fall beschreibt Coursserant (Gaz. d. hôpit. 1878. No. 35). Apathisches Individuum. Kein Herzfehler. Früher Gelenkrheumatismus gehabt, langsame zögernde Sprache. Kein Zucker, kein Eiweiss im Urin. Keine nervösen Symptome. Grosse Menge von Phosphaten im Urin. Einseitige linksseitige temporale Hemianopsie. Das temporale linksseitige Gesichtsfeld fehlt bis zu einer durch den Fixationspunkt gehenden verticalen Trennungslinie.

30) Eigene Beobachtung. Roggendorf (Abtheil. des Herrn Dr. Gläser. Allgem. Krankenh. zu Hamburg). Ein früher völlig gesunder, hereditär neuropathisch belasteter Mensch mit vorzüglichem Sehvermögen, erkrankte vor 2 Jahren unter Kopfschmerz, Schwindel, hochgradiger cerebellarer Ataxie und der Entwicklung folgender Symptome: Parese des linken Mundfacialis und clonische Krämpfe seiner oberen Zweige, Motilitätsparese der rechten Seite, vasomotorische Störung am rechten Arm, Hemianästhesie der rechten Seite mit Ausnahme der Gesichtshälfte. Dagegen complete Anästhesie der linken Gesichtshälfte bis zur Sagittallinie über dem Scheitel. Die Zunge und Uvula weichen nach rechts ab. Die Bulbusbewegungen in der associirten Auswärtsbewegung nach beiden Seiten hin beschränkt, zeigen bei forcirter Auswärtswendung an Nystagmus erinnernde schnellende Zuckungen von kurzen Intervallen. Linke Pupille weiter als die rechte. Beiderseits $S = {}^{20}/_{20}$. Ophthalm. Befund beiderseits Stauungspapille, nicht sehr hochgradig. Gesichtsfeld: Fig. III. Gegen Weihnachten 1880: die temporele Gesichtsfeldhälfte des rechten Auges vollständig bis zu einer wie mit einem Lineal gezogenen verticalen Trennungslinie defect. Die Sehschärfe in der erhaltenen Hälfte $= {}^{20}/_{20}$, die Farbengrenzen, vollständig normal, schneiden scharf mit dem Defect für Weiss an der Trennungslinie ab. Während sich das Gesichtsfeld des linken

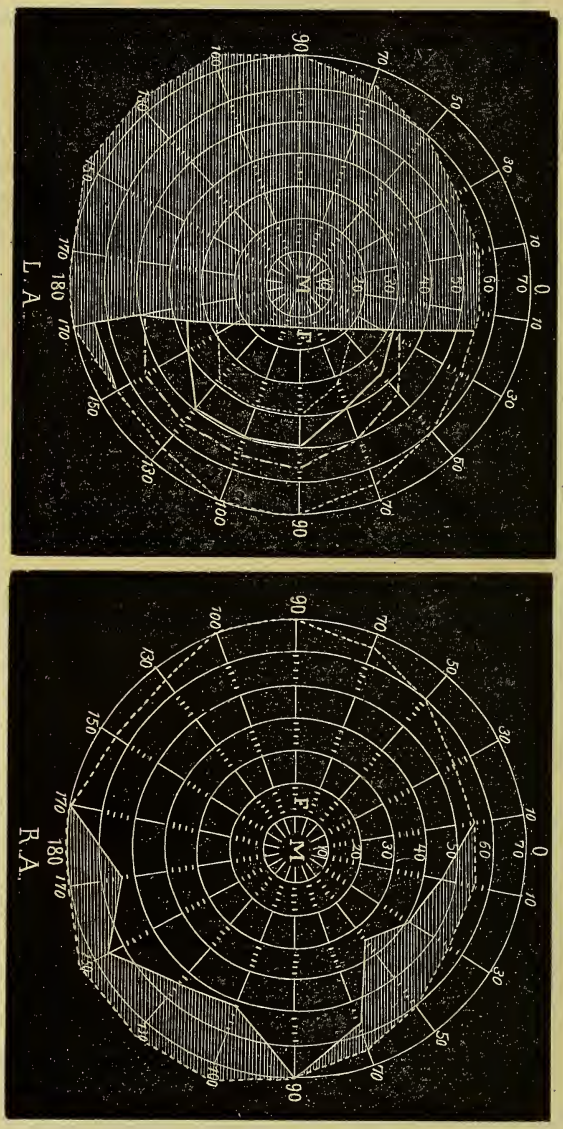

Fig. III. Gesichtsfelder zu Fall 30.

Die schraffirten Partien zeigen den Ausfall jeder Lichtempfindung an, die durchbrochene (blau), glatte (roth) und punktirte (grün) Linie die Ausdehnung der den Farben entsprechenden Gesichtsfelder; die das ganze Gesichtsfeld umziehende punktirte Linie zeigt die Ausdehnung des normalen Gesichtsfeldes an.

Auges bis gegen März 1880 genau in der geschilderten Weise verhielt, zeigte das Gesichtsfeld des rechten Auges folgende charakteristische Erscheinung. Wurde Patient zu einer Zeit untersucht, wo unter heftigen Kopfschmerzen anscheinend Symptome von Steigerung des intracerebralen Drucks vorhanden waren, so begann sich auf dem rechten Auge die temporale Gesichtsfeldhälfte von der Peripherie her einzuschränken, und zwar in manchen Meridianen um 25°, während das linke Gesichtsfeld sich in der angegebenen Weise verhielt und die nasale

Fig. IV. Gesichtsfeld zu Fall 30.

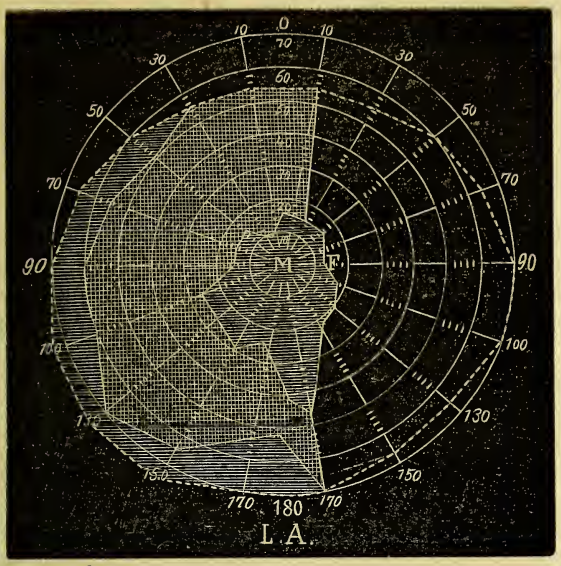

Die horizontal schraffirten Partien bedeuten vollständigen Ausfall jeder Lichtempfindung, die längs und quer schraffirten: abgestumpfte Lichtempfindung, die nicht schraffirte Partie innerhalb der punktirten Linie die normale Ausdehnung der medianen Gesichtsfeldhälfte.

Gesichtsfeldhälfte des rechten Auges völlig normal blieb. In Zeiten relativen Wohlbefindens vergrösserte sich alsdann das rechte Gesichtsfeld wieder bis zur Norm.

Nachdem sich anfangs März eine auffallende Besserung in allen oben angeführten Symptomen bemerklich gemacht und der ophthalm. Befund nun völlig normal geworden war, zeigte eine Perimeteruntersuchung am 31. März 1880 (Fig. IV) ein völlig normales Gesichtsfeld auf dem rechten Auge, während das des linken Auges folgenden Fortschritt zum Guten zeigte. Nach aussen von dem Fixationspunkt constatirte man ein grosses centrales Scotom, dessen grösster Durchmesser mit dem verticalen Meridian zusammenfiel. Die nasale Gesichtsfeldhälfte war völlig normal, zeigte aber nicht mehr jene linealgerade Trennungslinie, sondern die obere und untere Begrenzung des centralen Scotoms ging in eine das centrale Scotom auf der temporalen Gesichtsfeldhälfte ganz umschliessende, Partie stumpf empfindenden Gesichtsfeldes über (siehe nebenstehende Figur vom 31. März 1880), das nicht völlig die normale Aussengrenze dieser Seite erreichte, sondern an der äusseren Peripherie eine halbmondförmig die stumpf empfindende Fläche umlagernde Zone übrig liess, in welcher keine Lichtempfindung mehr bestand. — Gegen Juli 1880 hatte sich diese stumpf empfindende Zone der temporalen Gesichtsfeldhälfte des linken Auges wesentlich erweitert und war die Empfindlichkeit für Licht viel besser

geworden. Zu dieser Zeit waren alle bedrohlichen anderen Symptome bis auf ein zeitweise wiederkehrendes Kopfweh völlig verschwunden. Normaler Augenspiegelbefund und normale Sehschärfe beiderseits. Liess man im Beginn seines Leidens auf die innere Netzhauthälfte des linken Auges ein Flammenbildchen fallen, bei völlig ruhig stehendem Bulbus, so blieb die reflectorische Pupillencontraction aus, die bei isolirter Beleuchtung der temporalen Retinalhälfte sich sofort wieder einstellte.

Da offenbar Symptome von Seiten des Kleinhirns, der Brücke und des Chiasma vorliegen, also an einen einheitlichen Krankheitsherd hier wohl nicht gedacht werden kann, beschränken wir uns nur auf die muthmassliche Annahme des Krankheitssitzes am Chiasma. Offenbar sass hier am linken Opticus kurz vor dem Austritt aus dem Chiasma in der Gegend a′ ein raumbeschränkendes Gebilde (Hirndruck und Stauungspapille), das, vielleicht schwellungsfähig, zu Zeiten gesteigerten intracraniellen Drucks entweder nach c n oder c c′ oder a hin einen Druck auf die optische Faserleitung ausübte und so die periphere Einschränkung der temporalen Gesichtsfeldhälfte des anderen Auges hervorrief.

§ 12. Sitzt der functionshemmende Process in der vorderen oder hinteren Gabelung des Chiasma, und dringt er da mehr weniger weit in die Tiefe, so sind damit auch jene Formen der Hemianopsia temporalis incompleta erklärt, für die uns die folgende Krankengeschichte ein Beispiel giebt.

31) Schoen (l. c. p. 71). Viel Kopfschmerz und Obstipation. Nie Ausschlag und kein Geschwür, Leistendrüsen geschwellt und hart, sonst kein Zeichen von Lues. Ihr Mann luetisch. Das Gesichtsfeld zeigt beiderseits Ausfall des äusseren, oberen Quadranten. Die Farbengrenzen normal, doch nicht unmittelbar am Rande abschneidend. Es giebt eine intermediäre undeutlich sehende Partie. Ophthalm.: beiderseits Optici sehr blass, flache, nicht glaucomatöse Excavation. R. S = $^1/_2$; l. M $^1/_{28}$, S = $^1/_7$—$^1/_5$*).

Förster beobachtete noch ausserdem 6 Fälle von temporaler Hemianopsie, die aber (Graefe-Saemisch VII. 116) nicht ausführlich mitgetheilt sind.

Der Fall von Webster, Ueber Sehnervenverletzung durch Pfeil und über Hemiopie, The Transactions Youngstown, Ohio 1879—80. i, 106—109, ist mir nicht zugänglich.

§ 13. Eine Zusammenstellung der gemeinsamen Symptome dieser 32 Fälle von temporaler Hemianopsie ohne Sectionsbefund führte zu folgendem Resultate:

---

*) 32) Dmitrowsky (Cent. f. A. Supplementheft. 1880. 539). Lues. Alcoholmissbrauch. L. S $^1/_{25}$; R. S. $^1/_{200}$. Auf beiden Augen fehlt die äussere untere Gesichtsfeldhälfte. Ophthalm. Atroph. opt.; Kopfschmerz. Paresis des l. Arms und Beins; die Zunge abgelenkt nach links, die Empfindlichkeit in der linken Körperhälfte geschwächt. Jodkali: rasche Abnahme der paretischen Erscheinungen; die S. des linken Auges steigerte sich bis zu $^1/_{14}$, die des rechten bis $^1/_{45}$. Die Gesichtsfelddefecte blieben unverändert.

Tabelle III.

Opthalmoskopischer Befund.

- Normal
  - auf beiden Augen: 5 Fälle (Fall 1, 8, 11, 25, 26 anfangs, später unnormal).
  - auf nur einem Auge: 5 Fälle (Fall 7, 16, 17, 18, 19).
- Unnormal
  - auf beiden Augen
    - Atrophia nerv. opt.: 11 Fälle (4, 5, 6, 13, 15, 21, 23, 24, 26, 31).
    - Neuritis opt.: 2 Fälle (Fall 9 und 14).
    - Stauungspapill: 2 Fälle (Fall 22 u. 30).
  - auf nur einem Auge
    - Atrophia papill. 4 Fälle (Fall 7, 17, 18 und 19).
    - Neuritis opt. 1 Fall (Fall 16).

Sehschärfe.

- Normal
  - auf beiden Augen: 1 Fall (Fall 30).
  - auf nur einem Auge: 1 Fall (Fall 7).
- Unnormal
  - auf beiden Augen: 20 Fälle (Fall 4, 5, 9, 11—26, 31).
  - auf nur einem Auge: 1 Fall (Fall 7).

In den Fällen 2, 3, 11, 12, 17, 29, 30 schneidet die Trennungslinie scharf (gleich den Fällen von lateraler Hemianopsie in verticaler Richtung durch den Fixationspunkt gehend) das erhaltene vom ausgefallenen Gesichtsfelde ab; und damit, dass sich wie im Falle 12 und 30 die Farbenfelder zur Trennunglinie grade so verhalten, wie wir dies später bei der lateralen Hemianopsie hervorheben werden, ist der Beweis geliefert, dass es krankhafte Zustände am Chiasma giebt, die lediglich und nur sich auf die gesammte Faserung der sog. Fasciculi cruciati erstrecken, wobei aber die sich nicht kreuzenden Fasern der Fascicul. laterales vollständig ihre Integrität bewahren können. Bei dem Falle 30 blieb daher auch die Sehschärfe des linken Auges normal. Ein Blick auf das Kellermann'sche Schema genügt, um die Wahrscheinlichkeit desselben auch dieser Forderung gegenüber zu bekräftigen.

Von anderen Symptomen wurden beobachtet:

Kopfschmerz	in 17	Fällen,	lyse u. Doppelsehen	in 3	Fällen,
Schwindel	- 6	-	Vorübergehnd. Schwäche d. Oberextremitäten . .	- 4	-
Uebelkeit	- 5	-	Ataktische Erscheinungen	- 2	-
Vorübergehende Bewusstlosigkeit . . .	- 2	-	Epilepsie	- 1	Fall,
Abnahme des Gehörs	- 2	-	Syphilis	- 6	Fällen,
Störung des Geruchsinns	- 2	-	Diabetes insipidus . . .	- 3	-
Oculomotoriusparaly-			Phosphaturie	- 1	Fall,
			Albuminurie	- 1	-

In 2 Fällen war der Schädel bei der Percussion sehr empfindlich.

Streng genommen können hier nur diejenigen Fälle für den Faserverlauf und die Diagnose von reinem Werthe sein, welche wie im Falle 1, 7, 8, 11, 16, 17, 18, 19, 25, 26, 28 entweder einen normalen

Augenspiegelbefund aufwiesen, oder, wo derselbe wenigstens auf dem einen Auge normal blieb. Jedoch pflegt erfahrungsgemäss bei der Stauungspapille das Gesichtsfeld auf der medianen Gesichtsfeldhälfte sich zuerst und zumeist einzuschränken, und dem zu Folge würde, wenn die Schwellung des Sehnerven in diesen Fällen auf die Art der Gesichtsfelddefecte wenigstens im Anfang des Leidens von grossem Einfluss gewesen wäre, gerade das Gegentheil von temporaler, eine nasale Hemianopsie aufgetreten sein.

Fälle von Erkrankung des Chiasma mit Sectionsbefund.

Es liegt in der Natur der Sache, dass Tumoren am Chiasma, denn mit solchen haben wir es meistens hier zu thun, nur bis zu einer gewissen Zeit ihres Wachsthums ein typisches Gesichtsfeld liefern werden, weil später die consecutive Atrophie, Stauungspapille oder Neuritis descendens der Sehnerven, Hydrocephalus, Meningitis und andere nachher noch zu erwähnende Folgeerscheinungen das reine Bild der Hemianopsie leicht verwischen.

§ 14. A. Sitz der Erkrankung an der Seite des Chiasmas.

1) Mohr (A. f. O. XXV. I. 1). R. A. Fehlen der äusseren Gesichtsfeldhälfte $S = {}^{20}/_{20}$. L. A. Nicht Bewegungen der Hand in nächster Nähe. Linke Pupille reagirt träge. Ophthalm. Fortschreitende Atrophie der Papille, deren anfangs spitze Excavation allmälig flacher wurde. — Leidet seit längerer Zeit an Kopfschmerz und Schwindel. In der Jugend ein Penisgeschwür gehabt. Linke Iris mittelweit, beide reagiren auf Lichteinfall. Abnahme des Gedächtnisses. Zuweilen Doppelbilder bemerkbar, vermuthlich eine Leitungshemmung im linken Oculom. und Trochlear. — Später linke Pupille sehr weit. Dann zunehmende Schwäche der unteren Extremitäten und Zittern in der rechten oberen und unteren Extremität, zuweilen in allgemeine Schüttelkrämpfe ausgehend. Mässige Albuminurie. Tod an Pneumonie.

Section: Der Boden des III. Ventr. gehoben und verdünnt. Der III. Ventr. im Tiefendurchmesser sehr verkleinert; nach Durchschneidung desselben kommt man auf eine Cyste, welche jenen von unten her emporgewölbt hatte und sich nach dem Thalamus opticus der linken Seite hin erstreckte. Unter dieser befindet sich eine zweite Cyste, nur etwa halb so gross, und nach vorne unten an dieser ein wallnussgrosser Tumor, welcher am Türkensattel liegt, das Chiasma und den linken Opticus stark abgeplattet hat, während der rechte Opticus mehr zur Seite gedrängt

ist. Die Art. carotis sin. läuft durch den äusseren Theil des Tumors. Es liegt in der Mitte des linken Tractus zwischen der von den Vierhügeln nach dem Chiasma durchlaufenen Strecke eine Stelle, wo die Geschwulst entschieden primär einwirkte und direct in die Hirnsubstanz übergriff.

2) Hjort (Klin. Monatsschr. für Augenheilk. 1867. S. 166). Eiterige Mittelohrentzündung. Wurde eines Tages verwirrt, und zwar so, dass ihm die Hauswand, die er eben betrachtete, als aus lauter Fenstern bestehend vorkam, während die Zwischenräume schwanden. Dieser Zustand entwickelte sich in den nächsten Tagen derart, dass er zwar geradeaus liegende Gegenstände deutlich sehen, ja auch lesen und schreiben konnte, was aber nach der linken Seite hin lag, konnte er nicht auffassen. Vollständige Leitungsunfähigkeit der rechten Retinalhälften beider Augen und zunehmende Amblyopie des übrigen Theils der rechten Retina. Sehschärfe in den letzten 3 Monaten abgenommen, namentlich vom rechten Auge, mit diesem sieht er jetzt Alles wie durch einen Nebel. Die innere Gesichtsfeldhälfte des rechten Auges fehlt vollständig, in den übrigen Richtungen ist das Gesichtsfeld noch nicht beengt. S. = $^1/_{50}$. Am linken Auge fehlt die äussere Gesichtsfeldhälfte vollkommen nach einer scharfen, perpendiculären Grenzlinie. Im inneren Theile des Gesichtsfeldes S. = $^1/_5$. Die Pupillen reagiren träge gegen Licht, besonders rechts. Ophthalm. zeigt sich die rechte Papille scharf begrenzt, weisslich verfärbt, die linke leicht hyperämisch mit verwischter Grenze. Gehör- und Gesichtshallucinationen. Spricht incohärente selbstgebildete Worte. Parese des Oculomotor. dext., des Facialis dext. Schmerzen, besonders in der rechten Kopfhälfte. Hochgradige Taubheit des linken, abgestumpfte Empfindung des rechten Gehörs.

6 Wochen vor dem Tode rechtes Auge S. = $^1/_{50}$, linkes Auge S. = $^1/_5$. Ophthalm. rechts Atroph. optic., links Neuritis optic.

Section: Linker Streifenhügel eine sulzige Masse, mässige Atrophie des linken Thalamus opticus, Erweichung des Linsenkerns. Miliare Tuberkel in der Pia. Einige Tuberkel an der Convexität beider Hemisphären. In der rechten Hälfte des Chiasma ein Tuberkel von Haselnussgrösse, ringsum von einer dünnen Schicht durchscheinender Markmasse umgeben. Haselnussgrosser Tuberkel, welcher den rechten Tractus opticus flach gedrückt hatte.

3) Türck (Bericht d. Gesellsch. d. Wiener Aerzte XI. S. 529). Durch eine tuberculöse Ablagerung auf der Dura mater war der rechte Ramus ophthalm. nerv. trigemini und die rechte Hälfte des Chiasma insbesondere in seinem hinteren Abschnitte comprimirt worden, welches sich durch die Anwesenheit zahlreicher Körnchenhaufen zu erkennen gab. Der rechte N. oculomotor. war zu einer unförmlichen Masse degenerirt. Schmerz in der rechten Supraorbitalgegend, complete rechtsseitige Oculomotoriuslähmung. Amblyopie des rechten Auges, während das Sehen des linken Auges normal blieb, so dass der

Kranke noch 14 Tage vor dem Tode damit kleinen Druck geläufig las. (Dies schliesst nicht aus, dass auf der temporalen Hälfte des linken Gesichtsfeldes kein Defect bestanden hätte; leider ist eine Gesichtsfeldaufnahme in diesem Falle unterblieben.)

Bei diesen drei Fällen ging ursprünglich die Erkrankung vom Tractus opticus nahe am Chiasma aus, und es wurde dadurch laterale Hemianopsie der Gesichtsfeldhälften der gegenüberliegenden Seite hervorgerufen. Beim Weiterwachsen des pathologischen Processes nach vorn erkrankte dann die eine Hälfte des Chiasma, wodurch der gleichnamige Fasciculus lateralis seine Leitungsfähigkeit verlor, und somit Amblyopie oder Amaurose des der erkrankten Chiasmahälfte entsprechenden Auges mit Fehlen der temporalen Gesichtsfeldhälfte des anderen Auges sich einstellen musste.

4) Türck (l. c. 528). Paralysis incomplet. Oculomot. dextr., Paresis abducent. Amblyopie des rechten Auges bis zu der noch erhaltenen Lichtempfindung. Das Sehen auf dem linken Auge nicht namhaft (!) gestört. Später in Folge der Erkrankung des rechten Ram. ophthalmicus, Nerv. trigemin. Keratitis neuroparalytica. Die Section ergab: die Dura mater an der rechten Seite des Keilbeinkörpers mit dem rechten Nerv. oculomot., dem Ramus ophthalm., Nerv. trigemin. fest verwachsen und beide an dieser Stelle bedeutend verschmälert. Der rechte Abducens bis auf einige fibröse Fäden völlig untergegangen. Die obere Wand des rechten Foramen opticum sowie seine seitlichen Wände etwa um das dreifache verdickt. Der rechte Sehnerv von hier nach rückwärts, sowie die grössere rechte Hälfte des Chiasma atrophisch graulich durchscheinend. Unter dem Mikroskope amorphe granulirte Massen und Körnerhaufen zeigend. Es hatte in diesem Falle die Entzündung des Periosts sich auf die nahe gelegene Nerven fortgepflanzt.

5) Dreschfeld (Centr. f. A. 1880. 33). Rechts Amaurose, links totale temporale Hemianopsie. Die centrale Sehschärfe links normal. Ophthalm. Befund beiderseits normal. Kopfschmerz, Erbrechen, Diabetes insipidus. Paralysis oculomot. dextri, Abducent. dextr. und Trochlear. dext.; rechtes Auge bewegungslos, leichten Grad von Exophthalmus darbietend. Hyperästhesie der rechten Gesichtshälfte durch Reizung des Ramus ophthalm. Nerv. trigemin., später Anästhesie der rechten oberen Gesichtshälfte mit Ausgang in Keratitis neuroparalytica des rechten Auges. — Bei der Section zeigte sich ein an der rechten Hirnbasis sitzender weicher Tumor von distinkt carcinomatösem Bau, welcher der Dura mater aufsass und sich in schräger Linie von hinten nach vorn erstreckte. Derselbe begann gerade über dem Foramen lacerum medium, erstreckte sich über und zur rechten Seite des Sinus cavernosus und reichte bis zum rechten Foramen opticum, indem es den optischen ihn begleitenden Nerven dicht umstrickte. Die Schädelbasis zeigte den ganzen Verlauf entlang eine oberflächliche Usur des Knochens. Der Proc. clinoid ant. war ganz absorbirt. Das Chiasma war in seiner linken Hälfte,

sowie der vor ihm liegende Nervus opticus vollkommen intact. Die Unterfläche des Gehirns zeigte rechts dem Tumor entsprechend eine Depression. Das Gehirn war sonst vollkommen normal. Die mikroskopische Untersuchung des rechten Sehnerven zeigte jedoch denselben als vollkommen normal, wenn auch stark comprimirt. Die Geschwulst hatte rechts den (2, 3, 4, 6, Ram. ophth. 5) Gehörnerven in ihrem Verlaufe dermassen umstrickt, dass ihre Isolirung unmöglich war.

6) Meissner (Arch. f. phys. Heilk. 1853, ref. Schmidt's Jahrb. 1863). Tumor an der Basis, die linke mittlere Schädelgrube ausfüllend und die Hypophysis einschliessend. Hydroceph. intern. Links Amaurose. Rechts keine Notiz über die Sehschärfe. (Ueber das Gesichtsfeld nichts vermerkt). Protrusion des linken Bulbus, Chiasma und Nervi optici nach rechts oben verdrängt, etwas flach gedrückt. Der linke Tractus opticus ganz breit und mit den Gehirnschenkeln in die Höhe gehoben. Wucherung durch die Fissura orbital. super. und Druck auf den Opticus.

7) Hulke, J. W. (Ophthalm. Hop. Rep. VI. 89). Sella turcica und Ganglion Gasseri sinistr. in eine gummöse Neubildung verwandelt. Links Stauungspapille. Rechts (?). Gesichtsfeld (?). Der linke Nerv. opt. vom Foram. opt. bis zum Chiasma grau und fast $2^1/_2$ mal so dick als der andere. Die linke Seite des Chiasma leicht betheiligt. Meningitis.

8) Betz, Friedr. (Klin. Mon. f. A. 1868. 274). Seit 8—10 Monaten krank, rechtes Auge beinahe amaurotisch, dicht umflort. Links nach wenigen Tagen vollständige Erblindung. Die Pupille beider Augen anfangs gleich weit. Die linke Pupille ad maximum erweitert. Brechneigung, Schwindel, rechtes Ohr taub, Prominenz des rechten Bulbus. Im weiteren Verlaufe Vortreibung des linken Bulbus. Wüthende Kopfschmerzen. Schwellung der Lymphdrüsen am Unterkiefer. Fieber. Unterbindung der Carotis dextra. Eitriger Ausfluss aus dem rechten Nasenloch. Section: In der rechten Schädelgrube seitlich vom Türkensattel ein taubeneigrosser, mit apoplectischen Herden durchzogener platter Markschwamm, welcher fest in dem unter ihm liegenden Periost wurzelte. Nach hinten zog sich derselbe auf den oberen Theil des Clivus, nach vorn drang er auf die Lamina cribrosa und in die Nasenhöhle. Von der Nasenhöhle durch das Foram. ethmoid. in die Augenhöhle unter Zerstörung der Lamin. papyracea. Auf dem Türkensattel reichte der Tumor auf die linke Seite hinüber, das Chiasma der Sehnerven umspinnend.

In diesem Falle war zuerst die rechte Hälfte des Chiasma ergriffen und durch vollständige Erdrückung des letzteren bald beiderseitige Amaurose hervorgerufen.

9) Schott (Nagel's Jahresb. 1876. 424). Syphilis des Gaumens, totale rechtsseitige Oculomotoriusparalyse. Sehschärfe rechts mit + $^1/_8$ No. 1. Jäger. Neuritis opt. Section: Der rechte Nerv. opt. in seinem intracraniellen Verlauf um mehr als das doppelte verdickt,

spindelförmig, die rechte Hälfte des Chiasma geschwollen. Der hinterste Abschnitt des Tractus mikroskopisch normal, sowie die Kniehöcker, Vierhügel, Sehhügel.

10) Leudet (Nothnagel, Top. Diagn. d. Gehirnkrnkh. 519). Syphilis. Plötzlicher Verlust des Sehvermögens auf dem linken Auge ohne irgend eine Lähmung; seitdem Kopfschmerz und leidender Zustand. Dann apoplectiformer Anfall, Tags darauf wieder ganz klar und folgender Zustand: Links Blepharoptosis, Lidschluss normal. Strabismus divergens. Lähmung des Rectus intern. und Rect. super. Linke Pupille starr und weit. Anästhesie der linken Gesichtshälfte, der linken Conjunctiva, Mundschleimhaut und linken Zungenseite. Verlust des Geschmacks und vollständige Amaurose auf dem linken Auge. Seit der letzten Schwangerschaft starker Durst. Zucker im Urin nachweisbar, allmählich links Keratitis neuroparalytica. Einige Zeit später Abnahme des Sehvermögens auf dem rechten Auge und Conjunctivitis unter Eintritt einer mehrtägigen starken Benommenheit. Zuletzt Ulceration der rechten Cornea. Anästhesie der rechten Gesichtshälfte. Tod 4 Jahre später.

Section: Pia an der Basis verdickt und der Hirnsubstanz anhaftend, namentlich um das Chiasma. Im Niveau der linken Hälfte des Chiasma optic. existirt eine Centimeter grosse plastische Substanz, welche mit den Meningen und der Substanz des Nerven zusammenhängt. Der linke Opticus ist sowohl vor dem Chiasma und bis rückwärts zu den Corpora geniculata ganz atrophirt. Der linke Trigemin. ist ebenso atrophisch, namentlich im Ramus ophthalm. Das Ganglion sieht weiss aus statt rosa. Die grosse Trigeminuswurzel am Pons ist links dünner als rechts. An der rechten Seite der Basis nichts auffälliges. Am Gehirn selbst nichts abnormes.

Wäre hier eine Gesichtsfeldprüfung vorgenommen worden, so hätten wir mit der grössten Bestimmtheit Amaurose auf dem linken Auge und temporale Hemianopsie auf dem rechten Auge constatiren können.

Sehr bemerkenswerth ist der folgende Fall, welcher uns zeigt, in welcher Weise das Chiasma beeinflusst werden kann durch Erkrankungen und Veränderungen der einen Hemisphäre.

11) Ramskill (Virch. u. Hirsch, Jahresber. 1873. II. 67). Ein 21jähriger Patient war in seinem 6. Jahre von einem Wagen gefallen. seitdem wiederholte Anfälle von Kopfschmerz mit Zittern der Extremitäten und Erbrechen. Während der letzten 6 Jahre war er unfähig zu jeder Arbeit, seit zwei Monaten jedoch viel schlechter, hatte mehr Kopfschmerz und verlor auf dem rechten Auge*) das Sehvermögen. Die Symptome bei der Aufnahme waren: leerer Blick (!), stockende Antworten, Kopfschmerz, Strabismus converg. Tod in einem Anfall von Convulsionen.

*) Wahrscheinlich verdruckt; soll linkes Auge heissen mit Sehstörungen auf dem rechten Auge, nach Analogie der andern Fälle links Amaurose, rechts temporale Hemianopsie. Das Gesichtsfeld ist nicht aufgenommen worden.

Section: Grosse Cyste, durch den unteren Theil des linken Vorderlappens bis zum Hinterlappen sich erstreckend. Der linke Opt. beträchtlich verändert und die linke Hälfte des Chiasma kaum zu erkennen, in eine weiche graue gallertige Substanz verwandelt.

Den Symptomen nach gehört der folgende Fall ebenfalls hierher, jedoch ist mir die ursprüngliche Quelle desselben (Pathol. Transact. Vol. XVIII. 1867) unzugänglich.

12) De Morgan (Leber, Graefe-Saemisch V. 937 und 939) recidivirende Encephaloidgeschwulst der Orbita mit Ausbreitung auf die Gegend des Chiasma, das davon völlig eingehüllt war, in Folge dessen Hemianopsie am anderen Auge.

Von diesen Fällen ist derjenige von Dreschfeld, No. 5., von der grössten Bedeutung, weil bei ihm die Sehschärfe des einen Auges und der ophthalm. Befund auf beiden Augen völlig normal sich verhielten. In den Fällen 1, 2, 5, 11 liegen übereinstimmende Befunde bezüglich der Gesichtsfelder vor, bei den anderen Fällen aber, wo das Gesichtsfeld nicht untersucht worden war, dürfen wir der Uebereinstimmung der anderen klinischen Symptome und des Sectionsbefundes halber dreist annehmen, dass auf dem weniger afficirten Auge eine temporale Einschränkung des Gesichtsfeldes gefunden worden wäre.

Kraft umstehender Tabelle gelangen wir nun zu folgendem diagnostischen Satze:

Hochgradige Amblyopie oder Amaurose des einen und temporale Hemianopsie des anderen Auges, begleitet von Lähmungserscheinungen einzelner Gehirnnerven auf Seite des amaurotischen oder stärker amblyopischen Auges, und in seltenen Fällen Lähmungserscheinungen der mit diesem Auge gekreuzten Körperseite, lassen auf einen Herd in der Hälfte des Chiasma schliessen, welche dem stärker amaurotischen Auge und den gelähmten Gehirnnerven entspricht. Ophthalmoskopische Erscheinungen von Neuritis oder Atrophie begünstigen noch die Diagnose, brauchen aber anfangs nicht vorhanden zu sein.

Dabei ist noch ferner zu beachten, dass, wenn bei Fehlen aller Störungen von Seiten der Gehirnnerven mit Ausnahme des Olfactorius, aus einem allmählich zunehmenden Defect der temporalen Gesichtsfeldhälften beider Augen, Amaurose des einen und complete temporale Hemianopsie des andern Auges sich entwickelt, der Krankheitsprocess in der vorderen Gabelung des Chiasma seinen anfänglichen Sitz hatte und von da aus allmählich die dem amaurotischen Auge entsprechende Hälfte des Chiasma vernichtet oder functionsuntüchtig gemacht haben muss, wie im Falle 13, 14, 15 und 16 der Fälle ohne Sectionsbefund.

In tabellarischer Gruppirung zeigen diese Fälle von Erkrankung der Seitentheile des Chiasma folgende Erscheinungen:

Ta

No.	Form des Gesichtsfelds.	Ophthalm. Befund.	Sehschärfe.	Verhalten der Pupille.	Kopfschmerz, Schwindel, Uebelkeit.	Lähmungser	
						oculomot.	trochlear.
1.	R. temporale Hemianops. L. Amblyop. amaur.	R. ? L. Atroph. opt.	R. $^{20}/_{20}$. L. Ambl. amaur.	L. träge u. weit.	Kopfschm. Schwind.	Muskeläste u. Pupill.-ast. L. Oculom.	L. trochlear.
2.	L. temporale Hemianops. R. progress. Amblyopie.	L. leichte Neuritis. R. Atroph. opt.	L. $^{1}/_{5}$. R. $^{1}/_{50}$.	R. träge.	Kopfschm. haupts. rechts.	Spät. complete d. R. Ocul.	—
3.	L. ? R. Amblyop.	L. ? R, ?	L. normal. R. Ambl.	L. ? R. compl. Oculom.-paralyse.	R. Supraorbitalschmerz.	Compl. d. R. Ocul.	—
4.	L. ? R. Amblyop.	L. ? R. ?	L. nicht namhaft gestört. R. kaum Lichtempfindung.	?	—	Incompl. d. R. ocul.	—
5.	L. temporale Hemianops. R. Amaurose.	L. normal. R. normal.	L. $^{20}/_{20}$. R. Amaur.	L. ? R. compl. Oculom.-paralyse.	Kopfschm. Erbrech.	Compl. d. R. Ocul.	R. trochlear.
6.	R. ? L. Amaurose.	R. ? L. ?	R. ? L. Amaur.	?	—	—	—
7.	R. ? L. ?	R. ? L. Neurit.	R. ? L. ?	?	—	—	—
8.	L. ? R. Amaurose.	L. ? R. ?	L. nach wenig Tagen Amauros. R. Amaur.	L. ad max. erweitert. R. weit.	Kopfschm., Schwind. Erbrech.	—	—
9.	L. ? R ?	L. und R. Neuritis optic.	L. ? R. + $^{1}/_{8}$. J. No. 1.	L. ? R. compl. Oculom.-paralyse.	—	Compl. d. R. Ocul.	—
10.	L. ? R. ?	L. ? R. ?	R. Abn. d. Sehvermögens. L. Amaur.	L. starr u. weit.	Kopfschm.	L. Oculom. einzelne Muskeläste.	—

belle IV.

scheinungen von Seiten des Nervus					Diabetes etc.	Lues.	Verhalten der psych. Function.	Art d. Erkrankung.	Exophthalm.
abduc.	facial.	trigem.	acust.	der Extremitäten.					
—	—	—	—	Schwäche beid. Unterextremitäten, Schüttelkrämpfe d. recht. Körperhälfte.	Albumin.	Lues.	Abnahme des Gedächtniss.	Tumor.	—
—	R. fac.	—	Beiderseits Otitis media intern.	—	—	—	Anf. Verwirr. spät. Gehör- u. Gesichtshallucin.	Tumor.	—
—	—	—	—	—	—	—	—	Tuberculös. Ablager.	—
R. abd.	—	R. ram. ophth. (spät. Kerat. neuroparal.)	—	—	—	—	—	Periostitis.	—
R. abd	—	R ram. ophth spät. K. n.-par.	—	—	Diabetes insipid.	—	—	Tumor.	R. Leicht. Exophthalm.
—	—	—	—	—	—	—	—	Tumor.	L. Exophth.
—	—	Gangl. G.erkr.	—	—	—	Lues.	—	Gumm. Neub.	—
—	—	—	R. taub.	—	—	—	—	Tumor.	R. Exophth. später auch Links.
—	—	—	—	—	—	Lues.	—	Syphil. Neubild.	—
—	—	L. Trig. R. Trig Kerat-neuroparal	—	—	Diabetes mellitus.	Lues.	Benommenheit.	Meningitis.	—

No.	Form des Gesichtsfelds.	Ophthalm. Befund.	Sehschärfe.	Verhalten der Pupille.	Kopfschmerz, Schwindel, Uebelkeit.	Lähmungser	
						oculomot.	trochlear.
11.	L. ? R. Amaurose (?)	?	Leerer Blick.	?	Kopfschm. Schwind. Erbrech.	—	—
12.	L. temporale Hemianops. R, Amaurose.	?	?	?	?	?	?

Zeigt sich dagegen anfangs blos einseitige Sehstörung, die in der Weiterentwickelung zur Amaurose des ersterkrankten Auges und zur Entwickelung von temporaler Hemianopsie auf dem anderen Auge führt, und treten vielleicht dabei noch krankhafte Erscheinungen einzelner Gehirnnerven der Seite des amaurotischen oder stärker amblyopischen Auges auf, so liegt der Ausgangspunkt des Krankheitsprocesses am vorderen Theile des seitlichen Chiasmawinkels, und derselbe überzog von da die ganze gleichnamige Hälfte dieses Gebildes wie im Fall 19 der Fälle von temporaler Hemianopsie ohne Sectionsbefund.

Wird dagegen vom Tractus opticus aus die gleichnamige Hälfte des Chiasma vom Krankheitsprocesse ergriffen, so entwickelt sich aus einer anfänglichen lateralen Hemianopsie der gegenüberliegenden Seite Amaurose des Auges der erkrankten Chiasmahälfte mit temporaler Hemianopsie auf dem andern Auge, wie in dem Falle Mohr und Hjort.

Wir sehen, dass auch diese Fälle durch das Schema auf Seite 39 vollständig ihre Erklärung finden.

§ 15. Es ist hier der Ort, eines Falles von Knapp (Nagel's Jahresber. 1875. 372) Erwähnung zu thun, wo eine Erkrankung der beiden seitlichen Chiasmawinkel und der ihnen anliegenden Optici Erscheinungen von sogenannter nasaler Hemianopsie hervorgerufen hatten. Bei einem älteren Manne, der mit einem Zwischenraum von 8 Tagen zuerst am einen, dann am anderen Auge von hochgradiger Sehstörung befallen worden war, wurde nasale Hemianopsie mit hochgradiger Amblyopie und Papilloretinitis gefunden. Ausserdem klagte Patient über Kopfweh und Schwindel. Die Grenzlinie zwischen den erhaltenen und fehlenden Gesichtsfeldhälften ist rechts vertical, links etwas schief von oben innen nach unten aussen verlaufend. Am rehten Auge schwand die Einengung des Gesichtsfeldes, die Sehschärfe hob sich auf $^{12}/_{200}$. der Sehnerv wurde weiss, später beider-

scheinungen von Seiten des Nervus					Diabetes etc.	Lues.	Verhalten der psych. Function.	Art d. Erkrankung.	Exophthalm.
abduc.	facial.	trigem	acust.	der Extremitäten.					
L. Str. conv.	—	—	—	Schwäche u. Zittern d. Extremitäten.	—	—	Abnahme d. psych. Function.	Cyste i. d. ein. Hemisphäre.	—
?	?	?	?	?	?	?	?	Tumor.	?

seits $\frac{2^1/_2 - {}^1/_2}{200 \quad 200}$, beiderseits Neuroretinitis. Section: Gehirn gesund, alle Arterien an der Basis hochgradig atheromatös. Die Art. corp. callosi reiten auf den Sehnerven. Die Art. corp. callosi ist in unmittelbarem Contact mit der äusseren Seite des Chiasma und der Sehnerven. Die Art. communici post. gehen in ähnlicher Weise unter dem Tractus hin. Da ein in hohem Grade unelastischer und harter Strang in unmittelbarem Contact mit der Aussenseite des Chiasma beiderseits gefunden wird, so kann man in diesem eigenthümlichen Befunde die Ursache für die nasale Hemianopsie suchen.

Diese nasale Hemianopsie ist streng genommen gar nicht unter die Hemianopsien zu zählen, weil sie aus einem einheitlichen, den Tractus oder das Chiasma an einer Stelle beeinträchtigenden Herd nicht erklärt werden kann. Da jedoch Mandelstamm sie (Arch. f. Ophthlm. XIX. 2. 39—58) für die von ihm urgirte Totalkreuzung der Sehnerven zu verwerthen suchte, wollen wir der Vollständigkeit halber sämmtliche bis jetzt bekannte Fälle dieser Art hier anführen.

1) Daa (Graefe-Saemisch. V. 934) hat eine ganze Reihe derartiger Fälle aus einer Familie mitgetheilt, bei denen es sich höchst wahrscheinlich um eine selbständige symmetrische Erkrankung beider Optici handelte.

2) Neftel hat (Arch. f. Psych. VIII. 415) einen Fall beschrieben mit rechtsseitiger Parese, rechtsseitiger Taubheit und herabgesetzter rechtsseitiger Sensibilität. Bewegungsbeschränkung des rechten Auges nach links. Links S. normal; rechts kann Pat. nicht lesen, auch nicht deutlich gröbere Gegenstände sehen. Gesichtsfeld des rechten Auges defect nach innen. Ophthalmoskopischer Befund normal. Dass dieser Fall auch anders beurtheilt werden kann, wird später bei den Erkrankungen der inneren Kapsel gezeigt werden.

3) Galezowski (Soc. de Biol. Gaz. med. No. 13. 1880) 51jähriger Patient, seither gesund, seit einigen Monaten Sehstörung. Im 35. Jahre Schanker ohne üble Folgen geheilt. Im Juni 1878 fiel

Pat. auf den Kopf, 15 Tage nachher wurde Prickeln im rechten Arm und Bein verspürt. Ein Jahr darauf incomplete Hemiplegia sinist. mit Paralyse des VII. Nerven derselben Seite. Wange und Mund nach rechts verzogen. Diese Störungen haben sich sehr vermindert aber der Kranke ist seitdem etwas apathisch. Er hat einen grossen Wortvorrath aber einige Worte fehlen ihm momentan. Die Sehschärfe ist normal. Das Gesichtsfeld ist normal für die Verarbeitung der Gesichtseindrücke, aber das innere Gesichtsfeld des rechten Auges hat die Fähigkeit verloren, Farben auf die Entfernung von 5 Ctm. und das des linken Auges auf die Entfernung von 7 Ctm. vom Fixationspunkt zu unterscheiden. Ueber die Trennungslinie hinaus werden alle Farben weiss (?) gesehen.

4) Zwei flüchtig scizzirte Fälle erwähnt Mooren (Ophthalm. Beobacht. 1867. p. 304)*).

§ 16. Fälle von sogenannter nasaler Hemianopsie mit Sectionsbefund.

4) v. Graefe (Arch. f. Ophthalm. XII. 2. 100). Anfangs leichte Protrusion des linken Auges nach Enucleation des rechten wegen Tumor. Die Bewegung des linken Bulbus sehr beschränkt. Die Sehschärfe des rechten Auges war anfangs grösser als $^{20}/_{20}$ und das Gesichtsfeld des rechten Auges normal. Links helle Lampe auf $^1/_2$ Fuss Entfernung in einem temporalwärts gelegenen Gesichtsfeld erkannt. Ophthalmoskopischer Befund: Rechtes Auge anfangs normal. Links Stauungspapille. Meningitische Erscheinungen. Section: Beim Abziehen der Basis findet sich bald hinter der Crista galli eine grössere Geschwulst, die über der Hypophysis liegt und eine tiefe Grube in der Schädelbasis erzeugt hat, die sich nach vorn bis an das Planum sphenoethmoidal. 3‴ vor dem Foramen opt. erstreckt, nach hinten sehr starke Zurückdrängung und steile Stellung des Ephippiums bedingt hat. Die Hypophysis stark comprimirt, hängt dem unteren Umfange der Geschwulst deutlich an. Die Sella turcica ist in keiner Weise mehr deutlich zu erkennen.

Ausser dem Befund von Meningitis fand sich aber in der Gegend des Plan. sphenoethmoidale eine circa 3 Ctm. im Durchmesser haltende Geschwulst, in welche der rechte Sehnerv (des normal functionirenden Auges) völlig verschwindet und in welchem auch das Chiasma untergegangen ist.

6) v. Graefe (Arch. f. Ophthalm. XII. 2. 124). Pat. kommt wegen rasch zunehmender Gesichtsschwäche. Lues vor 8 Jahren, jetzt keine Spur mehr. Kopfschmerzen in der Frontalgegend, welche ihn kaum verliessen und sich paroxysmenweise steigerten. Epileptische Anfälle. Gesichtsfeld innen stark eingeengt, bei der ersten

*) 5) Auch der Fall von Derby, R. H., cit. Bellouard de l'hemian. 112 war mit Neuroretin. beiders. complicirt; auch war die Trennungslinie d. Gesichtsfelder nicht scharf.

Untersuchung S. mühsam auf Entzifferung grösserer Schrift reducirt. Nach 8 Monaten völlig blind. Ophthalm. beiderseits weisse Atrophie der Papille. Tod nach einem Jahr. Section: Die Sella turcica ist ausgefüllt mit einer theils gelatinösen, theils käsig gummösen Geschwulstmasse, die in die Foram. opt. eindringt. Sie geht in die Scheiden der beiden Nerven ein, so dass vom Nervengewebe nichts zu sehen ist, reicht vom vorderen Rande des Pons bis zum vorderen Ende des Opticus, hier sämmtliche Theile deckend. Die Geschwulstmasse greift über in die Hypophysis, die vollständig in die Neubildung aufgegangen zu sein scheint.

6) Schüle (Sectionsergebnisse bei Geisteskrank. Leipzig 1874. p. 128, Fall 17). Progressiver Blödsinn mit Lähmung. Die Krankheit begann mit Amblyopie. Beiderseits excentrisches Sehen nach einwärts sehr reducirt. Rechts Atrophie der Papille mit Decolor. coerul. Später Beginn an der linken Papille mit gleichem Verlauf in Atrophie. Section: Ventrikel sehr erweitert, namentlich das Infundibulum. Beide Sehnerven grau verfärbt und sehr verschmälert.

Dieses ebenso spärliche, wie lückenhafte Beobachtungsmaterial von sogenannter nasaler Hemianopsie ist nicht dazu angethan, aus dem Sitze der Erkrankung am Chiasma beweiskräftige Schlüsse für eine aus der Totalkreuzung der Sehnerven nach Mandelstamm zu construirende nasale Hemianopsie beizubringen. Wir können nur aus diesen Fällen die Thatsache entnehmen, dass diffuse, das Chiasma und die Sehnerven zugleich umlagernde krankhafte Producte bei stark herabgesetzter Sehschärfe und unnormalem ophthalm. Befunde auch Defecte der medialen Gesichtsfeldhälften zur Folge haben können. Jene aber früher angeführten Fälle von halbseitiger Erkrankung des Chiasma mit Sectionsbefund bei vollständiger Intactheit der anderen Chiasmahälfte widerlegen die Mandelstammsche Annahme der Totalkreuzung aufs unumstösslichste. Nach der Ansicht der Anhänger der Totalkreuzung müsste bei den auf Tabelle IV. erwähnten Fällen nothwendiger Weise vollständige Amaurose auf beiden Augen eintreten; alle Fälle aber auf jener Tabelle, bei welchen besonders auf das Verhalten der Gesichtsfelder geachtet wurde, liessen eine Amblyopie oder Amaurose des Auges der erkrankten Chiasmahälfte bei temporaler Hemianopsie des gegenüberliegenden Auges erkennen. Ist die Trennungslinie der Gesichtsfeldhälften dabei auf dem anderen Auge vollständig scharf, so liegt darin ein Fingerzeig, dass der Process die Sagittaldurchschnittsfläche des Chiasma noch nicht überschritten hat.

§ 17. **B) Tumoren im vorderen Winkel des Chiasma.**

1) Saemisch (Klin. M. f. A. 1865. p. 51). Neben Symptomen, welche auf einen Tumor an dem Pons zu beziehen waren, Kopfweh und unruhiger Schlaf. Die Abwesenheit von Störungen in den übrigen Hirnnerven, besonders des Nerv. oculomot. stimmte dafür, dass der Krankheitsprocess wahrscheinlich vor dem Chiasma, d. h. peripher von demselben die Fasciculi getroffen hatte. 2 Tage vor seinem Tode eitrige Meningitis, an welcher er starb. Von einer anfänglichen Re-

duction der Sehschärfe bis zu $^1/_5$ und $^1/_6$ auf jedem Auge hob sich dieselbe wieder bis zu $^1/_2$ der normalen, wobei sich noch keine Störung des Gesichtsfeldes nachweisen liess. Dann sank die Sehschärfe allmählich bis zur Amaurose, um sich wieder rechts bis zu $^1/_2$ und auf dem linken Auge bis zu $^1/_{20}$ zu heben; dabei trat temporale Hemianopsie auf. Der Uebergang des vorhandenen Theils des Gesichtsfeldes zum fehlenden wurde durch eine Partie vermittelt, welche bei herabgesetzter Beleuchtung auch zum letzteren gerechnet wurde, so dass dann die Grenze der Beschränkung etwas nach aussen vom Fixationspunkt fiel, auf dem rechten Auge in verticaler Richtung, auf dem linken leicht diagonal von innen oben nach unten aussen verlaufend. Das Gesichtsfeld und die Sehschärfe R. $^1/_2$, L. $^1/_{20}$ blieben so bis wenige Tage vor seinem Tode. Der ophthalmoskopische Befund war beiderseits normal. Die Dauer der Krankheit etwa ein Jahr. — Section: Der Tumor von der Grösse eines Taubeneis lag zwischen den Truncis opticis vor dem Chiasma und wurde von den Sehnerven, die er seitlich auseinander gedrängt hatte, gabelig umfasst. Die beiden Trunci optici waren fettig degenerirt und zeigten hier und da Kernwucherung im Neurilemma.

Ausser diesem noch ein Tumor an dem Pons, der mit diesem nicht in Zusammenhang stand.

2) E. Müller (A. f. O. VIII. 1. 160). Patient bemerkte durch einen Zufall Verdunkelung an der Schläfenseite des rechten Auges. Während diese im Laufe der nächsten Monate an Ausdehnung und Intensität zugenommen habe, sei auch am linken Auge dieselbe Sehstörung nach aussen aufgetreten. Seit einigen Monaten sei sie blind. Später Kopfschmerzen, Funkensehen, Ohrensausen, Schwindel, dann Trübungen des Gedächtnisses und der Psyche. Bei der Untersuchung empfindet sie mit dem rechten Auge nicht einmal das Sonnenlicht, während sie einen schwachen Lichtschimmer bemerkt, wenn sie mit der Schläfenseite der Netzhaut ein directes Bild von der grellen Mittagssonne empfing. Unter einer ableitenden Behandlung hellte sich zuerst das Sehfeld des linken Auges nach rechts, dann das des rechten nach links wieder auf, die beiden jetzt functionirenden äussern Hälften beider Netzhäute compensirten sich bald so, dass Patientin sich sehr leicht orientiren konnte und später gewöhnliche Druckschrift mit beiden Augen gut las, während die Ausdehnung des Gesichtsfeldes für beide Augen die gleiche blieb. Die genauere Untersuchung des letzteren ergab das überraschende Resultat, dass dasselbe durch eine scharfe Verticallinie in beiden Augen in eine vollständig dunkele äussere und eine normalsichtige innere zerfiel. Die scharfe Trennung des Gesichtsfeldes dauerte fast $1^1/_2$ Jahr fort. Opthalmoskopischer Befund normal. Die Pupillen während der Amaurose beiderseits weit und starr.

Section: Bei der Herausnahme des Gehirns fühlte man zwischen den vorderen Lappen von der Basis des Schädels ausgehend eine

härtliche Geschwulst, welche mit der inneren Fläche jener durch zarte leicht trennbare Adhäsionen zusammenhing. Dies Neugebilde hatte im allgemeinen die Form und Grösse eines Apfels und erstreckte sich von der deutlich cariösen Sella turcica, über welcher die harte Hirnhaut durchlöchert war, nach vorn über die Lamina cribrosa bis zur Spina frontalis interna. Das Chiasma konnte wegen breiiger Beschaffenheit nur sehr schwer, die Wurzeln der Sehnerven konnten gar nicht aufgefunden werden, ebensowenig war eine Abgrenzung des Corpus striat., des Thalam. opt. und der übrigen Hirntheile möglich. Die Ventrikel gänzlich geschwunden.

3) Blessig (St. Petersb. med. Zeitschr. X. 1866, ref. Centr. f. med. W. 1866. p. 343). Uebelkeit, Schwindel, Kopfschmerz. Das rechte Auge war so weit erblindet, dass nur noch im äusseren Quadranten des Sehfeldes (?) Finger gezählt wurden. Die Papille war atrophisch. Das linke Auge aber normal. 4 Monate später erlosch das Augenlicht rechts vollständig und auch links wurde das Sehfeld nach aussen defect. Die Sehschärfe links fast normal. Erst jetzt traten heftige Kopfschmerzen auf mit Uebelkeit und Schwindel. Am linken Auge nahm die Sehfeldbeschränkung von aussen nach innen rasch zu. Ophthalm. Atrophie beider Papillen. Patient starb noch in demselben Monat unter Zunahme der Hirnerscheinungen. Section: taubeneigrosse Geschwulst auf der Sella turcica, cystoider Natur, mit frischem Exsudat, die mit dem vorderen Theil des Chiasma fest zusammenhing (leider etwas oberflächlicher Sectionsbericht).

4) Rudolf Maier (Virch. Arch. XIV. 270). In der letzteren Zeit allmähliche Abnahme des Sehvermögens am linken Auge bemerkt, welches Leiden endlich eine völlige Erblindung an diesem Auge nach sich zog, ohne dass von aussen irgend welche Veränderung wahrgenommen worden sein soll. Diese Erblindung, sowie häufig wiederkehrender Schwindel und zunehmende Gedächtnissschwäche waren die einzigen pathogn. Erscheinungen eines tiefen Nervenleidens. Plötzlicher Tod an Apoplexie einer Grosshirnhemisphäre.

Section: Tumor zwischen den Sehnerven im vorderen Winkel des Chiasma. Nach vorn erstreckt sich die Geschwulst bis zum Siebbein mit Druckspuren in der Unterfläche der Frontallappen, nach hinten aber überschreitet sie nicht die Höhe der Lehne des Türkensattels. Der Geruchsnerv war plattgedrückt und zur Seite geschoben. Das Chiasma wurde nach rückwärts gedrängt und fand sich auf der Sattellehne am hinteren Ende der Geschwulst, so dass dieselbe eine Strecke weit vom Zuge des plattgedrückten Sehnerven wie umgürtet ist. Der linke Sehnerv ist besonders platt und atrophisch.

5) Bull (Philad. med. Tim. 1875. Jan. 9., ref. Nothnagel, l. c. 518). 40jähriger Mann; seit 6 Monaten Herabsetzung des Sehvermögens, welches sich zu vollständiger Amaurose steigerte. Pupillen weit und reactionslos. Geruch immer normal, ebenso Gehör. Auch sonst keinerlei motorische oder sensible Störungen. Tod durch Pneumonie. Section: Neuroretinitis und Atrophia optic. Unter den Vor-

derlappen in der Mittellinie ein kugeliges, orangegrosses Sarcom, welches vom Foramen coecum bis zu den Proc. clin. post. ging und seitlich auf den grossen Keilbeinflügeln und den Part. orbit. des Stirnbeins lag. Die Nerv. opt. und olfact. und deren Bulbi waren ganz platt gedrückt. Im Pons eine Infiltration mit einer dem Tumor ähnlichen Masse.

Stellen wir die Symptome dieser fünf Fälle zusammen, so erhalten wir folgende Gruppirung:

Tabelle V.

No. des Falls.	Verhalten des Gesichtsfelds.	Ophthalmoskopischer Befund.	Sehschärfe.	Pupille und ihr Verhalt.	Kopfschmerz, Schwindel, Uebelkeit.	Störung des Geruchs.	Störung der psychischen Functionen.	Unruhiger Schlaf.	Photopsien.	Art der Erkrankung.
1.	beiderseits temp. Hem.	R. und L. normal.	R. $^1/_2$. L. $^1/_{20}$.	—	Kopfschm.	—	—	nruh. Schlaf.	—	Tumor.
2.	beiderseits temp. Hem.	R. und L. normal.	Konnte später gewöhnliche Druckschrift lesen.	Beide während der vorübergehenden Amaurose weit und starr.	Schwindel, Kopfschm. Ohrensaus.	—	Trüb. der Psyche u Abnahme d. Gedächtn.	—	Photops.	Tumor.
3.	beiderseits temp. Hem.	R. und L. Atrophie d. Papill.	R. anfangs Finger, dann Amaur. L. anfangs normal, dann Abnahme d. Sehverm.	?	Schwindel, Kopfschm., Uebelkeit.	—	—	—	—	Tumor.
4.	R ? L. ?	R. ? L. ?	R. ? L. allmähl. Abnahme d. Sehverm.	?	Schwindel.	Nerv. olfact. platt gedr.	zunehmend. Gedächtnisschw.	—	—	Tumor.
5.	R. ? L. ?	Neuroretinitis und Atrophia optici.	Herabsetz. d. Sehvermögens, welche sich zu vollständ. Amaur. steigerte.	weit und starr.	—	—	—	—	—	Tumor.

Auch hier ist wieder Fall 1 und 2 von der grössten Bedeutung, weil der ophthalm. Befund durchaus normal geblieben und die Trennungslinie der Gesichtsfeldhälften vollständig scharfrandig war. Als

Schlussfolgerung zu dieser Tabelle gelangen wir zu folgendem diagnostischen Satze: Entwickelt sich aus einer einseitigen temporalen Hemianops. allmählich Amaurose auf demselben und zugleich temporale Hemianopsie auf dem andern Auge, oder stellen sich auf beiden Augen zugleich Erscheinungen von temporaler Hemianopsie ein beim Mangel von Symptomen aller anderen Gehirnnerven mit Ausnahme vielleicht des Nerv. olfact., so dürfen wir mit grosser Wahrscheinlichkeit auf einen Tumor im vorderen Winkel des Chiasma schliessen. Ophthalm. Veränderungen sind, wenn die Krankheit noch nicht länger als ein Jahr besteht, nicht unbedingt nothwendig zur Sicherstellung der Diagnose. Bei Schwellungszuständen eines Tumor wird hier öfters die vorübergehende Amaurose hervorgerufen durch den Druck der ausweichenden Frontallappen auf beide Nerv. opt.

Obernier erwähnt (Ziemssen's Handb. XI. 1. 256 u. 262) als besondere Kennzeichen der Tumoren vor dem Chiasma: Geruchstörung: psychische Alienationen, gelegentlich in das Gebiet der Exaltation überspringend und Stirnkopfschmerz.

Da eine Commissura anterior im vorderen Chiasmawinkel nach Gudden (Arch. f. Ophthalm. XX. 2. 256) nicht vorhanden ist (Stilling kommt, internat. ophthalm. Congress zu Mailand 1880. C. f. A. 1880. p. 323, auf die alte Annahme einer Commissura arcuata anterior wieder zurück), können patholog. Producte hier leichter und unmittelbarer die Function der sich kreuzenden Sehnervenfasern beeinträchtigen, als dies im hinteren Chiasmawinkel der Fall sein wird, wo die zum Sehacte in gar keiner Beziehung stehenden Commissuren Gudden's und Meynert's gewissermaassen einen Panzer bilden.

Wir sehen, dass das Schema auf Seite 39 uns eine ausreichende Erklärung für die letzterwähnten Fälle liefert; auch können wir die No. 1—11., 17, 20—27. der Fälle von temporaler Hemianopsie ohne Sectionsbefund mit diesen Fällen vergleichen.*)

Sitzt ein kleiner Heerd an der den vorderen Chiasmawinkel begrenzenden medianen Fläche des Nervus opticus hart am Chiasma, so erhalten wir die Symptome von einseitiger temporaler Hemianopsie wie in den Fällen 28, 29 und 30 der Fälle von temporaler Hemianopsie ohne Sectionsbefund.**)

§ 18. **C) Tumoren im hinteren Winkel des Chiasma.**

1) M. Rosenthal (Kl. d. Nervenkrankh., ref. A. f. O. XXI. 3. 299). Heftige Kopfschmerzen, Sehstörung mit Gesichtsfeldbeschränkung, von der Peripherie her zunächst am rechten Auge. Zunehmende Schwäche der Beine. Polyphagie, Polyurie mit Abmagerung. Massenhafter Zuckergehalt, später Parese der Unterextremitäten. 3 Tage

*) Das im Fall 25 erwähnte Doppelsehen konnte die Folge einer schon vorhanden gewesenen Insufficienz gewesen sein.

**) Da eine Gesichtsfeldaufnahme im Fall 4 auf Tab. V. nicht stattgefunden hatte, ist nicht ausgeschlossen, dass bei vollständiger Amaurose des linken Auges das rechte nicht einen temporalen Gesichtsfelddefect gezeigt haben würde. — Einseitige tempor. Hemianops. als Anfangssymptom einer späteren doppelseit. temp. Hem. im Fall Williams p. 41 ohne, und im Fall Müller p. 66 mit Sectionsbef.

vor dem Tode war der Zucker vollständig verschwunden. Gesichtsfeldbeschränkung von der Peripherie her erst am rechten, dann am linken Auge. Im folgenden Jahre vollkommene Amaurose. Ophth. Befund: blaue Verfärbung der Sehnerven. Section: Wallnussgrosses Sarcom an der Hypophysis, Sella turcica usurirt. Das Ehippium bis auf einen kleinen Rest geschwunden. Ein Fortsatz der Neubildung war in die Fissura orbit. eingedrungen, dadurch heftige Ciliarneurose. In den Nn. opt. weit gediehene Verfettung. Am IV. Ventrikel makroskopisch nichts auffälliges.

2) Grossmann (Berl. kl. W. 1879. 10). Pat. seit $1^1/_2$ Jahren krank. 7 pCt. Zucker im Urin. Rechts Amaurose, links concentrische Gesichtsfeldbeschränkung und höchstgradige Amblyopie, später Erblindung. Ophthalm. rechts: weisse, trübe Papille mit einer 4 bis 5 Mm. in die Retina reichenden trüben Zone, welche mit glänzend weissen, dicht gedrängten Punkten und Fleckchen besetzt war. Linker Befund ähnlich. Geistesstörung.

Section: Wallnussgrosser Tumor an der Hirnbasis, welcher an der Sella und Umgebung fest haftete und seinen Platz eingenommen hatte auf Kosten der Zirbel, des Trichters, der Kreuzung nebst Sehsträngen und Nerven, der vorderen durchbohrten Substanz, des Balkenknies und der Schwiele, sowie der hinteren Theile der Stirnwindungen. Goldzieher fand in dem Augapfel muldenförmige Excavation des atrophischen Sehnerven und Schwund der Nervenfaserschicht der Netzhaut, während die Fasern des Sehnervenstammes in der Orbita unversehrt sind.

3) Ripping (Allgem. Zeitschr. f. Psych. XXX. 119). Anhaltende Kopfschmerzen, Delirien, Gang schleifend und matt. Beim Sprechen verdreht sie das Gesicht und die Augen. Sensibilität der Haut herabgesetzt. Die Pupillen waren erweitert aber anfangs noch auf beiden Augen gleich. Das Sehvermögen war geschwächt, so dass sie die Gesichter der vor ihr Stehenden nicht mehr erkannte, zugleich trat Strabismus divergens ein. Dann heftige epileptiforme Anfälle mit Erbrechen. Später war die rechte Pupille stets viel weiter als die linke. Zuletzt vollständige Amaurose und Unmöglichkeit zu gehen. Dauer der Krankheit $1^1/_2$ Jahre.

Section: An der Basis des Gehirns die Häute stark getrübt; die Gland. pituit. lag etwa um das doppelte vergrössert in der Sella turcica, deren Boden bis zur Dünne eines Blattes Papier geschwunden war und auf den leisesten Druck zerbrach. Besonders war das Infundibulum sehr vergrössert und hatte das Chiasma Nerv. opt. ganz platt gedrückt Eine secundäre fettige Degeneration der Sehnerven liess sich mikroskopisch nachweisen.

4) H. Power (St. Bartholom.-Hospit. Report. Vol. IX., ref, kl. W. f. A. 1874. 270). Neun Jahre vor seiner Aufnahme ins Spital hatte der 18jährige Patient durch einen Fall aufs Hinterhaupt eine beträchtliche Verletzung erlitten. Acht Monate nach der Aufnahme Tod. Angeblich seit 3 Monaten erst Sehstörung. S. beiders. $^{20}/_{70}$. Ophthalm. beide Papillen verschleiert, innen stark erweitert, später

Uebergang in Atrophie. Section: Tumor, welcher vom Tuber cinc. bis zum Pons sich hinerstreckt und das Tuber sowie die Corp. albicant. und den Pons völlig verdeckte.

5) Leber (A. f. O. XIV. 2. 333). Kopfschmerzen, Abnahme des Gedächtnisses. Zeitweiliges Auftreten von Zittern in den Extremitäten, leicht somnolenter Zustand, später Parese des rechten Fac., beider Abduc., dann Krampfanfälle tonischen Charakters. Eine leichte Schwäche der Augen, namentlich links. Die Muskeln des linken Auges gerathen bei ausgiebigen Bewegungen leicht in Zittern; auch scheint das linke Auge mehr prominent zu sein; später Schwäche der Energie des Oculomotorius.

Anfangs kein Gesichtsfelddefect nachweisbar, spätere Gesichtsfeldaufnahme nicht erwähnt. Centrale Sehschärfe beiderseits Jaeg. III. mit + 6, später rechts Jaeger No. XI., links Buchstaben von Jaeger No. XX. Die rechte Pupille weiter als die linke. Ophthalm. rechts keine Anomalie, links ist die Papille stärker geröthet und deshalb weniger scharf von der Umgebung abgesetzt, später beiderseits Neuritis. Tod. Section: Beide Seitenventrikel mit Einschluss des Hinterhirns stark erweitert und mit klarer Flüssigkeit gefüllt. Der III. Ventrikel gleichfalls erweitert. Die Commissura mollis fehlt vollständig. Chiasma und beide Sehnerven äusserlich normal. Beim Abpräpariren des ersteren fällt auf, dass das Tuber ciner. und die anliegenden Theile schmutzig roth gefärbt aussehen. Die mikroskopische Untersuchung weist nach, dass es sich um ein an dieser Stelle entwickeltes Gliosarcom handelte, das jedoch nicht durch scharfe Grenzen von der umgebenden Hirnsubstanz abgegrenzt ist. Mit Sicherheit sind zerstört: das Tuber ciner., das Infundibulum und deren nächste Umgebung. Die Geschwulst dringt nach oben bis an das Ependym des III. Ventrikels vor, hat aber dasselbe nicht durchbrochen, nach unten liegt sie der oberen Fläche des Chiasma nur auf, ohne fest mit ihm verwachsen zu sein. Nur am hinteren Rande hängt sie fest mit ihm zusammen und scheint auch eine Strecke weit ganz diffus in seine Substanz einzudringen. Am vorderen Rande des Chiasma findet sich nach unten zu ein breiter grauer Streif, der, wie die mikroskopische Untersuchung ergiebt, nicht aus Geschwulstmasse besteht, sondern durch graue Degeneration bedingt ist. Die Dicke der Geschwulst überschreitet an den dicksten Stellen, da wo dieselbe eine compacte Masse bildet, sicher nicht 3—4 Linien. Beide Sehnerven, das Chiasma und die Tract. opt. sehen äusserlich ganz normal aus, auch erscheinen die Durchschnitte beider Optici am Foramen opt. von normaler weisser Farbe und normaler Dicke. Dicht vor dem Chiasma zeigte aber der rechte Sehnerv auf seinem Querschnitt am unteren Rande und an einer etwas nach aussen von der Mitte gelegenen Stelle leicht gräuliche Flecke. Aehnliche Flecke fanden sich auf dem Querschnitt des linken Sehnerven besonders nach unten in der Mitte. Auf dem ganzen intraorbitalen Verlauf beider Nerven zeigten jedoch alle Querschnitte eine vollkommen gleichmässige normale Farbe (das weitere vgl. S. 2).

6) Mohr (Casper's Wochenschr. 1840., ref. Schmidt's Jahrb. 1841). Enteneigrosser Tumor der Hypophysis, starker Hydroceph. intern. Verminderung der Sehschärfe, die periodisch ab- und zunahm. Das Chiasma sowie die beiderseitigen vorderen Wurzeln der Nerv. opt. in Gestalt und Gewebe verändert.

7) Nolte (Med. Zeit. v. V. f. Heilk. in Preuss. 1835. No. 38., ref. Schmidt's Jahrb. 1836). Gänseeigrosser Fungus medullaris vom Chiasma und der Hypophyse ausgehend und bedeutender Hydroceph. intern. Amblyopie erstes Symptom.

8) Fazio (Jahresb. Virch.-Hirsch 1879. I. 2. 218) berichtet über einen mit Polyurie verlaufenden Fall von Hirntumor bei einem jungen Mädchen. Die Section ergab an der Hirnbasis, entsprechend dem Türkensattel, eine Geschwulst, welche den ganzen Raum zwischen Chiasma und Pons einnahm, etwa die Grösse einer Kastanie hatte, aus mehreren Lappen bestand, von weicher Consistenz und fleischartigem Aussehen war und als Spindelzellensarcom erkannt wurde. Das Chiasma war fast ganz in der Geschwulst aufgegangen. Der Circulus Willisii erschien comprimirt, die Pia des kleinen Gehirns etwas hyperämisch und fester als normal mit der Hirnfläche verbunden.

9) C. E. E. Hofmann (Virch. A. XXIV. 551). Früher gesund, klagt über heftigen Kopfschmerz, der sich bis tief in die Orbitalgegend hin erstreckt. Gegen Ende der Schwangerschaft Schwindel und Flimmern vor den Augen. Gesichtsschwäche, welche mit Strabismus convergens (rechts stärker) verbunden war. Dritte Geburt. 3 Tage nach dem Wochenbett: Fieber und clonische Krämpfe, besonders der rechten Extremitäten, die Augenlider zuckten und die Augäpfel wurden krampfhaft bewegt, während die engen Pupillen gegen Lichtreiz nicht reagirten. In den krampffreien Zeiten Sopor. Die Pupillen contrahirt, diese erweiterten sich rasch nach dem Aufhören des Herzschlags. Section: Die Basis der Gegend des Chiasma sehr stark durch eine in dieser Gegend auf der Schädelbasis aufliegende Geschwulst eingedrückt. Die vorderen Hirnlappen nach oben und den Seiten verdrängt. Die Tract. opt. waren mit dem Chiasma durch die Geschwulst nach oben und seitwärts verdrängt und hatten einen bogenförmigen Verlauf. Die Anfänge der Sehnerven waren platt; die Hypophysis cerebri war durch die Geschwulst aus der Sella turcica herausgedrängt und lag oben auf ihr. Die Nerv. oculomot. sind verlängert und dünner als gewöhnlich, wenigstens soweit sie durch die Geschwulst aus der Lage verdrängt sind. Von der Mitte der Sella turcica erhebt sich ein runder Tumor, er entspringt mit schmaler Basis an der Dura mater in der Tiefe der Sella turcica.

10) Rosenbach (Arch. f. O. XXVIII. 1. 31). Abnahme der Sehschärfe auf dem linken Auge, dann Kopfschmerzen, Erbrechen, links leichte Ptosis. Kein Eiweiss; später wechselt zunehmende Schwachsinnigkeit mit lichteren Momenten; rechts Parese des Facialis. Gedächtniss kurz, Sprache undeutlich; links S. = $^{20}/_{200}$ mit + $^{1}/_{40}$, S. = $^{20}/_{100}$; mit + $^{1}/_{8}$ Jaeg. I. Worte. Rechts E. S. = $^{20}/_{40}$: 30;

Jaeger I. in 8″. — Später Abnahme des Sehvermögens, kurz vor dem Tode giebt der Kranke bei den grössten Schriftproben kaum noch einen Buchstaben richtig an, doch ist anzunehmen, dass er die Buchstaben wohl sieht aber nicht nennen kann, da er kleine Gegenstände, z. B. Nadeln, wenigstens mit dem rechten Auge noch gut wahrnimmt. Pupillen beiderseits eng, reagiren auf Licht, die linke etwas träger als die rechte.

Ophthalm. Befund: Beiderseits Neurit. opt. mit Retinalblutungen.

Section: An der Basis zeigt sich das Infundibulum mit dem Chiasma stark hervorgedrängt. Der linke Sehnerv ist breiter und weicher als der rechte. Beim Aufheben desselben tritt an der linken Seite des Tuber einer. eine weisse Geschwulstmasse hervor, das Trichterende und der Inhalt der Sella turcica sind ganz normal, die Corpora geniculata jedoch scheinen in dieser Geschwulstmasse mit untergegangen zu sein. Seitenventrikel erweitert. III. Ventrikel sehr ausgedehnt. Von der grauen Commissur nichts zu erkennen. Im linken Seitenventrikel ist zwischen Corpus striatum und Thalamus opticus der Boden emporgewölbt und verfärbt. Es liegt hier der obere Theil eines die ganze Dicke der Hirnsubstanz zwischen hier und der Basis durchsetzenden Tumors zu Tage, dessen mediale Fläche in den III. Ventrikel hineinragt. Der hintere Theil des Thalam. opt. und das Corp. striat. sin. nach vorn geschoben und dadurch ein Druck auf die Vierhügel ausgeübt. Die Geschwulst erstreckte sich in den Thalamus und die Gehirnstiele hinein und bildet zwischen dem Boden des Seitenventrikels und dem Tuber einer. eine gegen das umgebende Gewebe scharf abgegrenzte Masse. Opticus und Chiasma mikroskopisch nicht untersucht. — Dieser letzte Fall könnte, selbst wenn genaue Gesichtsfeldaufnahmen vorhanden wären, doch nicht oder wenigstens nur mit Reserve als beweiskräftig hier aufgeführt werden, da bezüglich der optischen Faserleitung auch vom Corp. genic. und Thalam. opt. aus Sehstörung hätte hervorgerufen werden können.

11) Hay (Arlt, Krankh. d. A. III. 151). Ein 11jähriges Mädchen, lange Zeit zu Kopfweh mit Schwäche des Sehvermögens geneigt, verletzte sich 1814 durch einen Fall auf die Stirn und litt seitdem an Kopfweh und häufigem Nasenbluten. Einige Monate später (Ende Dezember) kam dazu noch Fieber, Empfindlichkeit gegen Licht und gegen Geräusch, Schielen und convulsivische Paroxysmen, die eine Zeit lang alle halbe Stunde zurückkehrten. Im März 1815 auffallende Besserung bezüglich der Kopfsymptome. Im Mai 1816 Steigerung der Empfindlichkeit gegen Licht und Geräusch, Schielen, allmähliche Abnahme der Sehkraft bis zur völligen Blindheit (im Juli). Die Geisteskräfte waren ungeschwächt geblieben. Tod im October. Section: Wallnussgrosser Tumor auf dem Türkensattel, welcher das Chiasma comprimirte.

12) Rosenthal (Oestr. med. Jahrb. 1870). 39jährige Frau, seit 2 Jahren Kopfschmerz, Schwindel, Abnahme des Sehvermögens und Lahmheit der rechten Gliedmaassen. Die Untersuchung ergab:

Links Oculomotoriusparalyse, rechts Paralyse der unteren Facialisäste und der Extremitäten, zugleich beträchtliche Anästhesie der rechten Körperhälfte. Sprache lallend. Zunge schwer beweglich, weicht beim Hervorstrecken nach rechts ab. Ophth. Links acute Neuritis, rechts abgelaufene. Zweimal Streckkrämpfe der oberen und unteren Extremitäten (ohne Coma). In den letzten Lebenstagen ergriff die Lähmung den rechten Oculomotorius. Section: Zwischen beiden Hirnschenkeln fand sich unterhalb der Spaltungsstelle der Art. basilaris und der Hypophysis eine über erbsengrosse Geschwulst; die innerste Partie des rechten Hirnschenkelfusses mit dem angrenzenden Theil der Haube erweicht. Im inneren Theil des linken Hirnschenkels eine erbsengrosse Cyste, welche auch die durchziehenden linken Oculomotoriuswurzeln zerstörte. Vom vorderen Theil der Lamina perfor. post. geht, den rechten Oculomotorius einschliessend, ein über bohnengrosser, die Corp. mamillar. und den Hintertheil der Tuber. cin. substituirender Tumor aus.*)

Man darf hier nicht ausser Augen lassen, dass durch Hydroceph. intern. allein schon Symptome hervorgerufen werden, die in Folge der bedeutenden Hervorwölbung des Bodens des III. Ventrikels bei dieser Krankheit einen Tumor vortäuschen könnten, wie in dem bekannten Falle von

13) Förster (Virch. Arch. 13. Bd. p. 59): Um Neujahr 1856 bemerkte Pat., dass seine Sehkraft auffällig abnahm. Kopfschmerzen zeitweise exacerbirend, Erbrechen, Schwindel, Convulsionen ohne Bewusstseinsverlust. Bei seiner Aufnahme (6. Juni 1856) kann er nur noch grosse Gegenstände als Ganzes erkennen, die Pupille weit, Blick starr, Gang unsicher, Schwäche der rechten Körperhälfte.

Section: Zwischen beiden Sehstreifen, gleich hinter dem Chiasma einen cystenartigen ovalen Körper vom Umfange einer Haselnuss. Diese mit Wasser gefüllte Blase trat prall zwischen den Schenkeln des Chiasma hervor und stellte sich dar als der zu einer Blase ausgestülpte Boden des III. Ventrikels. Die Sehstreifen und das Chiasma sind von der Mitte aus nach der Peripherie zu auseinandergedrängt und etwas platt gedrückt. (Gesichtsfeld fehlt, Augenspiegelbefund fehlt, Sehschärfe nicht untersucht). Die mikroskopische Untersuchung der Optici zeigte Abnahme der Nervenfasern und Zunahme des interstitiellen Bindegewebes. In einzelnen Fasern der Optici sowohl, als der Sehstreifen finden sich feine Fettkörnchen. Die Corpora geniculata, Vierhügel und Sehhügel zeigen keine Veränderung.

Nach Obernier (Ziemssen's Handb. XI. 1. 202) finden wir bei Tumoren hinter dem Chiasma Störungen in der Bewegung der Augen, Manegebewegungen, Trigeminusneuralgie, Beeinträchtigung der Motilität und Sensibilität am Körper. Welche typischen Veränderungen das Gesichtsfeld bei Erkrankungen mit dem Sitze im hinteren Winkel des Chiasma erleidet, muss noch an genauer beobachteten und reineren

*) Dieser Fall gehört, da das Chiasma direct nicht afficirt war, streng genommen nicht hierher, ist aber wegen der übereinstimmenden übrigen Symptome mit den anderen Fällen hier angeführt worden.

Fällen untersucht werden, im allgemeinen scheint man sich aber auf eine concentrische Beschränkung des Gesichtsfeldes gefasst machen zu dürfen. Auffällig erscheint es, dass die fingerhutförmige Vorstülpung des III. Ventrikelbodens (s. den Fall Kohts, Cunningham und Binswanger's und mein Fall), welcher wir so häufig beim Hydrocephalus internus begegnen, überhaupt keine Erscheinungen von Hemianopsie hervorruft. Diese Thatsache erklärt sich vielleicht durch den Umstand, dass die Fasern des hinteren Chiasmawinkels und der inneren oberen Fläche der Tractus optici der Meynert'schen Commissur und der Commissura inferior Guddens (A. f. O. XX. 2. 259) angehören, die bekanntermaassen nach den schönen Experimenten Guddens (A. f. O. XXV. 4. 237) wahrscheinlich als eine quere Commissur der Thalami optici und der Corp. genicul. interna anzusprechen ist und mit dem Sehakte in gar keinem Zusammenhange steht, mithin also bei Druckeinwirkung von Seiten des Sehvermögens keine Störungen hervorrufen wird. Zur Illustration dieser Verhältnisse mag folgender Fall hier angereiht werden:

14) Loeb und Arnold (Virch. A. LXXV. 172). Pat., bis dahin vollständig gesund, machte am Abend vor seiner Erkrankung einen Fackelzug mit und trank darauf mehrere Glas Bier. Beim Nachhausegehen fiel er auf der Treppe um. Nachts Erbrechen, Kopfschmerz und Delirien; verlangsamter Puls. Ptosis des rechten oberen Augenlids. Puls 64, Temperatur 40,2. Der Kranke giebt auf die verschiedensten Fragen keine Antwort. Urin wird ins Bett gelassen. Abends Puls 140. Zunahme der Ptosis des rechten oberen Augenlids. Das rechte Auge geröthet und schleimig verklebt, ähnlich einem Auge nach Trigeminusdurchschneidung. Tod. Section: Taubeneigrosser Tumor von ovaler Form. Zur Hälfte lag derselbe in der Fossa proglandula pituitaria, deren Umfang und Tiefe sich durch Usur des Türkensattels erweitert hatte; die andere Hälfte erstreckte sich nach dem Tuber einer. und comprimirte das Chiasma nerv. opt. vollständig. Der Opticus war zu einem bandartigen Streifen abgeplattet, ebenso zeigten sich der Nerv. oculomot. und trigemin. comprimirt.

15) Ob der hochinteressante Fall von Nélaton (Revue med. 1833. Juillet) durch die Meynert'sche und Gudden'sche Commissur sich erklären lässt, oder ob die Beobachtung nicht mit der gehörigen Präcision geleitet wurde, muss dahin gestellt bleiben, jedenfalls beweist auch dieser Fall, dass die Intactheit der vorderen Partie des Chiasma von grösserer Bedeutung für das Sehen ist, als die Faserung am hinteren Chiasmawinkel. N. berichtet von einem Manne, bei welchem das Chiasma in der Mitte in eine gelatinöse Masse verwandelt war, während am Rande die Sehnerven ununterbrochen fortliefen. Nach vorn bestand eine Art Nervenschlinge Commiss. arcuat. ant. !?, welche von einem Nerven zum andern lief und so die Verbindung ohne Kreuzung (?) unterhielt. Das Sehvermögen soll in diesem Falle nicht gestört gewesen sein. — Da in diesem Falle jedenfalls nur ein Theil der sich kreuzenden Sehnervenfasern im Chiasma zu Grunde gegangen war,

wird wohl auf beiden Augen eine incomplete temporale Hemianopsie bestanden haben, wobei die centrale Sehschärfe noch vollkommen intact und das binoculare Gesichtsfeld nur mässig eingeschränkt gewesen sein konnte.

Aus dem Fall von Purtscher (A. f. O. XVI. II. 215), wo bei doppelseitiger Sehnervenatrophie in Folge von Hydrocephal. internus trotz des durchsichtigen und stark hervorgewölbten III. Ventrikels beide Optici und das Chiasma atrophisch gefunden wurden aber mit Aus-

T a

No.	Verhalten des Gesichtsfeldes.	Ophthalm. Befund.	Sehschärfe.	Verhalten der Pupille.	Symptome von Seiten		
					oculomot.	facialis.	abduc.
1.	R. periph. Gesichtsfeldbeschränk. L. do.	R. und L. Atrophia opt.	R. zuerst Abnahme d. S. L. Abn. d. S. spät. Amaur. dupl.	?	—	—	—
2.	R. Amaur. L. concentrische Gesichtsfeldbeschränk.	R. Neuroretinitis. L. do.	R. Amaurose. L. hochgrad. Ambl., spät. Amaurose.	?	—	—	—
3.	R. ? L. ?	R. ? L. ?.	D. Sehvermög. geschwächt, spät. Amaur.	Anf. weit u. gleich, spät. war d. rechte weiter als d. linke.	Strab. diverg.	—	—
4.	R. ? L. ?	R. und L. Neuritis optica.	R. u. L. $^{20}/_{70}$.	—	—	—	—
5.	Anfangs kein Gesichtsfelddefect, später?	R. normal. L. Röthg. d. P. spät. beiders. Neuritis.	Anf. leichte Sehschwäche, besond. links. R. J. XI.; L J. XX. Buchstaben.	R. weiter als L.	Parese des l. Oculomotor.	Parese des r. Facial.	Parese beider abd.
6.	R. ? L. ?	R. ? L. ?	Vermind. der Sehschärfe, die period. ab- und zunahm.	—	—	—	—
7.	R. ? L. ?	R. ? L. ?	Amblyopie erstes Symptom.	—	—	—	—
8.	R. ? L. ?	R. ? L. ?	—	—	—	—	—
9.	R. ? L. ?	R. ? L. ?	Gesichtsschw.	Beide eng, reagirten nicht	Krämpfe der vom Oculo-	Krampfhaftes	—

nahme der Gudden'schen und Meynert'schen Commissur, können wir ebenfalls entnehmen, dass relativ weiche Gebilde, also auch weiche Tumoren, im hinteren Chiasmawinkel der optischen Faserung relativ wenig verhängnissvoll sind. Ueberhaupt scheinen die Sehnervenfasern im Opticus und im Chiasma schon einen erheblichen Druck vertragen zu können, ohne dass dadurch die Leitung unterbrochen wird.

In tabellarischer Gruppirung reihen sich die Symptome dieser Fälle folgendermaassen aneinander:

belle VI.

des Nervus		Symptome von Seiten der Extremitäten.		Kopfschm. Schwindel. Uebelkeit	Psychische Störungen.	Diabetes.
trigemin.	hypogloss.	Paralyse.	Krämpfe.			
Ciliarneur. d. Wucherung i. d. Orbita.	—	Zunehmende Schwäche d. Beine, später Parese der Unterextrem.	—	Kopfschm.	—	Polyurie. Diabetes mellitus.
—	—	—	—	—	Geistesstörung.	Diabetes mellitus.
—	—	Gang schleif. u. matt. Paralyse. Sensibilität der Haut herabgesetzt.	Epileptif. Anfälle.	Kopfschm. Erbrech.	Delirien.	—
—	—	—	—	—	—	—
—	—	—	Zeitweiliges Auftreten v. Zittern in den Extremit später tonische Krämpfe.	Kopfschm.	Abnahme des Gedächtn.	—
—	—	—	—	—	—	—
—	—	—	—	—	—	—
—	—	—	—	—	—	Polyurie.
—	—	—	Clon. Krämpfe, besonders d. r. Extremitäten.	Kopfschm. Schwind. Flimmern.	Somnol.	—

No.	Verhalten des Gesichtsfeldes.	Ophthalm. Befund.	Sehschärfe.	Verhalten der Pupille.	Symptome von Seiten		
					oculomot.	facialis.	abduc.
				gegen Lichtreiz.	motor. versorgten Augenmuskeln.	Zucken d. Augenlid.	
10.	R. ? L. ?	R. und L. Neuritis opt. und Retinalblutung.	L. Abn. der Sebschärfe, L. S. $^{20}/_{200}$, R. S. $^{20}/_{40}$.	P. eng, d. r. reagirt träger als die l. auf Licht.	L. Ptosis.	R. Parese.	—
11.	R. ? L. ?	R. ? L. ?	Allmähl. Abn. der Sehkraft bis z. Amaur.	?	Schielen!	—	—
12.	R. ? L. ?	R. abgelaufene Neuritis. L. acute Neuritis.	Abnahme des Sehvermög.	?	L. Oculomot.-Paralyse, zuletzt auch r. Oculomotor. gelähmt.	R. Paral. d. Mundfacialis.	—
13	R. ? L. ?	R. ? L. ?	Bedeut. Abn. des Sehverm.	Weit.	—	—	—
14.	R. ? L. ?	?	—	?	R. Ptosis.	—	—

16) Petrina (Vierteljahrschr. f. pract. Heilk. 1877. Bd. 133. und 134). 66jährige Frau. Linksseitige Convulsionen, zuerst am Bein, schlechter Gang. Contractur der linken Extremitäten, leichte Ptosis. Amblyopie vorzugsweise rechts. Pupillen eng und gleich. Kopf und Augen nach rechts gewandt. Verlangsamung der Sprache. Herabsetzung der Körpertemperatur. Blasenschwäche. Sarcom der Glandula pituitaria. Der rechte Peduncul. cerebri comprimirt, der rechte mittlere Kleinhirnschenkel zeigt eine vertiefte Stelle. Am Grosshirn kleine Cysten.

17) Lawrence (Edinburg. med. Journ. 1874). 21jähriger Mann. Schwindel, Kopfschmerz, epileptiforme Anfälle, Erbrechen, Amblyopie. Augenmuskellähmungen, später Schwäche der Beine und Parese der linken Oberextremität. Fluctuirender Tumor an der Basis vom Chiasma bis zur Medulla oblongata, hineingewuchert in den IV. Ventrikel.

18) Habersohn (Med. Times and Gaz. Oct. 1864). 25jähr. Frau. Kopf- und Rückenschmerzen, zeitweilige Schmerzen im linken Arm und Bein. Linksseitige Parese. Zeitweise schmerzhafte Zuckungen der rechten Gesichtshälfte. Epileptiforme Krämpfe. Geruch ver-

des Nervus		Symptome von Seiten der Extremitäten.		Kopfschm. Schwindel, Uebelkeit.	Psychische Störungen.	Diabetes.
trigemin.	hypogloss.	Paralyse.	Krämpfe.			
—	Sprache undeutl.	—	—	Kopfschm. Erbrech.	Zunehm. Schwachsinn, wechselnd mit lichteren Momenten.	—
—	—	—	Clon. Krämpfe, eine Zeit lang alle halbe Stunde wiederkehrend.	Kopfschm.	—	—
—	R. Hypogloss.-Paral.	R. Paralyse d. Extremit. u. Anästhesie d. r. Körperhälfte.	Streckkrämpfe d. oberen und unteren Extremit.	Kopfschm. Schwind.	—	—
—	—	Gang unsicher, Schwäche d. rechten Körperhälfte.	Anfälle von Convulsionen ohne Bewusstseinsverlust.	Kopfschm. Schwind., Erbrech.	—	—
Alteration d. troph. Nervenfasern d. Auges.	—	— Lähmung der Blase.	(Furibunde Delirien).	Kopfschm. Erbrech., Schwind.	Delirien.	—

nichtet. Gehör, Sprache, Intelligenz intact. Erbrechen, Eiweiss im Urin. Blindheit, Pupillen weit und starr. Cystenkrebs der Hypophysis, des Infundibulums, der III. und rechte Seitenventrikel betheiligt. Thalamus opt. und Corp. striat. rechts comprimirt, ebenso die Nerv. olfactorii und optici. Prominente, kaum bewegliche Bulbi.

19) Roger (Journ. f. Kinderkrankh. 1869. p. 364). Linke Pupille starr und erweitert. Später Amaurose ohne Augenspiegelbefund. Hydatidencyste an der Basis (Sella turcica), ebenso am vorderen inneren Ende des linken Sphenoidallappens.*)

§ 19. **D) Tumoren an der Unterfläche des Chiasma.**

1) Russel (Med. Times and Gaz. 1873. II. 91). Pat. zeigte am 13. Juni fast complete Ptosis des rechten Augenlids, der rechte Bulbus in Folge Lähmung aller Augenmuskeln fast immobil. Die Pupille reagirt träge. Mit dem rechten Auge konnte Patient nur

*) 20) Seidel (De tum. cerebr. trib. cas. Jenae 1861). Sehstörungen. Ophth. Befund negativ. Hühnereigrosser Tumor hinter dem Chiasma. Mässiger Hydroceph.

No. 16. Jaeger unterscheiden, das linke Auge war normal. Kopfschmerz über der rechten Stirn.

9. Juli: Lähmung des linken M. rectus externus, Patient klagte über stärkere Abnahme des Sehvermögens auf dem rechten Auge. Eine am 16. Juli vorgenommene Untersuchung ergab das Bestehen einer horizontalen Hemiopie auf dem rechten Auge. In der oberen Hälfte der Retina, von dem Aequator aufwärts, war das Sehen vollständig verloren, während er mit der unteren Hälfte Jäger No. 10. unterscheiden konnte. Die Sehschärfe des linken Auges war normal. Ophthalm. erscheinen die Venen etwas geschlängelt, die Arterien eng, aber zwischen der oberen und unteren Papillenhälfte kein Unterschied. Der Papillenrand etwas verwischt.

Am 3. August rechts vollständige Amaurose. Beide Retinalhälften auch bei der Beleuchtung mit dem Reflector unempfindlich auf Licht. Die Sehschärfe des linken Auges noch normal, die Arterien jedoch eng und die Venen breit. Das Gesichtsfeld begann sich nun auf dem linken Auge von der Peripherie her nach der medialen Hälfte einzuschränken. Bei Fortdauer der Erscheinung war die Sehschärfe am 14. August vollständig erloschen mit Ausnahme des unteren äusseren Quadrants der Retina. Rechts stinkender Ausfluss aus der Nase, Abnahme der geistigen Functionen, Somnolenz, beiderseits Ptosis. Exitus 20. September.

Section: Eine schwammige, nicht scharf begrenzte Masse lag in der Mittellinie auf der Gehirnbasis, den Raum zwischen Brücke und hinterem Chiasmawinkel einnehmend. Die Geschwulst hatte die Gehirnsubstanz kaum angegriffen, aber hatte den Keilbeinkörper und einen Theil des Os ethmoid. zerstört, sowie die Nasenhöhle offen gelegt. Das Chiasma selbst und auch jeden Nerv. opt. vollständig quergetheilt. Der rechte Sehnerv (die Seite, an welcher das Sehen am längsten beeinträchtigt gewesen) war um die Hälfte kleiner als der der linken Seite. Die Sehnervenscheide war sehr verdickt und alle anderen Hirnnerven, welche in die Orbita eintraten, waren eingehüllt von dem Gewebe des Tumors. Ein unregelmässiger Erweichungsheerd lag im rechten Thalam. opt.

Offenbar hatte dieser Tumor erst die Unterfläche des rechten Opticus und der rechten Chiasmahälfte alterirt und war nachher erst der linken Chiasmahälfte verhängnissvoll geworden; daher zeigte das Gesichtsfeld rechts eine Hemianopsia horizontalis inferior mit beginnender temporaler Hemianopsie des linken Auges, allerdings ist hierbei das Vorhandensein einer unteren Hemianopsie auffällig, da man einen Defect der oberen Gesichtshälfte hätte erwarten sollen; später auch Hemian. horiz. sin. nach oben.

Einen ähnlichen Fall hat Mauthner (ref. Schmidt's Jahrb. 1856, p. 316) beobachtet und bezieht die Erscheinungen auf einen langsam wachsenden Tumor, welcher auf die Unterfläche des Chiasma drückte.

Ein 24jähriger kräftiger Mann bekam einen apoplectiformen An-

fall mit noch fortbestehenden leichten Cerebralerscheinungen und zeitweilig auftretender Gedächtnissschwäche; bilaterale Hemianopsie nach oben in unregelmässig zackiger Form, rechts fehlte der obere äussere Quadrant fast vollständig bis zur Horizontalen. Die centrale Sehschärfe und der Augengrund waren normal. Der Nerv. olfactorius war intact.

2) Zenker (Virch. Arch. XII., 454). Das Sehvermögen erschien nicht völlig erloschen; früher gesund; nach einem Typhus entwickelte sich die Krankheit unter folgenden Erscheinungen: die Augen unstät umherrollend, die Pupillen reagirten träge. Beim Aufheben der vorderen Hirnlappen zeigt sich an der Schädelbasis eine dritte prall gespannte Cyste, welche mit ihrem abgerundeten unteren breiten Ende den Sitz des Türkensattels einnimmt, mit ihrem etwas schmäleren oberen Ende aber unmittelbar vor dem Chiasma nerv. optic., also an der Stelle der Substantia perforata anter. von der Basis her in das Gehirn eindringt. Weder an der Innenfläche dieser Höhle, noch an der Aussenfläche dieser Cyste ist eine Spur von Hypophysis zu sehen, auch der Trichter fehlt. Ein Theil der Cystenwand ist durch einige zarte Bindegewebsfäden an die Unterfläche des Chiasma angeheftet. Das Chiasma ist durch die Cyste in hohem Grade platt gedrückt, sehr breit und dünn. Cysten in den Seitenventrikeln. Blödsinn.

3) Popham (medic. Centralzeitung 1856, p. 13). Das 11 Jahre alte Kind befand sich vollkommen wohl, als es plötzlich das Augenlicht verlor. Die Pupillen waren stark erweitert, so dass die Iris vollständig verschwunden war. Ueber Schmerz, Schwindel, Uebelkeit hatte die Kranke niemals geklagt. Nach einigen Wochen Convulsionen in den Extremitäten. Tod. Section: Die Sehnerven hatten die normale Grösse, Farbe und Consistenz; am Chiasma lag eine scrophulöse Geschwulst, ein gelber käseartiger Tuberkel von der Grösse einer umfänglichen Haselnuss, der an einzelnen Stellen in Eiterung übergegangen war. Er war rund und bestand aus zwei Portionen, die sowohl vorn als hinten das Chiasma comprimirten. Die Glandula pituitaria glich einem scrophulösen Abscess. Die Fläche, auf welcher die Zirbeldrüse auflag, sah wie durchlöchert aus.

Das Präparat zu nebenstehender Figur V. ist mir durch die Güte des Herrn Dr. E. Fränkel aus der pathologisch-anatomischen Sammlung des ärztlichen Vereins zu Hamburg zugestellt worden. Leider fehlt jede Notiz zu diesem Präparat. Wir sehen jedoch wie eine Cysticercusblase, an der Unterfläche des Chiasma festsitzend, auf die optische Faserung in der Art einen Druck ausgeübt haben muss, dass aller Wahrscheinlichkeit nach die an der Unterfläche des Chiasmas liegenden und in dem Mittelstücke sich kreuzenden Fasern in ihrer Function gehemmt worden waren. Dieses Präparat zeigt zu gleicher Zeit, wie durch den Druck der wachsenden Cysticercusblase von unten und den Gegendruck des Gehirns von oben eine Leitungshemmung in allen die Mitte des Chiasmas durchziehenden Fasern zu Stande kommen kann, während die in den Seitentheilen desselben ungekreuzt verlau-

fenden Opticusfasern durch Ausweichen der Chiasmaschenkel nach den Seiten hin noch ungestört functioniren können. Selbstverständlich wird dieses klinisch durch eine temporale Hemianopsie mit mehr weniger scharfen Trennungslinien der Gesichtsfeldhälften zu Tage treten.

Fig. V.

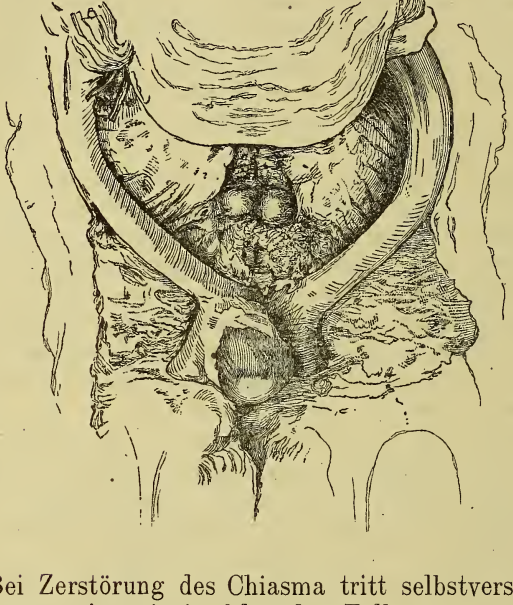

§. 20. Bei Zerstörung des Chiasma tritt selbstverständlich vollständige Amaurose ein, wie in folgenden Fällen:

1) De la house (Arch. gén. de med. 1877, 58 und 1878, 55, ref. Nagel's Jahresb. 1877, 225). Amaurosis duplex. Fibrosarcom an der Dura mater von der Basis ausgegangen, welches die Nervi optici und Chiasma zerstört hatte. Ophthalm. Neuritis nachgewiesen.

2) Arcoleo. Tumeur gummeuse dans le chiasme des nerfs opt. Compte rendu du congreg. internat. de Paris, 1867, p. 183.

3) Lütkemüller (Wiener med. Blätter III., ref. C. f. A. 1880, 128). Ein 20jähriger Blumenmacher erkrankt unter den Zeichen von Meningitis, — gleichzeitig mit den ersten Zeichen der Erkrankung (Kopfschmerz) tritt Ausfluss aus dem rechten Ohre. Abnahme der Sehkraft des linken Auges, der bald ein ähnlicher Process am rechten Auge folgt, auf. Die Augenspiegeluntersuchung ergiebt Atrophia nerv. optic. beiderseits mit vollständiger Amaurose. — Facialisparese. — Der Tod erfolgte wenige Wochen nach Beginn der Erkrankung unter Collaps. Section: tuberculöse Caries an der Schädelbasis und tuberculöse Meningitis. Den Ausgangspunkt bildete eine tuberculöse Caries des Keilbeins mit Uebergreifen des Processes auf das Chiasma, auf das Trigon. olfact. beiderseits, auf Tuber. ciner. und die Tractus optic.,

woraus sich das frühzeitige Auftreten von Sehnervenatrophie ohne vorausgegangene Neuroretinitis erklärt, während die anderen Symptome der Krankheit sich später entwickelten.

4) Hr. Mc. Hardy berichtet (C. f. Augenheilkunde 1881, 59) über eine 45jährige Frau, welche etwa drei Monate vor der Untersuchung blind geworden war; die Papillen waren atrophisch ohne Zeichen vorhergegangener Neuritis. Der Gang war wankend, es bestand Neigung nach hinten zu fallen. Nach dem Tode fand man einen Tumor von sehr fester Consistenz, der das Chiasma einhüllte.

5) Henoch (Vorlesungen über Kinderkrankh. p. 273) erwähnt eines Falles, wo ein 6 Jahre altes Kind seit einigen Monaten heftige Kopfschmerzen etc. und völlige Amaurose zeigte. Ophthalmoscopisch wurde beiderseits Neuroretinitis constatirt und bei der Section ein Myxosarcom gefunden, welches das Chiasma ganz umfasste.

6) Annuske, A. f. O. XIX., 3., 182, und die bei Stellwag, Ophthalm. II. Bd., p. 697 angeführten Fälle*).

Mit dieser Form von cerebraler Erblindung ist immer vollständige Reactionslosigkeit der Pupillen verknüpft (vergl. die Fälle 10 p. 57; 2 p. 66; 5 p. 67; 18 p. 78; 19 p. 79 und Fall Eisenlohr p. 86.

Bei der Meningitis basilaris in der Gegend des Chiasma können wir nur dann typische Gesichtsfelder erwarten, wenn die Entzündung eine circumscripte ist und nicht in diffuser Weise das Chiasma einhüllt; jedoch erinnern auch dabei manche Fälle, wie der No. 1 von Socin (Arch. f. klin. Med. VIII., 476), lebhaft an temporale Hemianopsie.

Bevor wir jedoch diese Fälle bezüglich des ophthalm. Befundes, der Sehschärfe und der allgemeinen Symptome tabellarisch zusammenstellen, möchte ich folgende Beobachtungen hier noch einschalten, welche über die Beziehungen der Chiasmaerkrankungen zum ophthalmoskopischen Befunde Anhaltspunkte geben.

Weichselbaum erwähnt (Virch. Archiv Bd. 75, 3., 444) eines Adenoms der Hypophysis, welches das Chiasma comprimirt und Atrophie beider Optici erzeugt hatte; es bestand dabei hochgradiger Hydrocephalus internus et externus.

Schreiber fand (Arch. f. klin. Med. XXI., p. 33) mittelmässige (!) Amblyopie, leicht weissliche Verfärbung des Opticus ophthalmoskopisch constatirbar. Die Section weist ein das Chiasma umgebendes, fast wallnussgrosses Sarcom nach bei bedeutendem Hydrocephalus internus.

Takacs (Pest. med. chirurg. Presse No. 20) fand beiderseits Neuroretinitis im regressiven Stadium. Retinalblutungen. Die Section

*) 7) Knörlein (Wien. allg. med. Zeitsch. 1865. No. 32.). Chiasma in einem Tumor untergegangen. Blindheit.

8) Hawkes (Trans. of the path. Soc. XXIII. 1872). Orangegrosses Spindelzellensarcom an der Sella turcica. Blindheit.

9) Shann (The Brit. med. Journ. 1878 June). Tumor am Chiasma. Abplattung der Sehnerven. Blindheit.

ergab ein haselnussgrosses Rundzellensarcom in der Hypophysis cerebri, welches auf das Chiasma und den linken Hirnschenkel einen Druck ausübte. Im Innern des Kleinhirns gleichfalls ein Tumor.

Christensen (Michel's Jahr. f. Ophth. 1878, 248) fand eine wallnussgrosse Geschwulst an der linken Pars petrosa. Das Chiasma erschien flach gedrückt. Amaurose mit Stauungspapille und Retinalhämorrhagien.

Ziegler (Michel's Jahrb. f. Ophth. 1878, 248) erwähnt eines Falles von primärer Tuberculose der Hypophysis und der Optici. Die Nervenfasern der Optici waren grösstentheils degenerirt.

§ 21. Aus der Zusammenstellung aller dieser Fälle aut Tab. VII. geht hervor, dass Erkrankungen des Chiasmas vor Ablauf von 18 Monaten nicht immer ophthalmoskopische Veränderungen aufzuweisen brauchen, dass aber, wenn ophthalmoskopische Veränderungen eintreten, häufiger Atrophie wie Neuritis dabei gefunden wird (vergl. auch p. 5).

Tabelle VII.

	Von 64 Fällen von Erkrankung des Chiasma mit Sectionsbefund ist bei 33 Fällen auf d. ophthalm. Befund geachtet worden*).	Von 32 Fällen von tempor. Hemianopsie ohne Sectionsbefund ist bei 24 Fällen auf den opthalm. Befund geachtet worden.	= 57, bei welchen der ophthalm. Befund erwähnt ist.	
Ophthalmoskopischer Befund.	Bei 9 Fällen wurde Atrophie d. Papillen auf beiden Augen constatirt.	Bei 11 Fällen Atrophie d. Papillen auf beid. Augen,	= 20	: 57.
	Bei 2 Fällen Atrophie auf dem einen, Neuritis und Neuroretinitis auf d. andern Auge.	Bei 4 Fällen Atrophie nur auf einem Auge.	= 6	
	Bei 7 Fällen Neuritis beiders., 1 Mal Neuritis mikroskopisch nachgewiesen.	Bei 2 Fällen Neuritis opt. beiderseits.	= 10	: 57.
	1 Mal Neuritis auf dem einen, Atrophie auf dem andern Ange.	1 Mal Neuritis auf dem einen Auge.	= 2	
	Bei 4 Fällen Neuroretinitis auf beiden Augen.	— —	= 4	: 57.
	1 Mal Neuroretinitis auf dem einen, Atrophie der Papillen auf dem andern Auge.	— —	= 1	
	Bei 3 Fällen beiders. Stauungspapille.	2 Mal Stauungspapille beiderseits.	= 5	: 57.
	1 Mal auf dem einen Auge, während das andere normal war.		= 1	
	Bei 7 Fällen blieb der ophthalm. Bei. auf beiden Augen normal bis zum Tode, bei einer Krankheitsdauer von 8—18 Monaten.	Bei 5 Fällen auf beid. Augen normal.	= 12	: 57.
	1 Mal war d. ophthalm. B. d. einen Auges normal und Stauungspapille auf d. andern Auge.	Bei 4 Fällen nur auf dem einen Auge.	= 5	

*) Die Fälle 1—4 auf p. 91 und 92 sind hier eingerechnet.

	Von 56 Fällen von Erkrankung d. Chiasma mit Sectionsbefund wurde bei 47 Fällen auf das Verhalten der Sehschärfe Rücksicht genommen.	Bei 23 Fällen von tempor. Hemianopsie ohne Sectionsbefund wurde auf die Sehschärfe geachtet (Status bei Veröffentlichung des betreff. Falles).	= 70.
Sehschärfe.	17 Fälle zeigten als späteren Befund vollständige beiderseitige Amaurose.	1 Fall Amaurose auf dem einen, Amblyopie auf dem andern Auge.	= 18
	2 Fälle Amaurose auf d. einen, Amblyopie auf dem andern.		= 2 : 70.
	1 Fall Amaurose auf dem einen, normal auf dem andern.		= 1
	15 Fälle Amblyopie auf beiden,	16 Fälle Amblyopie auf beiden Augen.	= 31
	5 Fälle Amblyopie auf d. einen, normal auf dem andern Auge.	1 Amblyopie auf d. einen, Amaurose auf dem andern Auge.	= 5 : 70.
	2 Fälle Amblyopie auf d. einen, Amaurose auf d. andern Auge.		= 1
	In 6 Fällen bis zum Tode auf d. einen Auge normal.	1 auf beiden Augen norm. Sehschärfe.	= 7
	In 4 Fällen beiderseits bis zum Tode normal.	1 auf einem Auge normal, auf d. andern Amblyopie.	= 1 : 70.

Gowers (Centr. f. A. 1881, p. 59) glaubt, dass einfache Atrophie der Sehnerven durch Tumoren hervorgebracht werde, die auf die Sehnerven drücken, ohne auf diese überzugehen; dass aber Nervengeschwülste selbst eher Neuritis mit nachfolgender Atrophie veranlassen würden.

Ob nun Stauungspapille oder descendirende Neuritis bei diesen Fällen häufiger beobachtet wird, lässt sich nach der Tabelle VII. nicht sicher entscheiden, da in den Krankengeschichten noch zu wenig Gewicht darauf gelegt wurde, ob die entzündlichen Erscheinungen am Sehnervenkopf als eine Stauungspapille oder als eine einfache Neuritis angesprochen werden mussten.

Die centrale Sehschärfe braucht, wie wir dieser Tabelle entnehmen, durchaus nicht immer eine Verminderung zu zeigen, und es kann dieselbe, wenn nicht gerade die Fasern der Macula lutea betroffen werden, auf dem einen Auge wenigstens noch lange Zeit normal bleiben.

§ 22. Die Prognose auf Erhaltung des Lebens und des Sehvermögens richtet sich selbstverständlich nach der Schwere aller vorhandenen Symptome. Wenn aber unter den charakteristischen Erscheinungen der Partialatrophie, das Gesichtsfeld für Weiss und die Farbengesichtsfelder während vieler Jahre (wie in einem Fall von Schoen 16 Jahre lang) unverändert dieselbe Form und Beschränkung zeigen, darf auf einen abgelaufenen Process geschlossen werden, der als eine circumscripte Meningitis, oder Periostitis, oder in Form einer

stabil gewordenen Protuberanz an der Schädelbasis eine Partialatrophie bestimmter optischer Faserzüge hervorgerufen hatte, ohne dabei dem Leben und dem noch erhaltenen Sehvermögen des Pat. weiter verhängnissvoll zu werden.

Ein Wechsel im Verhalten des Gesichtsfeldes und der Sehschärfe lässt immer auf das Vorhandensein eines activen Processes schliessen. Wir müssen dabei bedenken, dass eine plötzlich eintretende doppelseitige Amaurose sowohl auf einen Druck vom gefüllten Recessus über dem Chiasma bei Hydroceph. intern., als auch auf eine Abschnürung der Nerv. optici nurch die Aa. corp. callosi (Türck, l. c. VIII. 2. 299), oder auf Druck des Frontallappens auf das Chiasma und die Sehnerven (Lancereaux, ref. Schmidt's Jahrb. 124. p. 75), sowie auch auf die directe Einwirkung des Tumors auf die Faserleitung im Chiasma unter Verhältnissen bezogen werden kann, wie im Falle von C. Eisenlohr (Virch. A. LXVIII. 461), wo bei einem sonst gesunden Dienstmädchen, bei welchem, namentlich von Seiten der Sinnesorgane keine Störungen vorhanden waren, plötzlich unter Kopfschmerzen, Erbrechen, Somnolenz und Contractur beider Oberextremitäten, beiderseitige Amaurose, Dilatation und Starrheit der Pupillen, innerhalb von 3 Tagen sich entwickelte und ophthalmoskopisch beiderseits Stauungspapille constatirt worden war. Die Section wies einen latent gebliebenen, kirschgrossen, runden Tumor am Boden der Sella turcica auf, der in Folge rascher Volumszunahme durch innerliche Blutung sich plötzlich so ausgedehnt hatte, dass das in seiner Structur und Farbe noch normale Chiasma und die Nerv. optici in der Richtung von unten nach oben platt gedrückt und dadurch leitungsunfähig wurden.

Stilling beschreibt (Zeitschr. f. O. 3. Bd. S. 465) einen Fall, der seiner Eigenthümlichkeit halber hier ebenfalls zu berücksichtigen ist. In Folge eines heftigen Falles auf den Hinterkopf entwickelte sich sogleich vollständige Amaurose beider Augen mit Erweiterung und Verziehung der Pupillen, und heftiges Kopfweh unter den Erscheinungen eines Extravasates auf der Schädelbasis. Bei der Section fand man die Carotis dextra, da wo sie aus dem Sin. cavern. nahe dem Türkensattel hervortritt, zu einem wallnussgrossen Aneurysma ausgedehnt, welches den Türkensattel ganz bedeckte, das Tuber cin. eingedrückt hatte, und das Chiasma sammt dem Sehnerven, vorzüglich den rechten, comprimirte. Mit dem linken Auge glaubte die Kranke, wenn sie es nach oben wandte, etwas Licht zu verspüren.

Bei den Fällen von einseitiger Amaurose mit temporaler Hemianopsie des anderen Auges, die auf eine Erkrankung der einen Hälfte des Chiasma (s. S. 60) zu beziehen sind, bleibt zu bedenken, dass, nach der Beobachtung von Türck (l. c. XI. 1. p. 519), der an der Schädelbasis sich über die Mittellinie hinausdrängende Vorderlappen derjenigen Hemisphäre, in welcher das Aftergebilde sass, einen ganz vorwaltenden Druck auf das Chiasma und insbesondere den Sehnerven seiner Seite ausgeübt hatte, was eine überwiegende Gesichtsschwäche und grössere Trägheit der Pupille des Auges derselben Seite zur Folge hatte.

Die Druckrinne war im Frontallappen zu sehen. Man vergleiche auch hiermit den Fall Ramskill p. 58.

Hinsichtlich der Aetiologie der Chiasmaerkrankungen ist zu bemerken, dass dieselben meist secundär von dem Einflusse von Tumoren abhängig waren.

Es wurden 15 Mal Tumoren der Sella turcica, 11 Mal Tumoren der Hypophysis, 5 Mal Tumoren des Chiasma, 5 Mal Tumoren der Gebilde am Boden des III. Ventrikels, 3 Mal Tumoren an der Seite des Clivus und der Schädelbasis, 4 Mal Tumoren der Crista galli, 1 Mal ein Tumor ausgehend von der Substantia perforata post., 1 Mal ein fester Tumor des Chiasmas selbst und 1 Mal eine Fortwucherung eines Sehnerventumors in der Orbita längs dem intracraniellen Theile des Sehnerven nach dem Chiasma hin beobachtet.

3 Mal wurden gummöse Geschwülste des Chiasma constatirt, 3 Mal Tuberkel am Chiasma und 1 Mal Erkrankung des Chiasma in Folge tuberculöser Caries der Schädelbasis.

In 3 Fällen übte eine Dilatation des III. Ventrikels und der von jenem gebildete Recessus über dem Chiasma bei Hydrocephal. intern. ihre deletäre Wirkung auf das letztere aus.

1 Mal wurde Periostitis, partielle Meningitis, Cysticercus Aneurysma der Carotis interna mit Beeinflussung des Chiasmas und Sclerose des letzteren beobachtet.

In einem Falle entstand eine descendirende Neuritis der einen Chiasmahälfte und des einen Nerv. opt. durch den Druck einer grossen Cyste in der einen Hemisphäre; und 1 Mal rief ein Tumor des Corp. genic. ext., des Thalam. opt. und Crur. cerebri Erscheinungen von Seiten einer Chiasmaerkrankung hervor.

Ein apoplectiformes Entstehen einer reinen temporalen Hemian. wurde in keinem Falle beobachtet.

§. 23. Bezüglich des übereinstimmenden Vorkommens anderer allgemeiner Symptome führt uns die tabellarische Gruppirung zu folgenden Resultaten:

Tabelle VIII.

Bei 44 genauer beschriebenen Fällen von Erkrankung des Chiasma mit Sectionsbefund zeigten sich folgende Symptome:		Von 32 Fällen von temporal. Hemianops. ohne Sectionsbefund.	= 76.
Kopfschmerz	20	17	= 37 : 76.
Schwindel	10	6	= 16 : 76.
Uebelkeit und Erbrechen	8	5	= 13 : 76.
Lues	4	6	= 10 : 76.
Diabetes insipidus	2	3	= 5 : 76.
Diabetes mellitus	3	—	= 3 : 76.
Albuminurie	1	1	= 2 : 76.
Phosphaturie	—	1	= 1 : 76.

Bezüglich der 5 Fälle von Diabetes mellitus bei Erkrankung des Chiasma mit Sectionsbefund muss bemerkt werden, dass 3 derselben einen Tumor im hinteren Chiasmawinkel und 2 Fälle den Sitz eines Tumors an der Seite des Chiasma aufwiesen, ausserdem ist es bekannt, dass Tumoren zwischen hinterem Chiasmawinkel und Pons nicht allzu selten von Diabetes begleitet sind (vgl. auch Fall Cunningham S. 91).

§ 24. Da wir mit grösster Wahrscheinlichkeit das reflectorische Centrum für die Pupillenbewegung auf Lichtreiz in den Vierhügeln zu suchen haben, die reflectorischen Leitungsfasern aber selbstverständlich das Chiasma und die Tractus passiren müssen, so wird eine Unterbrechung der optischen Faserleitung zwischen Retina und dem Centrum für die reflectorische Pupillencontraction auf Licht auch die Aeusserungen des letzteren inhibiren. Hiermit in Einklang steht die Erscheinung, dass das stärker amblyop. oder amaurot. Auge bei denjenigen Erkrankungsformen des Chiasma, wo der Tumor im vorderen Winkel oder in der einen Hälfte desselben seinen Sitz hatte, auch eine trägere Reaction, oder eine auf Lichtreize völlig unbewegliche, starre und weite Pupille aufwies. Anders, und durch ihr paradoxes Verhalten diagnostisch verwerthbar, verhält sich dagegen der Zustand der Pupillen bei Tumoren und Krankheitsherden mit dem Sitze im hinteren Winkel des Chiasma.

Bekanntlich verlässt der Oculomotorius als compacter Nervenstamm das Gehirn an der medianen Partie des pontinen Theiles der Grosshirnstiele, um, nach aussen gewendet, unter dem Tractus opt. hinziehend sich mit diesem zu kreuzen und nach aussen und unten vom Chiasma gelegen seinen Weg nach der Orbita weiter zu nehmen. Auf diese Weise wird durch den hinteren Chiasmawinkel, die Tract. opt. und die Nerv. oculomot. ein rautenförmiges Areal begrenzt, dessen Raum durch das Tuber ciner. mit Infundibulum, durch die Corpora cand., die innersten Theile der Grosshirnstiele und die Subst. perfor. post. ausgefüllt wird (s. Fig. V.). Je nachdem nun ein Aftergebilde innerhalb dieses rautenförmigen Raumes lähmend oder reizend den linken oder rechten Oculomotoriusstamm beeinflusst, werden sich Veränderungen in der Weite und Beweglichkeit der Pupillen entwickeln, die mit der aus der gleichen Ursache entstandenen Sehstörung des stärker amblyopischen Auges nicht übereinzustimmen brauchen, wie im Fall 5 auf S. 76, wo mit dem rechten Auge noch Jaeg. XI. gelesen wurde und die Pupille dieser Seite weiter war, als die des linken Auges, mit welchem nur Buchstaben von Jaeger No. XX. erkannt werden konnten. Im Falle 10. derselben Tabelle waren trotz Verminderung der Sehschärfe die Pupillen auf beiden Augen eng, die Pupille aber des besser sehenden Auges, auf welchem noch S. $= {}^1/_2$ bestand, reagirte träger auf Licht, als die des anderen Auges mit einer Sehschärfe von ${}^1/_{10}$ der normalen.

(Auf das paradoxe Verhalten der Pupille bei Tabetikern braucht

hier bloss hingewiesen zu werden, da die sonstigen Erscheinungen und Klagen bei dieser Krankheit das Verhalten der Pupilie als zu den Symptomen der Tabes gehörig erkennen lassen).

Wie stabil und gesetzmässig bleibt dagegen das Verhalten der Pupille zum Sehvermögen in den Fällen, wo ein Tumor (vergl. p. 60) im Seitenwinkel und der einen Hälfte des Chiasma lag. Durchgehends bleibt dort die Pupille schwerbeweglich oder starr und weit auf der gleichen Seite mit dem stärker amblyopischen oder amaurotischen Auge, sei es nun, dass durch Vernichtung der reflectorischen Leitungsbahn vom Opticus, oder, wie in den meisten Fällen, durch Zerstörung des Oculomotoriusstammes die Reflexwirkung aufgehoben war. Ist in solchen Fällen eine Mydriasis vorhanden und liegt es im diagnostischen Interesse, sich zu vergewissern, ob diese Mydriasis als Zeichen einer incompleten Oculomotoriusparalyse, oder als natürliche Folge der einseitigen Amaurose aufzufassen sei, so beobachte man die consensuelle Mitbewegung der Pupille des amaurotischen Auges bei wechselndem Lichteinfall auf die noch functionirende Retina des anderen Auges; unterbleibt die consensuelle Mitbewegung, so ist dies ein Beweis, dass auch die Pupillenfasern des Oculomotorius der Seite des amblyopischen oder amaurotischen Auges mit betroffen sind.

Es liegt auf der Hand, bei der Hemianopsie das Verhalten der Pupille in Folge alleiniger Beleuchtung der ausser Function gesetzten Retinalhälften sowohl in Bezug auf Erkrankungen des Chiasmas, als auch hinsichtlich der differentiellen Diagnose zwischen lateraler Hemianopsie bei extra- und intracranieller Krankheitsursache verwenden zu wollen; allein dies Experiment ist nicht leicht und nicht bei allen Patienten anwendbar. Ich habe in der letzteren Zeit einschlägige Fälle darauf hin untersucht, insofern ich bei Patienten, deren Pupillen nicht sehr eng waren, den vollkommen ruhig stehenden, beschatteten und einen fernen Gegenstand fixirenden Bulbus durch eine schwarze Metallplatte so bedeckte, dass ein vermittelst einer Convexlinse plötzlich in das Auge fallender Lichtkegel nur eben die ausser Function gesetzte Hälfte der Retina treffen konnte. Dabei hielt ich es für rathsam, weil es bei lateraler Hemianopsie leichter gelingt, stets die mediane und grössere Hälfte der bezüglichen Retina zu beleuchten, was bei temporaler Hemianopsie ja selbstverständlich ist. So konnte ich im Falle 30. auf S. 49 mit temporaler Hemianopsie das Ausbleiben der Pupillenreaction und im Fall 2. von lateraler Hemianopsie das Eintreten einer solchen beobachten. Weitere und eingehendere Versuche müssen über diesen Punkt noch nähere Auskunft geben. Von ganz besonderem Werthe wäre diese Untersuchungsmethode bei der Frage, ob wir die Krankheitsursache der folgenden Fälle, wie es den Anschein hat, auch wirklich im Chiasma suchen dürfen.

So hat M. Rosenthal (Wien. med. Presse 1879, ref. Cent. f. A. 1879. 351) in allen seinen Fällen hysterischer Amblyopie, die, wie wir später sehen werden, von vielen Autoren auf eine Leitungshemmung in der Faserung der inneren Kapsel bezogen wird, temporale

Hemianopsie gefunden*). Der Defect der äusseren Gesichtsfeldhälfte war an der anästhetischen Seite bei diesen Beobachtungen ungleich intensiver, als an der gesunden. Am stärker hemiopischen Auge war bei den schlimmsten Formen nur noch Bewegung der Hand wahrzunehmen. Die Pupillenreaction war eine träge, die Farbenperception ganz erloschen. Bei minder schweren Formen war die nach bekannten Regeln ermittelte Sehschärfe auf die Hälfte bis auf ein Drittel herabgesetzt, und es war mehr oder weniger umfängliche Farbenblindheit nachzuweisen. Auch nach Rückbildung der temporalen Hemianopsie erschienen in der betroffenen Gesichtsfeldhälfte die Objecte eine Zeit lang minder deutlich. Ueber einen derartigen Fall von Rosenthal berichtet Victor Urbanowitz (Arch. f. Ohrenheilk. VI. 3. 171) folgendermassen:

Ein 25jähriger Patient zeigte hysterische Anfälle, Rücken- und linksseitige Intercostalschmerzen, Aphonie. Anlässlich einer heftigen Gemüthsbewegung: Parese des rechten Armes und linksseitige Anästhesie. Das Auge der anästhetischen linken Körperseite ist auch amblyopisch, bei negativem Augenspiegelbefund, nur Licht und Dunkel können von einander unterschieden werden, die Pupille weist eine träge Reaction auf. Am rechten Auge (mit temporaler Hemianopsie) wird roth, blau und gelb wahrgenommen.

Betreffs der durch den Transfert bewirkten temporären Wiederkehr der Farbenperception ergaben die Untersuchungen Rosenthal's folgendes Resultat; an dem für kurze Zeit farbensehend werdenden linken Auge erweiterten sich die Farbenkreise in centripetaler Richtung, dagegen verloren sie sich an dem anästhetisch werdenden Auge in umgekehrter Reihenfolge. Vor dem Transfert zeigte das rechte Auge eine starke, das linke eine schwache Pupillenbewegung, nach dem Transfert dagegen das linke Auge eine lebhafte, das rechte Auge eine träge Pupillenreaction. Zugleich bestand auch links vollständige Taubheit.

Vermissten wir auch bei der Zusammenstellung aller dieser Fälle von Erkrankungen, die auf Chiasma Bezug haben, durchweg den mikroskopischen Beweis der pathologischen Veränderungen und deren Beziehung zu den gefundenen Gesichtsfelddefecten, so bieten doch diese Fälle einen indirecten Beweis für die Semidecussation und die Verlaufsrichtung der Sehnervenfasern von nicht zu unterschätzender Bedeu-

*) Briquet, Traité clinique et thérap. de l'hysterie, p. 294. „Chez quelques hystériques l'amaurose n'interesse qu'une partie de la rétine, et le plus ordinairement l'une de moities latérales, soit l'interne, soit l'externe; et alors les malades ne voient que les objets qui peignent leurs images sur la vision étant inapercu".

Svynos, Amblyopie et Amaurose hystérique. Thèse de Paris 1873, sagt, die Hemiopie werde häufiger links beobachtet, weil auch die hysterische Anästhesie häufiger die linke Seite befalle.

E. Bonnefoy, Troubl. de la vision de l'hysterie. Thèse de Paris 1874. cit. Fälle von Hemiopie, die er in der Salpétrière beobachtet hat.

tung, denn sie erlauben uns gerade in klinischer Hinsicht wichtige topisch-diagnostische Grundsätze aufzustellen. Das Beobachtungsmaterial ist im Allgemeinen noch dürftig und lückenhaft und vielfach nicht mit der vom ophthalmologischen Standpunkte aus zu fordernden Acuratesse untersucht. Grade aus diesem Grunde und weil aus den mikroskopischen Untersuchungen von Kellermann ein Schema hervorgegangen ist, das dem wahren Sachverhalt der Semidecussation, wie er schon lange als klinische Forderung bestand, zu entsprechen scheint, habe ich mir gestattet das ganze einschlägige Beobachtungsmaterial als Prüfstein diesem Schema entgegenzuhalten und somit es der klinischen Forschung zu erleichtern, dem Wahren neue Thatsachen anzufügen und das Lückenhafte auszubessern.

---

§ 25. Wir können die Beschreibung des Chiasma nicht verlassen ohne des sogenannten basalen Opticusganglions Erwähnung gethan zu haben.

Huguenin (Allgem. Pathol. d. Krankh. des Nervensystems. p. 261) spricht sich darüber folgendermassen aus: Im Tuber cinereum, da wo dasselbe von den zum Chiasma zusammentretenden Tract. optic. bedeckt wird, liegt seitlich vom Tuber zu beiden Seiten ein kleines, zwei Zellformen einschliessendes Ganglion; aus diesem Ganglion stammt eine kleine Opticuswurzel, welche nach unten tretend sich dem schon gekreuzten Opticus anschliesst. Diese Fasern müssen als ungekreuzte Opticuswurzel betrachtet werden. Ueber ihre Function existiren bis heute nicht einmal Vermuthungen.

Auch Gudden (Arch. f. Ophth. XXV. I. 9) hat dasselbe gesehen und berichtet: Unmittelbar an die Meynert'sche Commissur (siehe Seite 92) schliessen sich in der Mitte des Chiasma eine Anzahl kleiner vereinzelter Bündelchen von Nervenfasern, die nicht zu ihr gehören, sich gegen die Seiten zu von ihr entfernen und in schräg dorsaler Richtung durch das Tuber cinereum sich verbreiten.

Stilling berichtet (Sitzungsber. d. Heidelb. Ophth.-Versamml. Klin. W. f. Augen. 1879. p. 207), dass der Sehnerv jederseits mit einem kegelförmigen Fortsatz aus dem Tuber. ciner. entspringe. Siehe auch Mandelstamm, Arch. f. Ophth. XIX. II. 43.

Dass diese Opticuswurzel mit dem centralen Sehen, einem grossen Theil des periph. Sehens und der Pupillenbewegung nichts zu thun hat, wird direct durch folgende Fälle bewiesen:

1) D. J. Cunningham (Centr. f. med. W. 1880. 560). Ein in Folge von Diabetes mellitus zu Grunde gegangener Kranker zeigte während des Lebens weder Lähmungen, noch Störungen der Sehfunction. Neben anderen Erscheinungen ergab die Section eine enorme Vergrösserung der Hypophysis cerebri, welche die Basis cranii sowie die umgebenden Nervengebilde (speciell das Chiasma und die Nerv. optic.) ausgehöhlt resp. stark comprimirt hatte.

2) Kohts (Virchow's A. LXV.). Es waren keine Sehstörungen

vorhanden; der ophthalmoskopische Befund normal, nur zuletzt beiderseits leichte Neuritis optica. Die Pupillen gleich weit, reagiren gut auf Licht. Section: Das Chiasma nach vorn gedrängt und hinter demselben eine blasige Prominenz, gebildet durch das sehr stark dilatirte Infundibulum und die Corpora candicantia . . . .

3) Bei einem Falle aus meiner Beobachtung war bei Hydrocephalus internus das Tuber einer. und Infundibulum einfach zu einer stark prominirenden, kegelförmigen, durchsichtigen Blase verschmolzen. Die Sehschärfe des einen Auges war normal, des anderen beinahe normal. Das Gesichtsfeld zeigte periphere Defecte, die mikroskopisch durch eine peripher im Opticusstamm verlaufende Atrophie erklärt wurden.

4) Maclaren (Jahresb. v. Virchow u. Hirsch XIV. II. I. 68 u. 464). Patient 9 Tage lang blind, dann $S = {}^{20}/_{20}$, Gesichtsfeld frei. Ophthalmoskopischer Befund normal, Pupillen mässig erweitert. Corpora candicantia und Tuber cinereum durchscheinend.

Auch Purtscher (Centr. f. Augen. 1880. p. 352) konnte an 6 Fällen einseitiger peripherer Sehnervenatrophie mit ascendirender Atrophie nach beiden Tract. opticis keine Veränderung am Ganglion opticum nachweisen.

§ 26. Völlig unbekannt ist der Zweck der Fasern, die von der vor und über dem Chiasma sich befindenden Lamina terminal. einer. (Pars descend. substant. perfor. antic. med.) hinabsteigen, darauf oberflächlich zuerst auf der vorderen und später auch auf der unteren Fläche des Chiasma verlaufen und mit den vom Tuber cinereum kommenden die Commissura ansata bilden helfen (Rüte, Ophthalm. I. 115; Stilling l. c. 207). Nach Mandelstamm (l. c. p. 43) soll diese Comm. ansata aus Bindegewebe bestehen.

Wenn man nach dem Gudden'schen Experimente bei einem neugeborenen Thiere beide Bulbi exstirpirt und, nachdem das Thier erwachsen ist, die Hirnuntersuchung vornimmt, so findet man beide Nervi optici bis zum Chiasma im höchsten Grade atrophisch. Man sollte nun erwarten die Tractus optici hinter dem Chiasma ebens falls der Atrophie verfallen zu sehen, es ergiebt sich aber das überraschende Factum, dass nach der auf die erwähnte Weise bewerkstelligten Ausscheidung der Retinalfasern eine quere Commissur im Tractus von einer zur anderen Seite hinüberläuft. — Es genügt dies vollkommen, um den Schluss zu rechtfertigen (Huguenin l. c. 141), dass dem Tractus opticus Fasern beigemengt sind, welche mit dem Sehen nichts zu thun haben (vergl. S. 75 u. 69). Diese letzterwähnten Fasern bilden die Meynert'sche Commissur und die Commissura infer. Gudden's (A. f. O. XX. 2. 259) und verlaufen am hinteren Winkel des Chiasma und der inneren oberen Fläche der Tract. optic., wahrscheinlich eine quere Commissur der Thalami optic. und Corp. genic. intern. bildend. Die Meynert'sche Commissur lässt sich auch beim Menschen (Gudden, Centr. f. med. W. 1880. 344) bis nach auswärts zur Grenzscheide zwischen dem medialen und centralen Theile

des Hirnschenkelfusses verfolgen, indem sie die innersten Bündel des Tractus opticus bildet und von dem Chiasma (Arch. f. Ophth. XXV. 1. 8) durch einen mehr weniger schmalen Streifen grauer Substanz getrennt wird (vergl. auch Kellermann l. c. p. 15 u. 38 und Michel, Arch. f. O. XIX. 2. 67). Auch Purtscher (Cent. f. A. 1880. 352) hat an zwei Fällen beiderseitiger, lange bestandener Sehnervenatrophie — peripher eingeleitet — eine colossale Verschmächtigung beider Tractus gesehen, wobei aber die Commissura infer. erhalten geblieben war (auch A. f. O. XVI. II. 191).

Stilling (l. c. 206) hat gefunden, dass die tieferen Schichten des Tractus Fasern durch die Faserzüge des Hirnschenkels senden. In manchen Fällen sollen sogar diese Faserzüge zum Hirnschenkel einen ganz getrennten Ast bilden, dessen Faserzüge hier abgehen, sich theilen wie eine Spinne mit vielen Füssen und in der grauen Substanz Kerns endigen, welcher neben dem rothen Haubenkern (Huguenin, l. c. 129) gelegen ist. Auch Erdel (Neue med.-chir. Zeitg. 1843. No. 8.) erwähnt schon diese Haubenwurzel des Opticus*).

Die Bedeutungslosigkeit dieser Wurzel betreffs des Sehacts wird auch noch indirect durch Nothnagel (Top. Diagn. der Gehirnk. 201) hervorgehoben, wo er sagt, dass eine etwaige Affection des Opticus bei Pedunculuserkrankungen nur als Complication angesehen werden könne, denn eine solche sei nie bei Ausfallsherden erwähnt und bei Tumoren nur dann, wenn auch die Vierhügel in Mitleidenschaft gesetzt worden wären, oder es hätte dann sonst Neuritis bestanden (vgl. auch die Fälle bei den Erkrankungen des Tract. opt. und der Grosshirnstiele.

Vielleicht erklärt sich durch diese Commis. post. jene von Seiler (Gräfe-Sämisch II. 121) beschriebene augenlose Missgeburt, bei welcher Theile von den Tractus bis zum Chiasma erhalten waren, aber alles Uebrige von den Sehnerven fehlte, gleich jenem Verhalten, wie es Forel (Nagel's Jahresb. 1877. p. 43) beim Maulwurf constatirt hat.

Somit setzt sich jeder Tractus aus 3 Theilen zusammen, von denen zwei, jene beiden Commissuren, mit dem Sehacte nichts zu thun haben.

§ 27. Fälle von Functionshemmung eines Tract. opt. mit Sectionsbefund.

1) Mohr (siehe p. 54, Fall 1.).

2) Hjort (siehe p. 55, Fall 2.).

3) Dreschfeld (Cent. f. A. 1880. p. 35). Hemianops. sinist. absoluta et totalis.

Sieben Tage vor der Aufnahme ins Spital apoplectischer Anfall, nachdem vorher schon Schmerzen im linken Bein und Kopfweh aufgetreten waren. Bei der Aufnahme fand sich links Hemiplegie mit Paralyse des linken oberen Facialiszweiges; die Sensibilität war links normal. Augenhintergrund beiderseits normal; keine Sprachstörung,

*) Brissaud, Communication de pièces à la Société anatomique de Paris, seances de novembre 1879, erwähnt eines Falles, bei welchem man Fasern des Tractus in die Oberfläche des Grosshirnstiels hinein verfolgen konnte.

Intelligenz gut; Lähmung der Blase und des Mastdarms. Lungenphthise. 3 Wochen nach der Aufnahme ein Anfall von heftigen Convulsionen, wonach ausgesprochene Symptome von Bulbusparalyse auftraten, die aber sich bedeutend wieder besserten; die linke Hemiplegie und linke Hemianopsie blieben jedoch unverändert. Bei der Section zeigte sich ein compacter, im Innern wenig consistenter Tumor, der den rechten Thalamus opticus beinahe ganz verdrängt hatte, und sich nach aussen, quer über den hinteren Theil der Capsula interna hinweg bis zum Nucleus lentiformis erstreckte. Derselbe reicht bis dicht an die Unterfläche der rechten Hemisphäre, wo er den Tractus opticus dexter grade an der Stelle, wo derselbe dicht an den Thalamus herantritt, ganz platt gedrückt hatte. Sonst fanden sich weder im Gehirn noch in der Medulla irgend welche pathologischen Befunde. Mikroskopisch zeigte der comprimirte Tract. opt. Vermehrung des Bindegewebes zwischen den Nervenfasern, letztere aber intact.

4 und 5) Türck (l. c. XI. I. 250) beobachtete bei zwei Fällen von tuberculöser Meningitis Ablagerung tuberculöser Massen an der Concavität der Sehstreifen in ihrem Verlauf an der unteren Fläche der Grosshirnschenkel; sie hatten einen Durchmesser von 4—5‴ und eine Dicke von 2—3‴ und reichten über die Mitte des Sehstreifens gegen seinen convexen Rand hin. In einem dieser Fälle, wo der Kranke vor dem Ausbruch der Meningitis beobachtet wurde, war nur vorübergehend Nebel- und Farbensehen zugegen.

Es ist sehr zu beklagen, dass von diesen hochinteressanen Fällen keine Gesichtsfeldaufnahmen vorhanden sind, die Sehschärfe nicht bestimmt wurde, und der mikroskopische Nachweis vermisst wird, in wieweit der Tractus geschädigt wurde. Die relative Unbedeutenheit der Sehstörungen lässt sich in diesem Falle dadurch erklären, dass die Hauptmenge der tuberculösen Masse an der dem Sehacte nicht dienlichen hinteren Commissur gesessen haben muss, während der andere, über einen Theil der Unterfläche des Tractus ziehende Streif, laterale identische Gesichtsfelddefecte hervorgerufen haben kann, die jedoch in Folge ihrer Kleinheit dem Patienten nicht auffällig wurden.

6) Hirschberg (Virch. A. LXV. 116). Hemianopsia lateralis dextra. Vier Jahre linksseitiger Stirnkopfschmerz. Normale psych. Functionen, Sprache langsam, später Aphasie. Trennungslinie der Gesichtsfelder vertical, wenige Grade vom Fixationspunkt entfernt. Ausfall jeder Lichtempfindung in jeder rechten Gesichtsfeldhälfte.

Eine intermediäre Zone herabgesetzter Empfindung (vgl. S. 8) nicht vorhanden. Centrale Sehschärfe normal. Rechts alter Hornhautfleck. Ophthalm. Befund beiderseits normal, später rechtsseitige Hemiplegie und Aphasie. Section: Apfelgrosses Gliosarcom im linken Stirnlappen. Der linke Tractus merklich dünner als der rechte, der linke Tractus unmittelbar am Chiasma gemessen 4—4,5 Mm., der rechte aber 5—5¼ Mm. Die mikroskopische Untersuchung des Chiasma lieferte kein Resultat.

7) Gowers (Cent. f. med. W. 1878. 562). Hemianopsia lateralis sinistra.

Ein 40jähriger Mann hatte mehrere Monate an rechtsseitigen Kopfschmerzen gelitten. Er hatte zwei epileptische Anfälle, aber keine Lähmung. Diese Symptome dauerten 3 Monate, dann stellte sich allmählich linksseitige Lähmung ein, die zur vollständigen Hemiplegie führte. In jedem Gesichtsfeld Defect der linken Hälfte bis zum Fixationspunkt.

Section: Eine kleine Geschwulst im inneren und unteren Theil des rechten Temporo-Sphenoidallappens, wo dieser über dem Crus cerebri liegt. Die Geschwulst hatte das Crus angegriffen und war durch den Tractus opticus gegangen, um das Crus zu erreichen. Der Rest des Tractus, welcher vor der Geschwulst lag, war grau und bis auf das Chiasma atrophirt. Der linke Tractus war normal, die beiden Sehnerven hatten normales Aussehen. Das Chiasma war von der Geschwulst nicht betroffen. Aus den anatomischen Verhältnissen liess sich schliessen, dass der Process den Tractus eher als das Crus ergriffen hatte, wie denn auch die Hemianopsie der Hemiplegie vorangegangen war.

8) Steffan (Klin. M. f. A. 1865. p. 167). Am 30. October 1863 Bajonettstich durchs rechte Os zygomaticum. Bald nach Aufnahme des Pat. ins Hospital traten Symptome eines Cerebralleidens bei ihm auf. Derselbe verfiel in einen comatösen Zustand; Convulsionen waren nicht vorhanden gewesen. Wegen des unzurechnungsfähigen Zustandes des Patienten war weder ein genauer Augenspiegelbefund, noch eine Gesichtsfeldprüfung des linken, angeblich ganz gesunden Auges möglich gewesen.

Section: Gehirnhäute an der Basis eitrig infiltrirt und um das Chiasma mit extravasirtem Blut durchsetzt. Der linke Tractus opticus, kurz bevor er das Chiasma erreicht, zeigte einen seine ganze Dicke einnehmenden Substanzverlust, der sich nach Abspülen aller zertrümmerten Gewebstheile als eine diesen ganzen Tractus durchsetzende Höhlung präsentirte. — Offenbar handelte es sich hier um eine Leitungsunterbrechung des rechten Tractus und eine anfängliche Functionsstörung der rechten Hälfte des Chiasma, wodurch sich die Amblyopie des rechten Auges erklärt. Da ein Knochensplitter am hinteren Ende des Orbitaldachs in den linken Tractus eingedrungen war, bestand auch jedenfalls rechtsseitige laterale Hemianopsie auf dem linken Auge, ist aber der etwas cursorischen Beobachtung entgangen.

9) James Russel berichtet (Schmidt's Jahrb. 127. p. 164) über einen Fall, wo ein Tumor beide Tractus optici vernichtet und dadurch Amaurose auf beiden Augen hervorgerufen hatte, leider ohne Angabe der Entwickelung der Gesichtsfelddefecte*).

*) 10) Petrina (Vierteljahrssch. f. pract. Heilk. 1877. Bd. 133. und 134.). 34jähriges Weib. Stirnkopfschmerz, Schwindel, Schwäche der rechten Extremitäten, Convulsionen, zuerst rechts, dann allgemein, Schmerzen in den Extremitäten,

Betrachten wir nun die vorerwähnten Fälle von Hemianopsie bezüglich der Hervorhebung differentiell diagnostischer Momente einer Erkrankung des Tractus opticus im Gegensatz zu den intracerebralen Erkrankungen der optischen Faserleitung, so ist zunächst zu beachten: dass wir

im Falle 2 „vollständigen Ausfall der Lichtempfindung der rechten Retinalhälften beider Augen,"

im Falle 3 „Hemianopsia lateralis sinistra absoluta et totalis."

im Falle 6 „Ausfall jeder Lichtempfindung in jeder rechten Gesichtsfeldhälfte"

erwähnt finden. Mithin dürften wir vielleicht bei einer lateralen Hemianopsie, hervorgerufen durch Zerstörung eines Tractus opticus, als differentiell diagnostisch wichtiges Merkmal: einen absoluten Ausfall jeder Lichtempfindung in den ausgefallenen Gesichtsfeldhälften erwarten. Gleichwie bei den Fällen von totaler Opticusatrophie nach Ablauf des Processes jede Lichtempfindung, selbst die von dunkel oder grau für den Kranken verloren gegangen ist und der Patient mit seinem amaurotischen Auge ebensowenig von Lichteindrücken empfindet, als wir eine Empfindung von dem haben, was ausserhalb der Grenzen unseres normalen Gesichtsfeldes vor sich geht, sollte man wohl glauben, der Patient könne bei vollständiger Zerstörung seines einen Tractus opticus die ausgefallene Gesichtsfeldhälfte weder als graue, noch als dunkele Fläche empfinden. In dieser Weise möchte ich die Angabe von Förster (Gräfe-Sämisch VII. 123); „daher gestatte ich mir die Bemerkung, dass der defecte Theil des Gesichtsfeldes bei Hemianopsie nicht dunkel (schwarz) gesehen wird, sondern dass er nur einfach fehlt, etwa wie am blinden Fleck, oder jenseits der Grenzen des Gesichtsfeldes die Empfindung fehlt", nur speciell für die Erkrankung des Tractus opticus vor den primären Centren als pathognostisch betrachten, denn wir werden im Folgenden sehen, dass bei einem grossen Theil von Hemianopsien, die auf eine Erkrankung jenseits der primären Opticuscentren zu beziehen ist, das ausgefallene Gesichtsfeld als schwarze, graue oder dunkele Fläche noch empfunden wurde.

Da die Leitung der Lichtreize zum Centrum für die reflectorische Pupillenbewegung in den Vierhügeln ebenfalls den Tractus opticus passiren müssen, so wird bei der lateralen Hemianopsie extracerebral. Herkunft, auf gleiche Weise wie S. 89 beschrieben, die Beleuchtung der ausser Function gesetzten Retinalhälfte eines jeden Auges auf die Weite der Pupille von keinem Einfluss sein.

Schweigger (Handb. der Augenheilk. III. Aufl. 1875. p. 548) will Fälle beobachtet haben, wo bei hemiopischen Defecten der linken

---

linksseitige Ptosis, Sehschwäche, psych. Depression, Schlafsucht. Section: Grosses Psammom der Dura mater an der Basis vom linken Theil der Sella turcica ausgehend. Der Tumor lag im Gyrus fornicatus. Compression des linken Tractus opticus, des linken Pedunculus cerebri und des linken N. oculomot.

Gesichtsfeldhälften gleichzeitig Erweiterung der linken Pupille, aber mit erhaltener Lichtreaction vorhanden war, und will dies Moment zur Differentialdiagnose gegen Hemianopsie aus intracerebralen Ursachen benutzen. Weitere Beobachtungen müssen darüber Auskunft geben.

Ferner muss erwogen werden, dass bei dem dicht gedrängten Verlauf der optischen Faserleitung in einem so schmalen Strange, wie dem Tract. opt., pathologische Gebilde wohl in der grossen Mehrzahl aller Fälle auch die ganze Leitung der Quere nach vernichten und somit totale laterale Hemianopsie bedingen werden, im Gegensatz zu Heerden, innerhalb des Gehirnmantels, wo die Sehstrahlungen schon einen breiteren Raum einnehmen, und es sich leichter ereignen kann, dass die Zerreissung nur eines Theils der Faserleitung auch in einer incompleten Hemianopsie durch sogenannte identische Gesichtsfelddefecte sich zu erkennen giebt.

Die Grösse der durch den apoplectischen Insult gesetzten Alteration der Sehsphäre können wir direct durch die allmähliche Verkleinerung des gleich nach der Apoplexie ausgiebiger gewesenen hemianopischen Gesichtsfelddefectes bemessen. Bei dem schmalen Bande aber, wie es der Tractus opt. darstellt, wird, wenn auch immerhin nur ein Theil der Tractusfaserung durch einen Bluterguss zerstört worden war, auch die die Grösse des apoplectischen Insultes veranschaulichende Gesichtsfeldzone doch nur ganz schmal sein können, da einestheils die veränderten Druckverhältnisse extracerebral sich leichter ausgleichen werden, als bei Hämorrhagien in das Innere des Hirnmantels, und anderntheils die Circulations- und Ernährungsverhältnisse beim Tractus opticus für das Zustandekommen eines Insults im Sinne jener Hämorrhagien in die Sehstrahlungen der Hemisphäre nicht günstig sind. Denn die Sehstreifen und das Chiasma sind von einer Scheide der weichen Hirnhaut umschlossen und hängen mit dieser durch Gefässzweigchen zusammen, welche aus der Pia mater in die Zwischenräume der Nervenfaserbündel eintreten. Insofern dadurch die Tract. opt. ihr eigenes, mit der Pia mater nur zusammenhängendes Gefässgebiet haben, erklärt es sich auch, wesshalb nach Nothnagel l. c. 201 bei Ausfallsheerden des Pedunculus (s. S. 93) nie zugleich eine damit in Zusammenhang stehende Miterkrankung des betreffenden Tractus gefunden wird. Während der Pedunculus cerebri Blutungen und Erweichungen (Nothnagel, l. c. 189) sehr oft mit dem Thalam. opt. und dem hinteren Theil des Corp. striat. gemeinsam hat, in Folge ihrer gemeinschaftlichen Ernährung durch die Art. cerebr. post. (die Art. opt. ext. post. nach Duret) dürften isolirte Blutungen des Tract. opt. wohl höchst selten sein, und es werden sich die Functionshemmungen des Tractus wie in den angeführten Fällen, am häufigsten auf einen Druckschwund durch Tumoren, oder auf meningitische Processe zurückführen lassen.

Weiggert erwähnt (Virch. Arch. Bd. 65. 221) jedoch eines Falls, wo bei einem Tumor der Hypophysis, welcher das Chiasma platt gedrückt hatte, im hinteren Theile des Tractus opticus dexter einzelne

Ta

No.	Form des Gesichtsfeldes.	Ophthalm. Befund.	Sehschärfe.	Verhalten der Pupille.	Kopfschmerz, Schwindel.
1.	Erst laterale rechtsseitige Hemianopsie; später R. temporale Hemianops., L. Amaurose.	R. ? L. Atrophia opt.	R. $^{20}/_{20}$. L. Amblyopie, Amaurose.	L. weit u. träge.	Kopfschm. Schwindel.
2.	Anfangs linksseitige laterale Hemianopsie, später links temporale Hemianopsie, R. Amaurose.	L. leichte Neuritis. R. Atrophia opt.	L. $^{1}/_{5}$. R. Amblyop.	R. träge.	Kopfschm. besond. rechts.
3.	Hemianopsia lateralis sin. absoluta et totalis.	Normal.	—	—	Kopfschm.
4. u. 5.	?	?	Vorübergeh. Nebel- und Farbensehen.	?	?
6.	Hemianopsia lateralis dext. absoluta. Trennungslinie wenige Grade vom F.	Normal.	L. normal. R. alter Hornhautfleck.	—	Kopfschm.
8. *)	Hemianopsia lateralis sin. Defect bis F. reichend.	—	—	—	R. Kopfschmerz.

kleine Hämorrhagien gefunden wurden. Auf die Sehstörungen wurde während des Lebens nicht geachtet.

Der andere Fall, wo bei der Section ein Blutgerinnsel auf dem Tract. opt. lag (Hosch p. 9, 2) zeigt uns, dass es sich hier um eine reichliche, erst später und lange nach der Entstehung der Hemianopsie aufgetretene Blutung in den III. Ventrikel handelte, die wahrscheinlich nach der Basis durchgebrochen war.

Ophthalmoskopisch wird sich selbstverständlich eine basale Hemianopsie leichter mit dem Bilde der Atrophie bemerklich machen, als eine laterale Hemianopsie, bedingt durch einen intracerebralen Krankheitsheerd; das Auftreten von Neuritis kann aus bekannten Gründen hier nicht von Belang sein. Macht sich aber eine descendirende Atrophie ophthalmoskopisch geltend, so manifestirt sich diese nach den auf S. 4, 5 und 84 aufgeführten Fällen durch ein atrophisches Aussehen der Papille des Auges entsprechend der Seite der lateralen Hemianopsie.

*) Die Fälle No. 9. und 10. auf S. 95 sind dieser Tab. noch anzufügen.

belle IX.

Lähmungserscheinungen				Reiz-erscheinungen.	Erkrankungsform.	
Oculomot.	Trochl.	Facial.	Extremitäten.			
Muskeläste u. Pupillenast d. l. Oculomotorius.	Linker.	—	Schwäche beider Unterextremitäten.	Schüttelkrämpfe d. recht. Körperhälfte.	Tumor am linken Seitenwinkel des Chiasma.	—
Complete des r. Oculomot.	—	Recht.	—	—	Tuberkel, welcher den rechten Tract. opt. platt gedrückt hatte.	—
—	—	Linker oberer Zweig.	L. Hemiplegie.	—	Tumor, welcher den Tract. opt. dext., wo derselbe dicht an d. Thalam. herantritt, platt gedrückt hatte.	—
Lähmung der Blase und des Mastdarms, spät. Sympt. v. Bulbärparalyse. Störung d. Sprache, d. h. der Articulation, des Schlingens, doppelseitige Facialislähmung peripherer Natur.						
?	?	?	?	?	Tuberculöse Meningitis an d. Concavit. der Sehstreifen.	—
—	—	—	Später Hemiplegia dext.	—	Tumor im hinteren Stirnlappen, d. auf den linken Tractus opt. drückte.	Aphas.
—	—	—	Spät. allmähl. entstehende linksseitige Hemiplegie.	Epilept. Anfälle.	Tumor im l. Temporo-Sphenoidallappen durch d. Tract. opt. dext. in das Crus cerebri gewachsen.	—

Indem sich der Tractus opticus nach Art einer Spirale von oben, hinten und aussen nach unten, innen und vorn über den Pedunculus hinzieht, mithin die ganze hintere Hälfte des Tractus einen Theil der äusseren und unteren Fläche des Grosshirnstiels umgreift, verlässt er gerade an der Stelle das Crus, bis zu welcher der untere innere Theil des Temporo-Sphenoidallappens beide von unten bedeckt hielt und der Nerv. oculomot. in der auf S. 88 beschriebenen Weise sich mit dem Sehstreifen kreuzt; wir können daher einen vorderen basalen und einen hinteren, von Gehirnpartien umlagerten Theil des Tractus unterscheiden. Inwiefern nun dieser freie, basale Theil des Tractus bei Erkrankungen am hinteren und seitlichen Chiasmawinkel in Betracht kommt, ist an den betreffen Stellen ausführlich erwähnt. Dass hier an diesem Theile eine circumscripte Meningitis oder eine stabile Protuberanz der Schädelbasis den Tractus quer durchtrennen könnte, ohne andere begleitende Symptome neben der lateralen Hemianopsie der anderen Seite, als etwa Kopfschmerzen, hervorzurufen, liegt auf der Hand. Eine Lähmung des Oculomotorius, welcher

sich eine laterale Hemianopsie der anderen Seite verbände, liesse sich ebenfalls für diese Stelle localisiren (vgl. Fall 10 p. 95). Ueberhaupt dürften die Symptome von Hirnnervenlähmung der einen und lateraler Hemianopsie der anderen Seite auf Processe an der Gehirnbasis zu beziehen sein. Sehr häufig scheint diese Combination jedoch nicht

Fig. VI.

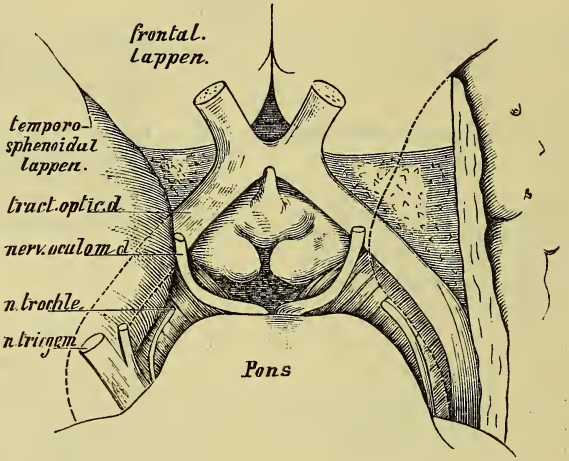

vorzukommen, denn abgesehen von den auf S. 54, 55 und 95 beschriebenen Fällen No. 1., 2. und 10. mit Sectionsbefund, weist die Tab. I. mit 153 Fällen von lateraler Hemian. nur die folgenden Befunde auf:

a) Fall 34., S. 13, Tabelle I.: Rechtsseitige Facialisparese, linksseitige Hemianopsie, wüthender Kopfschmerz, meningitische Erscheinungen.

b) Fall 48., S. 15, Tabelle I.: Rechtsseitige geringe Facialisparese, linksseitige Hemianopsie, bei einem Patienten, der überfallen wurde, bewusstlos war und aus 6 Kopfwunden blutete.

c) Fall 38., p. 26, Tabelle I.: Plötzliche Schmerzen über dem linken Auge, rechtsseitige Hemianopsie.

d) Fall 44., S. 27, Tabelle I.: Linksseitige Abducensparese, rechtsseitige laterale Hemianopsie. Kopfschmerz, Schwindel, Erbrechen.

e) Fall 62., S. 17, Tabelle Ia: Laterale linksseitige Hemianops. Parese des rechten Facialis, des rechten Glossopharyngeus und des rechten Hypoglossus. Polyurie.

und in Bezug auf den Grosshirnstiel der gegenüberliegenden Seite:

f) Fall 50., S. 27, Tabelle I.: Lues, die motorische Kraft in

den linken Extremitäten vermindert, rechts laterale Hemianopsie.

Von besonderem Interesse für die Erkrankung des hinteren umhüllten Tractustheils ist die Reihenfolge des Eintritts der Symptome im Falle Gowers, No. 7. S. 95. Ein Tumor im medianen unteren Theile des Temporo-Sphenoidallappens verursachte zuerst mehrere Monate Kopfschmerz, erreichte nach oben wachsend den rechten Tractus, erzeugte durch dessen Vernichtung linksseitige laterale Hemianopsie und beschädigte zuletzt den rechten Grosshirnstiel, wodurch allmählich Hemiplegie der linken Körperhälfte hervorgerufen wurde.

Da laterale Hemianopsie mit Anästhesie, Hemiplegie und Symptomen des Facialis und Hypoglossus derselben Seite in gleicher Weise bei Erkrankungen eines Grosshirnstiels sammt Tractus, wie bei einer Hemisphärenerkrankung vorkommen kann, werden wir, um Wiederholungen zu vermeiden, die differentiell-diagnostisch hervorzuhebenden Momente dieser Symptomengruppe bei der Betrachtung der Hemianopsie aus intracerebraler Ursache noch näher besprechen.

§ 28. Der Tractus opticus endigt nach hinten hin mit zwei Wurzeln, welche von aussen deutlich sichtbar sind. Da diese Trennung ein constantes Verhältniss darstellt, und beide Wurzeln aus verschiedenartigen Gebilden ihren Ursprung nehmen, darf man vermuthen, es möchten die Fasern dieser Wurzeln zwar die gleichen Retinalreize, aber zu functionell verschieden arbeitenden Centren fortleiten. Genaue klinische Beobachtungen liegen bis jetzt über diese Verhältnisse noch nicht vor. Die äussere Wurzel des Tractus opticus zieht sich nach dem Corpus geniculatum externum hin, das eine separate, graue Masse darstellt, welche an der unteren Fläche des hinteren Höckers des Thalamus opticus (Pulvinar genannt) gelegen ist. Der grösste Theil dieser Wurzel zieht unter dem Corp. gen. ext. weg und gewinnt das Pulvinar thalam. opt., wo sie sich sowohl in die Tiefe desselben, als in die dasselbe deckende weisse Randschicht (das Stratum zonale thalami) auflöst. Huguenin, (Allgemeine Pathol. d. Krankh. d. Nervensystems p. 65).

Ueber die Function des Corp. gen. ext. ist so gut wie gar nichts bekannt; es ist zu schade, dass der Fall Türck p. 103 1. und 2. nicht mit der Präcision untersucht ist, welche die Hülfsmittel der neueren Ophthalmologie erheischen.

Wenn man das Pulvinar auf Längsschnitten untersucht, so sieht man (Huguenin, l. c. 134) die Thalamuswurzel des Tract. opt. in drei Hauptrichtungen auseinandergehen.

a) Es streift ein kleiner Theil desselben über und neben dem Corp. genic. ext. nach oben, zerfährt pinselförmig und mischt sich dem Stratum zonale des Thalamus bei; eine Verbindung, welche an frischen Präparaten oft schon makroskopisch in die Augen fällt.

b) Ein anderer Theil geht unter das Corp. genic. ext. hinein und gewinnt das Innere des Pulvinar, er bildet die viel mächtigere

Wurzel, verläuft mit den Stabkranzfasern des Thalamus, wird gekreuzt von Bündeln der Haube und geht wahrscheinlich nach beiden Seiten Verbindungen ein.

c) Ein dritter Theil der Thalamuswurzel geht in das Corp. gen. ext. hinein.

In Folge einer späteren genauen Untersuchung dieser Verhältnisse hat Huguenin (Nagel's Jahresb. 1874. p. 67) gefunden, dass

d) Ein oberflächlicher Faserzug, welcher direct aus dem Tract. opt. stammt, über das Corp. genic. ext. wegzieht, in den vorderen Vierhügel gelangt und daselbst endigt.

Stilling stimmt im allgemeinen mit diesem Befund überein und äussert sich (Sitzungsb. d. Ophthalm. Versamml. zu Heidelb. Klin. Mon. f. A. 1879. p. 204) über diese Verhältnisse folgendermaassen: „Die beiden Corp. genic., die man bisher als Ursprungsstellen angesehen hat, sind nur Ganglien des Sehnerven; die Sehnervenfasern gehen nach allen Richtungen darüber hinweg und zunächst zum grossen Theil auf die Oberfläche des Sehhügels (vgl. sub a. p. 101). Auf der Oberfläche des Thalamus befindet sich eine Faserplatte, bestehend aus Opticusfasern, die über das Corp. genic. ext. hinüberstrahlen (sub b.). Reil sagt auch schon, dass der Sehnerv von dieser Faserplatte entspringe und dass die Corp. genic. nichts als Ganglien desselben seien. Wie sich diese Fasern weiter verhalten, weiss Stilling noch nicht, indess schien es ihm, als ob einige graue Kerne die Endstation dieser Fasern abgaben.

Ein anderer Theil geht um das Corp. genic. herum und endigt in dem Thalamus (vgl. sub b.).

Die Markstreifen des Corp. genic. ext. sind in der That nichts als Nervenfaserplatten, direct vom Nervenstamm ausgehend (vgl. sub c.) zwischen denen die Ganglienzellen liegen.

Das Corp. genic. ext. besteht aus wechselnden Lagen grauer und weisser Substanz; diese Abwechselung grauer und weisser Strata (Huguenin, l. c. 139 und 257) hat ohne Zweifel darin seinen Grund, dass Stabkranzbündel (von den Gratiolet'schen Sehstrahlungen) von hinten und aussen in den grauen Klumpen des Corp. genic. ext. einstrahlen. Meynert stellt die Ansicht auf, dass diese Formation sich erklären lasse durch die Annahme eines grauen Blattes, welches von zwei Lagen weisser Substanz eingeschlossen sei, die eine Lage würde die Opticus-, die andere die Stabkranzfasern des äusseren Kniehöckers führen (l. c. p. 257).

Den Nachweis nun dieses vom Corp. genic. ext. ausgehenden und an die Gratiolet'schen Sehstrahlungen sich anlehnenden Faserbüschels verdanken wir Meynert. Eine analoge Faserstrahlung vom Corp. genic. int. zum Occipitallappen beschrieb Gratiolet. Diese Stabkranzblätter sind von relativ geringer Wichtigkeit und ziehen nach unten und etwas nach aussen von den früher erwähnten aus dem Pulvinar stammenden Sehstrahlungen in der gleichen Verlaufsrichtung gegen die Gegend des Sulcus hippocampi. Bedeutungsvoll für

dieselben ist das Factum, dass sie, wie die Sehstrahlungen des Pulvinar, aus grauen Massen sich entwickeln, welche als Stätten zu betrachten sind, in denen Opticusfasern zur Endigung kommen. Sie streben ferner alle nach einem Punkte hin, nämlich nach der Rinde in der Gegend des Sulcus hippocampi, so dass die Annahme in der That gerechtfertigt erscheint, dass sich daselbst ein Centrum befinde, welches mit dem Gesichtssinn in Beziehung stehe (Huguenin, l. c. 117).

Fasern aber, welche das Corp. genic. ext. mit dem Thalamus in Verbindung setzen würden, kennen wir nicht (Huguenin, l. c. p. 135).

Stilling (l. c. 205) sagt dagegen, ein dritter Theil der Tractuswurzel durchbohrt direct das Corp. genic. ext. und führt ebenfalls in den Thalam. opt.

§ 29. **Fälle von Erkrankung des Corp. genic. ext. mit Sectionsbefund.**

1 und 2) Türck (Zeitschr. d. G. d. Wien. A. XI. 1. 521) erzählt 2 Fälle, bei denen die Ursprungsstellen des Tractus betroffen waren, und zwar nahmen einmal zwei zu den beiden Seiten des einen Corp. genic. ext. gelagerte, derbe, graulich gallertige, durchscheinende Schwielen mit gänzlich fehlenden Nervenröhren ungefähr die Hälfte dieses Ganglions ein, das andere mal war der eine Sehstreifen, bevor er zum Corp. genic. ext. tritt, beinahe in seiner ganzen Breite von einer 1‴ tiefen Schwiele von gleicher Beschaffenheit besetzt. In diesen beiden Fällen boten merkwürdiger Weise die Kranken in der letzteren Zeit ihres Lebens keine namhafte (!) Störung des Sehvermögens dar. Im letzten Falle hatte sich seit einigen Jahren zeitweise Gesichtsschwäche eingestellt.

Aus diesen ungenauen Angaben lässt sich leider kein Schluss ziehen; wenn auch keine namhaften Sehstörungen dagewesen waren, konnte doch incomplete laterale Hemianopsie, sei es als inselförmiger Defect, oder als Ausfall eines Quadranten vorhanden gewesen sein, die bekanntlich oft so geringe Störungen machen, dass sie von weniger intelligenten Patienten entweder gar nicht bemerkt, oder in falscher Weise gedeutet werden.

3) In dem Falle von Prevost mit Hemianästhesie und linksseitiger lateraler Hemianopsie (ref. Westphal, Charité-Ann. VI) bestand eine Erweichung des rechten Occipitallappens in seinem hinteren und inneren Theil vom Ventrikel bis zur Oberfläche; an der inneren Fläche des Occipitallappens eine filzartige Erweichung, welche zwei Windungen einnimmt; daneben fand sich aber noch eine Erweichung der hinteren und unteren Partie des rechten Thalamus, eines beschränkten Theils der inneren Kapsel und des rechten Corp. genic. ext.

4) Gudden (A. f. O. XXV. 1. 44) erwähnt eines Falls (leider ohne klinische Beobachtung), wo in Folge einer Apoplexie vor 13

Jahren der äussere Kniehöcker ein Theil des Tractus und ein Theil des Sehhügels linkerseits getroffen waren.

5) Mackenzie (Pract. treat. on the dis. of the eye. 1830. 761) erwähnt, dass Wollaston zweimal von vorübergehender Hemianopsie (Amaur. part. fugax) befallen worden war, das erste Mal nach einer 2—3stündigen Bewegung und 20 Jahr später noch einmal ohne nachweisbare Veranlassung. Das erste Mal bestand linksseitige laterale Hemianopsie und stellte sich dabei die ausgefallene Gesichtsfeldhälfte als eine schattige, dunkele Fläche ohne deutliche Umrisse dar. Das Uebel war in einer Viertelstunde vorüber. Der zweite Anfall verlief als eine rechtsseitige laterale Hemianopsie von ebenfalls 20 Minuten Dauer. Etwa 5 Jahre nachher starb W. Man fand bei der Section: Umwandlung des rechten Thalam. opt. in eine fast hühnereigrosse Geschwulst und den rechten Tract. opt. in der Nähe des Thalamus von geringerer Consistenz und bräunlicher Farbe.

Die Bedeutung dieser unreinen Fälle für die Function des Corp. genic. ext. muss dahin gestellt bleiben.

Ausserdem war in dem Falle von Rosenbach, p. 72, Fall 10., das Corp. genic. ext. in Mitleidenschaft gezogen.

§ 30. Einen weiteren Beweis für die Bedeutung des Corp. gen. ext. als Durchgangsstation für die optische Faserleitung geben jene Fälle von ascendirender Opticusatrophie, bei welchen der Schwund der Nervenbestandtheile sich auf und durch das Corp. genic. ext. hin fortgepflanzt hat und zwar:

A. Fälle von Fortpflanzung der Sehnervenatrophie auf den Marküberzug (vgl. a. auf S. 101) des Corpus genicul. ext.

1) Türck (l. c. VIII. 2. 301) erwähnt 3 Fälle von Sehnervenatrophie, wo Chiasma und Sehstreifen, deren Aussehen für das unbewaffnete Auge völlig unverändert blieb, in allen 3 Fällen vom Chiasma an bis zu den Corp. genic. ext. sehr zahlreiche grosse Körnchenzellen aufwiesen, während sie in den Sehhügeln, Vierhügeln und Corp. genic. int. fehlten —; in einem anderen Falle von Sehnervenatrophie (p. 304) war der ganze Marküberzug des Corp. genic. ext. mit ebenso zahlreichen Körnchenzellen versehen, wie die Tract. opt. selbst, aber gerade nur der Marküberzug, während sich die graue Substanz des Ganglions völlig normal verhielt.

2) Berichtet Cruveilhier (Anatom. pathol. IV. 21) über einen Fall von einem amaurotischen Mädchen, wo sich graue Degeneration der Hinterstränge und zugleich beider Sehnerven vor und hinter dem Chiasma fand und zugleich Verfärbung der äusseren Partie der Corp. genic. ext. constatirt werden konnte.

3) Erzählt Longet (Anat. et Physiol. du syst. nerv. 1842. II. 72), dass Lelut und Cruveilhier zahlreiche Fälle gesehen hätten, wo die Degeneration der Tractus optic. sich bis zum und auf das Corp. genic. ext. fortgepflanzt hatte.

4) Einen interessanten Fall von Fortpflanzung der Atrophie des Sehnerven durchs Chiasma und Tract. opt. erzählt Samelsohn (Berl. kl. W. 1880. p. 692). Einem noch im Wachsthum begriffenen 18jährigen Menschen wurde 3 Jahr vor dem Tode der rechte Bulbus enucleirt. Es zeigte sich bei der Section eine Atrophie des rechten Sehnerven, eine Verschmälerung des linken Tract. opt. und eine deutliche Verkleinerung und Abplattung des linken Corp. genic. extern. Daraus schliesst S., dass sowohl das gekreuzte Bündel das erheblich stärkere ist, als auch, dass der Haupttheil der gekreuzten Fasern durch das Corp. genic. ext. gehe. Die mikroskopische Untersuchung dieses Falles steht noch bevor.

5) Prévost (Arch. de phys. norm. et path. p. 764) fand in einem Falle von grauer Degeneration der Hinter- und Seitenstränge. Atrophie der Hirnwindungen, Atrophie der Optici und Corp. genic. Im Leben war Amaurose mit Enge der Pupillen vorhanden.

B. Fall von Fortpflanzung der Sehnervenatrophie durch die Substanz des Corp. genic. ext. bis auf das Stratum zonale Thalami optici (vgl. p. 101a.).

1) Leber (Gräfe-Säm. V. 849) konnte das Auftreten zahlreicher Amyloidkörperchen, die meist bei ascendirender Atrophie nach Phthisis bulbi gefunden werden, in einem Falle centralwärts bis in die Corp. genic. ext. und auf die Oberfläche der Sehhügel, also in das Stratum zonale Thalami verfolgen.

---

§ 31. Eine zweite freiliegende Wurzel des Tract. opt. geht zum Corp. genic. int.; sie erreicht nicht die Mächtigkeit der Thalamuswurzel. Die Fasern laufen alle hinein in die graue Masse des Corp. genic. int. Am anderen Pole des Ganglions aber gehen sie wieder hinaus und gewinnen nach kurzem Verlauf das vordere Vierhügelganglion. Letzteres ist also ganz im Einklang mit den Untersuchungen von Gratiolet (Huguenin, l. c. 117) die Centralstätte der Opticuswurzel, welche bei der Betrachtung des Gehirns von aussen im Corp. genic. int. zu verschwinden und daselbst ihre letzte Endigung zu finden scheint. Festzuhalten ist aber, dass offenbar im Corp. genic. int. eine Reduction der Faserzahl stattfindet. Die Verbindung des inneren Kniehöckers mit dem vorderen Vierhügel ist eine sehr wenig mächtige und leicht übersehbare. Ihr Weg führt sie hindurch in schiefer Richtung zwischen den zu den Vierhügeln ansteigenden Armen des Vierhügels (Huguenin, l. c. 135).

Das Corp. genic. int. selbst besteht aus einer Anhäufung ziemlich gleichartiger, spindelförmiger Ganglienzellen, und es liegt die Annahme

nahe, dass dieselben in die Verlaufsrichtung der Opticusfasern einfach eingeschaltet seien (Huguenin, l. c. 261).

Der innere Kniehöcker hat also nach dem Gesagten offenbar eine andere Stellung als der äussere. Er ist zwar auch verbunden mit der Rinde des Occipitalhirns durch Stabkranzfasern (ein Theil der Gratiolet'schen Sehstrahlungen), behält aber seine Opticusfasern nicht, sondern schickt sie dem vorderen Vierhügel zu.

Meynert giebt nun an, dass Fasern des Tract. opt. sich dem Arme des unteren Vierhügels anschlössen, um mit denselben in das zugehörige Ganglion zu gelangen, wodurch der hintere Vierhügel auch als optisches Ganglion zu betrachten wäre, welche Ansicht aber von Huguenin (l. c. 136 u. 258) in Zweifel gezogen wird.

Stilling spricht sich (l. c. 204) über diese Verhältnisse folgendermaassen aus: Bei einiger Aufmerksamkeit sieht man an jedem Gehirn, dass an der Spaltung des Tractus in den Ast zum Corpus genic. ext. und Corp. genic. int. ein dritter Ast abgeht, der im weiteren Verlaufe das Bracchium conjunctivum anticum in sich fasst, von dem man bisher in den Handbüchern liest, dass es den Thalam. opt. mit dem Corp. quadrigem. verbinde. Er ist aber in der That weiter nichts, als ein Theil dieses Astes. Mitunter ist das Bracch. conjunct. wenig differenzirt, dann ist dieser dritte Ast ein deutlich ausgebildeter cylindrischer Stamm, bald ist das Bracch. conjunct. ausserordentlich entwickelt und der übrige Theil des Astes besteht aus mehreren glatten Faserzügen, die sich in nicht zu verkennender Weise unter und neben dem Thalamus hinziehen. Dieser dritte Ast geht direct in die Vierhügel. An den Vierhügeln angekommen, theilen sich die Fasern abermals. Wie Stilling glaubt, geht ein Theil über das obere Corp. quadrig. hinüber und bildet eine Commissur mit den Fasern von der andern Seite, ein anderer Theil verbreite sich an der Oberfläche des vorderen Vierhügels und gehe wieder rückwärts, der grössere Theil soll direct in die Substanz derselben hineingehen und stünde dort ohne Zweifel mit den Ganglienzellen in Verbindung. Dies scheint ein Commentar zu sein zur Aeusserung Huguenin's (l. c. 258): „es wurde also angegeben, dass das vordere Vierhügelganglion seine Opticusfasern (Mensch und Affe) durch Vermittelung des Corp. gen. int. erhält, und dass die bei den Säugethieren so deutliche Faserbahn, welche über das Corp. genic. ext. und Pulvinar wegstreichend, den Rand des vorderen Vierhügels erreicht, beim Menschen nur in höchst rudimentärer Gestalt vorhanden sei.

Ausserdem steht noch das Corp. genic. int. nach Angabe Gratiolet's (Huguenin, l. c. 117) durch einen Fächer von Fasern, welcher vom inneren Kniehöcker nach der Seite und dann sofort nach hinten ausstrahlt, um als ein Theil des Stabkranzes zur Rinde des Occipitallappens zu gelangen, mit dem Cortex in Verbindung.

Nach neueren Untersuchungen (Nagel's Jahresb. 1875. 58) ist Huguenin endlich zu folgenden Resultaten gelangt: Beim Menschen geht vom hinteren Vierhügel ein relativ dicker Strang nach vorn.

Ein grosser Theil dieses hinteren Vierhügelarms, scheinbar unter dem Corp. genic. int. hinwegschlüpfend, bleibt aber in demselben stecken, nur die obere Faserschicht verbindet das hintere Vierhügelganglion mit dem Corp. genic. int.; die untere schliesst sich den Stabkranzbündeln des Pulvinar Thalami an und zieht als Antheil der sogen. Gratiolet'schen Sehstrahlung weiter zur Rinde. Die Bündel des ersteren bilden über dem Corp. genic. int. ein Stratum zonale. Der hintere Vierhügel würde demnach in die grauen Massen einzurechnen sein, welche Opticusbündel aufnehmen.

Auch Charcot (Michel, Jahrb. f. O. 1878. 27) stimmt bei, dass die äussere Wurzel des Sehnerven in 3 Kernen von grauer Substanz, nämlich im Sehhügel, im äusseren Kniehöcker und im vorderen Zweihügelpaar entspringe; die innere Wurzel sei mit dem inneren Kniehöcker in unzweifelhafter Verbindung.

§ 32. C. Fälle von Fortpflanzung der Sehnervenatrophie durch die Corp. genic. auf die Vierhügel.

1) v. Mandach hat (Virch. A. LVII. 287) einen Fall beschrieben, wo eine ascendirende Atrophie des linken Nerv. opt. sich auf den rechten Tractus, das rechte Corp. genic. ext. und den rechten vorderen Vierhügel fortgepflanzt hatte.

2) Lancereaux (ref. Schmidt's Jahrb. 124. p. 75) erzählt eine Beobachtung von Rosow, bei welcher Chiasma und Sehnerven durch eine Cyste zu einem grauen, dünnen, bandartigen Streifen comprimirt waren und Corp. genic. und Vierhügel klein waren.

3) Schoen (A. f. Heilk. XVI. 24). Vor zwei Jahren das linke Auge wegen Medullar-Sarcom enucleirt; es fand sich der gegenüberliegende Vierhügel bedeutend atrophirt.

4) Nach Longet (l. c. II. p. 72) hat Gall bei ascendirender Atrophie des Opticus sehr häufig bemerkt, dass der vordere Vierhügel derselben Seite eine Volumsverminderung aufwies.

5) Wrolick (l. c. 73) erzählte von einem blinden Kinde, bei welchem man bei der Section eine Atrophie beider Sehnerven, der Tract. opt. und der Vierhügel fand.

6) Magendie (l. c. 73) fand bei einem Blinden die beiden Sehnerven atrophisch, und um so mehr atrophisch, je näher man ans Chiasma kam, wo sie mehr als ein flaches Band, als wie ein cylindrischer Strang erschienen. Jenseits des Chiasma setzte sich die Atrophie fort und die Nerven glichen einer halbdurchsichtigen, der Cornea ähnlichen Platte. Die vorderen Vierhügel, besonders rechts, sind in ihrem Volumen vermindert und ein wenig erweicht.

§ 33. D. Fälle von Fortpflanzung der Sehnervenatrophie auf den Thalamus.

1) Schüle (Nagel's Jahresb. 1870. 236) fand bei einer rechtsseitigen langjährigen Amaurose eine Atrophie des rechten Opt. (insel-

förmige Sclerose; der linke Opt. war normal) das linke Paar der Vierhügel und den linken Sehhügel atrophisch.

2) Forel (Nagel's Jahresb. 1877. 43) bestätigt die Experimente von Gudden, bei welchen nach Exstirpation der Augen neugeborener Thiere, hinterer Vierhügel, Arm desselben und Corp. genic. int. ganz intact blieben, während obere Vierhügel, Corp. genic. ext. und hinterer Theil des Thalamus atrophirten.

3) Gudden (A. f. O. XXV. 1. 44) fand linksseitige Atrophie des Tract. opt., herbeigeführt durch eine Apoplexie, welche vor 13 Jahren das Corp. genic. ext., einen Theil des Thalamus und einen Theil des Tractus zerstört hatte, und dabei sehr deutlich ausgesprochene Atrophie der oberen Vierhügel und sieht darin einen Beweis dafür, dass auch beim Menschen dieser Theil zu den Gesichtscentren gehört.

4) Purtscher berichtet (A. f. O. XVI. II. 215) über folgenden Fall: Doppelt wallnussgrosser Tuberkel der grossen Ganglien der linken Hemisphäre. Die Degeneration geht nicht nur bis an den linken Tract. opt. heran, sondern bezieht seinen der Hirnbasis anliegenden Theil mit ein. Die histologische Untersuchung des linken Tractus ergab Degeneration unter dem gewöhnlichen Bilde der Atrophie. R. Tractus und beide Optici zeigten vollkommen normale Verhältnisse.

§. 34. E. Fortpflanzung der Sehnervenatrophie bis auf die Occipitallappen.

1) Huguenin berichtet (Corresp. f. Schweiz. A. 1878. No. 22.) über eine Frau, die seit 50 Jahren auf dem linken Auge erblindet war. Die Untersuchung ergab: Atrophie des linken Opt., Atrophie des linken Corp. genic. ext., des linken Corp. quadrigem. ant. und post., des linken Pulvinar und beiderseits des Occipitallappens, und zwar rechts stärker als links. Die Rinde an der Oberfläche war hier schmäler, die Gyri dünner, die Sulci breiter.

2) In einem anderen Falle (Nothnagel, l. c. 476) war auf beiden Augen seit vielen Jahren Erblindung vorhanden: Beide Optici, beide Corp. genic. ext., sämmtliche Vierhügel, beiderseits das Pulvinar wurde atrophisch gefunden und es zeigte sich ausgesprochene Atrophie der Rinde der Occipitalwindungen auf beiden Seiten und zwar da, wo die Fossa occipit. von der medialen Hemisphärenfläche aufsteigend, in die Convexität einschneidet.

---

§ 35. Tartuferi Ferruccio (ref. Zehender, Klin. Mon. f. A. 1879. 450) ist durch eigene Beobachtungen zu der Ueberzeugung gekommen, dass in dem unteren Theile des sogen. Ganglions der vorderen Vierhügel beim Menschen und Affen eine bedeutende Anzahl von Nervenfasern existire, welche die letzte Endigung des Sehnerven

darstellten. Dieselben entsprechen dem, von den Anatomen in den vorderen Vierhügeln beschriebenen oberflächlichen Mark. Verfasser bestreitet, dass beim Menschen und Affen das Stratum zonale der Vierhügel sich kreuzt und mit dem oberflächlichen Schleifenblatt sich fortsetzt.

Fig. VII.

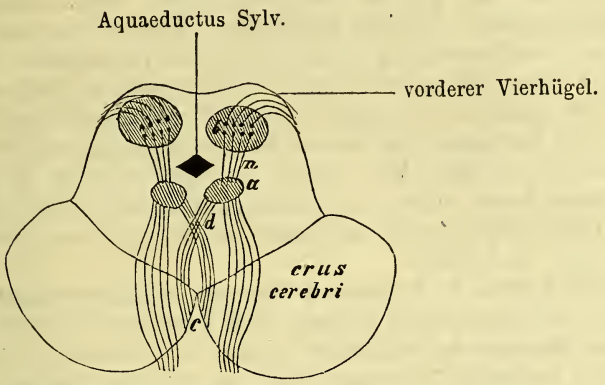

Schematisch nach Huguenin.

Wir verdanken Meynert (Fig. VII.) die Kenntniss einer Anzahl feiner Fasern, welche dem Oculomotorius- und Trochleariskern a entspringend in radiärer Richtung nach oben ziehen und sich in das Ganglion des oberen Vierhügels b einsenken, wodurch eins der wichtigsten Opticuscentren in Verbindung gesetzt wird mit einer Zellgruppe, welche als reflectorisches Centrum für eine grosse Zahl von Augenbewegungen anzusehen ist; denn während die durch Vorstellungen erregten und auf den Bahnen des Oculomotorius und Trochlearis fortgeleiteten Willkürbewegungen ihren Weg nehmen durch Linsenkern, Linsenkernschlinge nach dem innersten Areal des Pedunculus c, wo sie aufsteigen durch die Raphe und nach vorgängiger Kreuzung d zum Kern des Oculomotorius und Trochlearis a gelangen, sind die Reflexbewegungen der nämlichen Bahn zu einem guten Theil abhängig von Erregungen der Retina, die vermittelst des Tract. opt. mit dem oberen Vierhügelganglion b in Verbindung steht. Von hier gehen die beschriebenen Radiärfasern n hinab zum Kerne des Oculomotorius und Trochlearis a. Damit wäre nun eine den Reflexen dienende Verbindung hergestellt und zwar eine ungekreuzte Bewegungen auf den Bulbus übertragende, welche auf der Seite des erregten Grenzhirns gelegen ist (Huguenin, l. c. 152).

Aus Meynert's späteren Untersuchungen (Nagel's Jahrb. 1877. 44) ist das Vorhandensein eines radialen Bündelsystems im Vierhügel hervorzuheben, welches die ganze Masse des Sehnervenursprungs mit der Ursprungsmasse von Augenmuskelnerven verbindet.

Dieser anatomischen Beweisführung lag schon längst das physiologische Bedürfniss zu Grunde, die Vierhügel als dasjenige Organ zu betrachten, welches den reflectorischen Reiz vom Nerv. opt. auf die die Pupille verengernden Fasern des Nerv. oculomot. übertrüge.

Flourens (Rech. experm. s. l. prop. et l. fonct. du Syst. nerv.) kommt bei Zusammenstellung seiner Versuche p. 48 zum Schlusse, dass die Vierhügel das primäre Centrum für die Irisbewegung in sich trügen, und dass die Pupille beweglich bleibe, trotz Abtragung der Grosshirnhemisphären und des Kleinhirns, dass die Pupille aber ihre Beweglichkeit verliere durch Vernichtung der Vierhügel.

Auch Longet, Magendie und Schiff berichten übereinstimmend, dass nach Wegnahme der grossen Hemisphären sowie auch der Thalami opt. die Bewegung der Iris nicht beeinträchtigt sei.

Budge (C. f. med. Wiss. 1872. p. 265) bestätigt diese Angabe und fügt noch hinzu, dass nur Verletzungen in der inneren Hälfte des vorderen Vierhügelpaares die Lähmung der Iris und zwar der entgegengesetzten Seite herbeiführe.

Schiff (Lehrb. d. Physiol. d. Mensch. I. 359) stimmt ebenfalls diesen Untersuchungen von Longet und Flourens bei und bemerkt noch, dass Reizung der hintersten Partie des vorderen und Reizung des hinteren Vierhügels Bewegung der Iris in beiden Augen, besonders des entgegengesetzten, und Bewegungen des Augapfels bewirken.

Knoll (C. f. med. W. 1872. p. 265) kam durch seine Experimente an Kaninchen (bei denen die Sehnervenkreuzung eine totale ist) zu dem Resultat, dass im Chiasma eine vollständige Kreuzung der auf den Oculomotorius wirkenden Fasern stattfindet. Die Durchschneidung der Sehhügel führte zu dem Resultat, dass Verletzungen dieses Theils keine Veränderung in der Reaction der Iris auf Lichtreiz hervorbringe, so lange man dabei die makroskopisch sichtbaren Fasern des Tract. opt. schone. Verletzungen derselben erzeugen sofort eine Lähmung der Iris der entgegengesetzten Seite.

Diese durch Experimente an Thieren gewonnenen Beobachtungsresultate haben für den Menschen nur relativen Werth, insofern bei diesem eine Partialdurchkreuzung der Sehnerven besteht, während jene Beobachtungen an Thieren mit Totalkreuzung des Opt. gemacht worden sind. Nach Analogie zu jenen Untersuchungen, namentlich von Knoll, brauch man bezüglich des Menschen wohl mit der Annahme nicht zurückhalten, dass jeder Tract. opt. mit jedem Reflexcentrum des Oculomotorius im vorderen Vierhügelpaare in Verbindung stehe ganz im Einklang mit der Thatsache, dass ein Wechsel der Beleuchtung eines Auges beim Menschen einen gleichzeitigen und gleichgrossen Wechsel der Pupillenweite in beiden Augen hervorbringt.

Weiteres über diese Verhältnisse siehe Rembold (Mittheil. a. d. ophthalm. Kl. in Tüb., herausg. v. Nagel p. 91—104) und Rählmann (Samml. kl. Vortr. v. Volkmann).

Als die wichtigste Wurzel des Tract. opt., welche namentlich am Sehacte betheiligt ist, muss jene über das Corp. genic. externum weg-

streichende, den Vierhügel an seinem Vorderrande gewinnende Faserlage bei den Thieren betrachtet werden.

Nach übereinstimmenden Beobachtungen von Flourens, Longet, Schiff und Ferrier sieht das Thier nicht mehr nach Abtragung beider Grosshirnhemisphären, aber die Pupille beider Augen bleibt beweglich, der Sehnerv bleibt erregbar und wenn man ihn reizt, bewegt sich die Pupille.

Eine Reihe von Krankengeschichten liegt vor, welche das Bestehen ähnlicher Verhältnisse beim Menschen in hohem Grade wahrscheinlich machen. Schon v. Gräfe hat darauf hingewiesen und Leber (Gräfe-Sämisch. V. 954) spricht sich dahin aus, dass bei cerebraler Amaurose ohne ophthalm. Befund der Umstand, dass die Pupillenreaction das einemal erhalten bliebe, während sie anderswo wieder fehle, so zu deuten sei, dass in einem Falle mehr die Opticuscentren (d. h. die corticalen), das andere Mal mehr die Leitungsbahnen der Sehnerven an der Schädelbasis von Krankheitsursachen betroffen worden seien.

Aus der menschlichen Pathologie liegen 2 Fälle mit Sectionsbefund vor, bei welchen centralwärts von den primären Opticuscentren Veränderungen in der opt. Leitung gefunden wurden bei intacter Pupillenreaction auf Licht. Wenn ich dieselben zur Illustration vorerwähnter Verhältnisse hier anführe, so geschieht dies mit dem Einwurf, dass die Sicherstellung einer vorhandenen Amaurose bei diesen mit Dementia paralytica behafteten Patienten oft auf unübersteigliche Schwierigkeiten stösst und diesen Beobachtungen daher keine fundamentale Beweiskraft zugesprochen werden darf.

1) Fürstner (A. f. Psych. VIII. 170) erzählt von einem Pat. mit Dementia paralytica: Rechte Pupille etwas weiter als die linke, beide reagiren gut. Stellt man sich hinter den hochgradig dementen, ruhig daliegenden Kranken, ohne dass er es wahrnimmt, und führt langsam von der rechten Seite einen Schlüssel an seinem rechten Auge vorbei, so erfolgt weder Schluss des Augenlides noch irgend welche sonstige Reaction; bei demselben Verfahren links wird sofort das linke Auge geschlossen. Verdeckt man das linke Auge, so kann man auf das rechte zufahren, ohne dass Patient Zeichen des Erstaunens oder Unwillens gibt; oft fixirt er offenbar den vorgehaltenen Gegenstand, er stellt meist aber das Auge in eine Richtung ein, in der sich der letztere gar nicht befindet. Schliesst man das rechte Auge, so erfolgt bei derartigen Versuchen links sofort Schluss der Augenlider, Patient schlägt nach den Gegenständen, bald mit der rechten, häufiger mit der linken Hand, sucht den Kopf davon abzuwenden etc. Rechts stiert er bei geschlossenem linken Auge in das maximal genäherte brennende Schwefelholz. Die ophthalmoskopische Untersuchung ergab keine Veränderung. Section: Schwache linksseitige Pachymeningitis haemorrhagica. Ausgesprochene Atrophie des linken Stirnhirns. An beiden Scheitel- und Hinterhauptslappen fällt keine Differenz auf. Beim Durchschneiden der grossen Gan-

T a

Fälle von cerebraler Amaurose mit Erhaltung

No.	Litteraturangabe.	Amaurose.	Ophthalmosk. Befund.	Pupillenreaction auf Licht.
1.	Jodko (Nag. Jahrb. 1867 414).	beiderseitig vollständig.	Normal.	Beiders. prompt.
2.	Bernhardt (Berl. kl. W. 1875. No. 36.).	Rechtsseitig.	—	Beiders. erhalten.
3.	Ebert (Klin. Mon. für A. 1868. 92).	Beiderseitig.	Normal.	Beiders. erhalten.
4.	Nagel (D. Strychninbehand. d. Amauros. 24—30).	Beiderseitig.	Normal.	Beiders. b. stark. Lichtreiz vorhanden.
5.	Ebert (Klin. Mon. für A. 1868. 92).	Beiderseitig.	—	Beiders. erhalten.
6.	Power (Nag. J. II. 341).	Beiderseitig.	—	Beiders. erhalten.
7.	Leber (Gräfe-Säm. V. 969).	Beiderseit. absol.	?	Minimale React. der Pupillen,
8.	Hirschberg (Klin. Mon. f. A. 1876. 263).	Bis auf einen ganz schwachen Rest quantitat. Lichtemfindung.	Normal.	Beiders. erhalten.
9.	Hirschberg (Berl. klin. W. 1869. No. 37.).	Beiderseitig.	Normal, spät. Sehnervenatrophie.	Beiders. erhalten, später hörte die Pupillencontract. auf.
10.	Mauthner (Oest. Zeitschr. f. pract. Heilk. XVIII. 11.).	Erst linksseitig, spät. auch rechts.	—	Beiders. erhalten.
11.	Samelsohn (A. f. O. XXI. 162).	Beiderseitig anfallsweise.	—	Beiders. erhalten.
12.	Eckhardt (Experimental-Physiologie d. Nervensyst. 274. Giessen 1867).	Einseitig.	Normal.	Beiders. erhalten.
13.	Emmert (Nag. J. VII. 412).	Beiderseitig anfallsweise.	—	Beiders. erhalten.
14.	Glascott (Virch.-Hirsch's Jahresb. XIV. II. 464).	Beiderseitig.	Normal.	—

glien findet sich links im hinteren Theil der inneren Kapsel ein kleiner, bohnengrosser, gelblicher Herd. Die Optici unverändert. (Weiteres über diesen Fall siehe später).

2) Fürstner (l. c. 168). Die Augenspiegeluntersuchung ergiebt einen negativen Befund. Die Pupillen sind nach einigen Wochen gleich weit, reagiren etwas langsam, verengern sich aber auf Lichteinfall ad maximum. Am linken Auge besteht deutliche Sehstörung, hält man dem Patienten Gegenstände wie Schlüssel, Messer etc. vor das linke Auge, so erfolgt keine Reaction, auch bei schnellen Bewe-

belle X.

der Pupillenreaction ohne Sectionsbefund.

Pupillenweite.	Erkrankung.	Symptome anderer Art.
?	?	Aphasie, Anästhesie d. Trach. u. d. Oesophagus, Bewusstlosigkeit, Tetanus, Paralyse der Zunge.
—	—	Aphasie, rechts Anästhesie, etwas blödsinnig.
Beide mittelweit.	Uraemie.	Sopor, Krampfanfälle.
Beide weit.	—	Sopor, Krampfanfälle.
—	Uraemie.	— —
—	Uraemie (Scharlach).	Anfall von Kopfschmerz, Schlafsucht, Erbrechen.
?	Status gastricus, Gelenkrheumatismus, Albuminurie.	Gedächtniss ist für die Zeit der Erblindung verloren, Benommenheit.
Beiders. mittelweit.	—	Langsamkeit im Denken. Kopfschmerz.
—	Meningitis.	Leichter Stupor, rechts Abducensparese.
Beide weit ad maximum.	—	Sausen im Kopf, Schmerzen in der Schläfe, Röthung und Thränen d. Aug.
—	Magenblutung.	Bewusstlosigkeit und andere Cerebralsymptome?
—	Apoplexie.	?
—	—	— —
Beide mässig erweitert.	?	9 Tage blind, dann S. 1, Gesichtsfeld frei.

gungen auf das Auge zu, wird dasselbe nicht geschlossen, in ein stark genähertes brennendes Licht stiert Patient hinein, ohne dadurch irgend wie belästigt zu werden, rechts reagirt er in normaler Weise; hält man ihm Gegenstände vor, so sucht er den Kopf abzuwenden etc. Section: Schwache hämorrhagische Pachymeningitis, Verdickung und Oedem der Pia. Die Pia enthält an manchen Stellen eiterige Flecken. Sie lässt sich im Bereich des Vorderhirns beiderseits leicht und ohne Substanzverlust abziehen, dagegen löst sich am ganzen rechten Hinterlappen mit der Pia zugleich fast die ganze Hirn-

rinde ab und zwar am stärksten im Bereich der I. und II. Hinterhauptswindung und des Zwickels. Auch am linken Hinterlappen finden sich Adhärenzen, jedoch in viel geringerem Grade als rechts. Die Rinde selbst ist in eine schmierige Masse verwandelt; ausserdem Hydrocephalus internus (Weiteres über diesen Fall siehe später).

Bei diesen und bei den weiterhin erwähnten Fällen ist besonders zu bemerken, dass keinerlei reflectorische Augenbewegungen, wie ein reflectorischer Fluchtversuch oder Blinzeln des Auges bei einer raschen und unerwarteten Bewegung gegen das hochgradig amblyopische Auge sich einstellte, während doch die reflectorische Pupillencontraction normal von Statten ging; auch bleibt zu beachten, dass bei den später angeführten Fällen trotz erhaltener Pupillenreaction, doch die Pupille des amblyopischen Auges weiter war, als die des anderen.

§ 36. Die Fälle von Erkrankungen der Vierhügel beim Menschen sind spärlich und ungenau. Nach kritischer Beleuchtung der einschlägigen Litteratur darf man nach Nothnagel (Ziemssen's Handb. XI. 1. 147) auf eine Mitbetheiligung der Vierhügel bei einer Blutung schliessen, wenn (bei wiedergekehrtem Bewusstsein) Amaurose, Reactionslosigkeit der Pupillen, Starrheit und Unbeweglichkeit des Bulbus, vielleicht auch allgemeines Schwanken des Körpers nach Art der Cerebralataxie besteht. Die einschlägigen Fälle sind Nothnagel (Top. Diagn. d. Gehirnk. 220) wiedergegeben. Aus diesen und den neueren Fällen von Curschmann (Berl. kl. Wochenschr. 1877. No. 17.) und Nieden (Cent. f. med. W. 1880. 158) kann man eben nur entnehmen, dass bei Erkrankung der Vierhügel Sehstörungen aufzutreten pflegen. Welche Erscheinung aber bei einer einseitigen Erkrankung eines vorderen Vierhügels das Gesichtsfeld darbieten würde, ist bis jetzt noch nicht einmal andeutungsweise bekannt. Die Beobachtungen an Thieren mit totaler Sehnervenkreuzung, welche beweisen, dass bei Vernichtung eines vorderen Vierhügels das Auge der gegenüberliegenden Seite amaurotisch wird, sind für die Klarlegung dieser Verhältnisse beim Menschen, bei welchem ja eine partielle Kreuzung der Sehnerven im Chiasma besteht, nur von relativer Bedeutung; mit demselben Rechte darf man daher beim letzteren, statt einer Amaurose des gegenüberliegenden Auges, das Auftreten einer lateralen Hemianopsie derjenigen Gesichtsfeldhälften erwarten, welche der Seite des erkrankten Vierhügels gegenüberliegen.

Dass jeder die Retina treffende Lichtreiz von einiger Intensität zugleich neben dem obersten Centrum, wo die Qualität dieses Reizes vor die Psyche tritt, auch das Pupillo-motorische Centrum erregt, ist eine allbekannte Thatsache. Unterbricht nun ein Krankheitsherd die Leitung zwischen Retina und den primären Centren durch Vernichtung aller Fasern eines Tractus opticus, so wird damit die Leitung des Reizes sowohl nach dem corticalen, wie nach dem pupillomotorischen Centrum im vorderen Vierhügel gehemmt, die Licht-

empfindung in den ausgefallenen Gesichtsfeldhälften kommt absolut in Wegfall, und die reflectorische Pupillencontraction bei Beleuchtung der vom bezüglichen Tract. opt. versorgten Retinalhälften muss ebenfalls ausbleiben, allerdings unter der Voraussetzung, dass die Retina nicht noch durch andere Bahnen als die im Tract. opt. vorhandenen, mit den Opticuscentren in Verbindung stünde. Die Retina unterhält aber noch reflectorische Beziehungen mit den Bewegungsnerven des Bulbus und der Körpermuskulatur (Fluchtversuch, Abwehrbewegungen bei unvorhergesehen gegen das Auge geführten Gegenständen, Gleichgewichtserhaltung). Dürfen wir nun vermuthen, dass vielleicht durch das Corp. genic. int. zu den Vierhügeln diese Beziehung des Opticus zu der reflectorischen Bulbusbewegung unterhalten werde? (Siehe S. 105 und 106).

Fürstner konnte, s. p. 112, bei dem einen Fall mit cerebraler Amaurose in Folge von Erkrankung der occipitalen Rinde, weder Blinzeln noch sonst welche reflectorischen Bewegungen des Auges hervorrufen, mit Ausnahme der Pupillencontraction auf Licht; und bei dem anderen Falle mit hochgradiger Amblyopie wahrscheinlich in Folge von Erkrankung der Opticusfaserung in der inneren Kapsel blieben ebenfalls reflectorische Bulbusbewegungen und Blinzeln aus, mit Ausnahme der Pupillenbewegung. Die Zahl dieser Beobachtungen ist noch zu gering und die vorliegenden Fälle sind nicht rein genug (leider ist in den auf S. 112 und 126 angeführten Fällen die Prüfung dieses Phänomens unterlassen worden) um daraus den Schluss zu ziehen, in den primären Opticuscentren und speciell den vorderen und hinteren Vierhügel möchten nicht die Centralstätten für die Uebertragung des reflectorischen Reizes vom Opticus auf die Bulbus- und Körpermuskulatur gelegen sein; weitere und besonders auf diesen Punkt gerichtete Beobachtungen bei Fällen von centraler Amaurose müssen darüber mehr Aufklärung verschaffen. In allen jenen auf Tab. X. angeführten Fällen darf aber eine Leitungsunterbrechung der optischen Faserung centralwärts von dem Orte, von welchem die Fasern nach dem pupillomotorischen Centrum in den vorderen Vierhügeln in der Richtung nach dem Cortex sich abgezweigt hatten, wohl angenommen werden. Auf Fälle, bei denen die zum Sitze des Bewusstseins ziehenden Opticusfasern intact sind, aber die zum pupillomotorischen Centrum sich abzweigenden wahrscheinlich betroffen waren, macht Rembold (Mittheil. a. d. ophth. Klinik in Tüb. her. v. Nagel, I. Heft, p. 94) aufmerksam.

§ 37. Das Pulvinar ist eine höckerartige, nach hinten gerichtete Hervorragung am hinteren Ende des Thalam. opt. Von allen Autoren ist Stilling der einzige (l. c. 205), welcher eine directe Verbindung des Corp. genic. ext. mit dem Pulvinar gesehen hat. Eine Verbindung der Vierhügel mit dem Pulvinar ist ebenfalls nicht bekannt. Die aus dem Tract. opt. in den Thalamus einstrahlenden Fasern nehmen ihre Richtung gegen den innersten Kern des Thalamus, das sogen. Centre median de Luys (Huguenin, l. c. 99), und laufen pa-

rallel mit einer Stabkranzfaserbündelgruppe, von der ohne Zweifel viele Fasern sich ebenfalls in diesen Thalamuskern einsenken. Beide Systeme werden aber in querer Richtung wieder durchzogen von weissen Faserbündeln, die hinabführen in die Haube des Hirnschenkels (Huguenin, l. c. 128). Die Kreuzung der Stabkranz- und Opticusfasern durch diese Laminae medullares ist aber von grosser Bedeutung; zwischen den Bündeln liegt allenthalben graue Thalamusmasse mit vielen, Ausläufer tragenden Zellen, und es ist keine andere Vorstellung möglich, als dass diese Zellen die Vermittlerrolle spielen zwischen den aus dem Stabkranz und Opticus zuströmenden und den nach der Haube abströmenden Fasern, d. h. dieselben biegen vermittelst der Zellen um und laufen nach unten. Diese zweite Faserkategorie gelangt sicher ungekreuzt in die Haube hinab (Huguenin, l. c. 130). So ist die Verbindung mit der occipitalen Rinde durch die Sehstrahlungen einerseits, durch die Haubenfasern mit dem Rückenmark anderseits hergestellt (l. c. 136). Es muss hier darauf aufmerksam gemacht werden, dass Stilling (s. S. 93) Fasern vom medianen Theil des Tract. opt. bis in die Nähe des rothen Haubenkerns verfolgt hat, die aber wohl als Meynert'sche Commissur aufzufassen sind und nach Gudden's Experimenten, unterstützt von Forel (Nagel's Jahrb. 1877. p. 43), mit dem Sehakte nichts zu thun haben.

Auf S. 107 und 108 sub D. und E. hatten wir bereits bei den betreffenden Fällen gezeigt, wie die ascendirende Sehnervenatrophie sich theils auf den Thalamus und speciell das Stratum zonale, und in zwei Fällen auch auf das Pulvinar fortgepflanzt hatte, auch Billod (ref. Schmidt's J. 1863. p. 79) fand in zwei Fällen von allgemeiner Paralyse Veränderungen in der Structur des Nerv. opt. verbunden mit Atrophie, desgleichen im Chiasma und Sehhügel.

Rudolphi (Zeitschr. f. O. 4. Bd. p. 93) beobachtete ein Kind, welchem der rechte Bulbus fehlte und auch der rechte Sehhügel mangelhaft entwickelt war.

Auch Hadlich berichtet (C. f. med. W. 1880. 539) über zwei Fälle, die bezüglich des optischen Faserverlaufs entwicklungsgeschichtlich von Bedeutung sind: ... ein Hinterhorn ist jederseits nur angedeutet. Die beiden Sehhügel besitzen kein Pulvinar, der äussere Kniehöcker fehlt, ebenso der vordere Vierhügelarm, bei gut entwickeltem vorderen Vierhügel, während der Tract opt. nur rudimentär entwickelt ist und den äusseren Kniehöcker nicht erreicht. Innerer Kniehöcker und hinterer Vierhügelarm, dieser jedoch nur schwach entwickelt, sind vorhanden. ... An den Sehhügeln fehlte das Pulvinar und der äussere Kniehöcker, ohne jede Spur vom Tract. opt. Die Vierhügel erscheinen ziemlich regelmässig. Der innere Kniehöcker und hintere Vierhügel sind erhalten.

Beck (Zeitschr. f. O. V. 191) erzählt einen Fall von Glaucom,

welches unter heftigen Kopfschmerzen entstanden war. Der Kranke ging an Hirnhautwassersucht zu Grunde. Man fand die Carotis unterhalb des Opticus und im Sinus cavernosus erweitert und verknöchert, die Sehnerven und beide Sehhügel graulich erweicht.

Ferner besitzen wir einige klinische

§ 38. Beobachtungen von Erkrankungen des Pulvinar mit Sectionsbefund.

1) Hughlings Jackson (Lancet 1874. August 29. 306—307). Hemianopsia lateralis sinistra in Folge von Apoplexie bei einem 75jährigen Manne. Anfänglich linksseitige Hemiplegie, nach anderthalb Jahren ganz unbedeutende Affection des linken Facialis, leichte Parese der linken Extremitäten, beträchtliche linksseitige Anästhesie. Tod 4 Jahre nach dem Insult. Section: der rechte Thalamus zeigt eine oberflächliche Vertiefung über seiner hinteren Hälfte. Auf dem Durchschnitt war das Gewebe erweicht, grau-gelb, die Erweichung war am stärksten an der Innenseite. Das Pulvinar war zerstört, die Erweichung überschritt nicht die Grenzen des Sehhügels, dessen vordere Hälfte ebenfalls intact war. — Nothnagel bemerkt hierzu in seiner top. Diagnos. der Gehirnkrankh. p. 256, dass man aus der Sectionsbeschreibung, allerdings nicht zweifellos, entnehmen könne, ob der eigentliche Tract. opt., nachdem er deutlich als Stamm sich gesammelt, betroffen worden war, oder ob die Hemianopsie mit der Läsion des Sehhügels selbst in Verbindung gebracht werden muss, d. h. mit der Zerstörung des Faserantheils, welchen der Tractus opticus aus dem Pulvinar bezieht, das ausdrücklich als zerstört bezeichnet wird.

2) Pflüger (Bericht über die Berner Augenklinik für 1878. 57). Ein 62jähriger Patient wird wegen Hirnblutung ins Spital aufgenommen und zeigt linksseitige laterale Hemianopsie mit anscheinend scharf in der Mittellinie abschneidender Trennungslinie. Ein hämorrhagischer Herd von der Grösse eines kleinen Apfels im rechten Corp. striat. und im unteren Theile des Thalam. opt. ist das hervorragendste Ergebniss der Section. Die Störung reicht noch ein wenig in die Marksubstanz.

3) Remy (Nothnagel, Top. Diagn. 231). Das linke Auge hat seine Sehschärfe verloren. Im rechten Sehhügel findet sich ein alter Blutherd von Erbsengrösse, welcher eine sehr dicke Wand besitzt. Der ursprüngliche Herd kann Kirschengrösse gehabt haben. Diese Veränderung befand sich etwa 1 Ctm. von dem hinteren Ende des Sehhügels, 1 Ctm. von der Oberfläche des III. Ventrikels und 0,5 Ctm. von den Seitenventrikeln. — In diesem Falle wurde kein Gesichtsfeld aufgenommen, sondern sich lediglich auf die Aussage des Patienten, er sähe mit dem linken Auge nichts, verlassen. Nun ist es eine bekannte Erfahrung, dass bei lateraler Hemianopsie Patienten, die nicht gewohnt sind scharf zu beobachten, einfach die Seite der Hemianopsie auf das gleichseitige Auge beziehen, indem das gewöhnliche

Publikum an dem Glauben festhält, man sehe mit dem linken Auge die linke Hälfte der Gegenstände, mit dem rechten aber nur die rechte. Nach Analogie zum Falle 1 dürften wir auch hier, wie in den folgenden Fällen von Thalamuserkrankung, bei denen eine Gesichtsfeldaufnahme, welche hier nur massgebend sein kann, versäumt worden war, auf das Vorhandensein einer dem Herde gegenüberliegenden Hemianopsie schliessen.

4) Christie (Jahresb. von Virch. und Hirsch. XIV. II. 1. 65). Ein 45jähriger Militärarzt erlitt nach einem Hitzschlag cerebrale Störungen, bestehend in Erschwerung der Sprache, Kopfschmerz auf der linken Seite, Sausen im linken Ohr und Sehstörungen linkerseits (genauere Angaben sind nicht gemacht). Das Gedächtniss nahm ab. Grössenwahn und psychische Depression. Darauf bedeutende Besserung, 2 Jahre anhaltend. Später Dementia. Es bildeten sich Flexionscontracturen beider Beine aus. Section: Leichte Erweichung des rechten Thalamus opticus. Links 3—4 kleine Knochenplatten, die auf die Windungen drückten, entsprechend den beiden Centralwindungen. Hirnhäute verdickt. Längs der Medianspalte die Hirnoberfläche adhärirend.

5) Lancereaux (ref. Schmidt's Jahrb. 124. p. 75). Eine Frau, die neun Jahre an linksseitiger Hemiplegie gelitten hatte, und auf dem linken Auge erblindet war, zeigte folgenden Befund: das ganze Gehirn verkleinert, wofür eine Menge von Flüssigkeit den Schädelraum einnahm. Die rechte Hirnhälfte kleiner als die linke. Das Corp. striat. und ein Theil des rechten Sehhügels durch eine membranöse, wahrscheinlich aus einer Apoplexie hervorgegangenen Neubildung ersetzt. Der Hirnstiel, die entsprechende Pyramide nebst dem rechten Tract. opt. atrophirt (kann auch durch eine Erkrankung der inneren Kapsel erklärt werden).

6) Auch bei dem von Förster (Gräfe-Sämisch. VII. 119) beschriebenen Falle von Hemianopsia lateralis dextra zeigte sich „auch der linke Sehhügel etwas verkleinert.“ Wir werden nachher noch näher auf diesen Fall eingehen.

7) Beck (Zeitschr. f. O. V. 447). Ein 68jähriger Mann wurde 14 Jahre vor seinem Tode allmälig schwachsichtig und unter Eintritt partieller Bewegungslähmungen und Taubheit blind. Drei Jahre vor dem Tode hatte ein apoplectischer Anfall gänzliches Sinken der intellectuellen Fähigkeiten nach sich gezogen, nebst Lähmung der Gliedmaassen, vorzüglich der rechten Seite. Die Sprache war lallend und unverständlich. An den Augen war nie etwas Abnormes in Bezug auf Bau, Stellung und Bewegung zu bemerken, die Pupille verharrte in einem Mittelzustande zwischen Verengerung und Erweiterung.

In der Leiche fand man die Meningen wässrig infiltrirt, die Arterien theilweise verknöchert. Der rechte Sehhügel war durch eine trichterförmige Höhle, welche harte, callöse, gelblich-braune Ränder und Wände hatte, grösstentheils zerstört. Es setzte sich diese Höhle, schmäler werdend, bis in die Corpora geniculata fort. Der linke

Sehhügel war verkleinert, von der weissen Substanz kaum noch eine Spur vorhanden. Beide Sehnerven waren vom Auge bis zu ihrem Ursprunge hin geschwunden, auf der linken Seite mehr wie rechts. In den Bulbis keine besondere Veränderung. Die zunächst bestehende Schwachsichtigkeit kann durch eine laterale Hemianopsie bedingt gewesen sein, hervorgerufen durch eine Apoplexie in dem einen Thalamus. Die spätere Blindheit in Folge von Apoplexie erklärt sich durch eine Blutung in dem andern Thalamus. Die Folge davon war descendirende Atrophie beider Optici.

8) Peltzer (Zehender's klin. Monatsb. f. A. 1873. 138). Plötzliche Amaurose, Nystagmus. Ophthalm. Befund beiderseits normal, vollkommenes Fehlen der Pupillenreaction. Pupillen mässig myotisch. Section: Embolie der Art. basilaris mit Erweichungsherden im hinteren unteren Drittel der Thalami optici und beginnende Erweichung in den Vierhügeln. Erweichungsherd in beiden Hinterlappen. In diesem Falle waren sämmtliche Opticuscentren erkrankt.

9) Auch in dem von Prevost beobachteten Falle war das Pulvinar mit erweicht neben dem Corp. gen. ext. und der Erkrankung der Occipitallappen, (Prevost, Notes sur un cas d'hémiopie latérale avec hémianesthésie de cause cérébrale. Autopsie. Présentée à la Société med. de Génève. Extrait du Bulletin de la Société med. de la Suisse romande. 1880).

§ 39. Mit dem Pulvinar schliesst die Besprechung der primären Opticuscentren ab und wir haben nun uns darüber auszulassen, welche Theilnahme am Sehacte diesen und speciell dem Pulvinar zugeschrieben werden darf (vgl. auch § 35 und 74).

Die Beziehungen des Corp. genic. int. zum Sehact und zu den Vierhügeln sind uns völlig dunkel und geben nur den vagsten Vermuthungen Raum. Am wichtigsten für die Leitung der Gesichtseindrücke zum Cortex scheint die äussere, mit dem Corp. genic. ext. und den Vierhügeln im Zusammenhang stehende Tractuswurzel zu sein. Da die vorderen Vierhügel, das Pulvinar und die Corp. genic. von einem Gefässgebiet versorgt werden, ist die gemeinsame Theilnahme dieser Gebilde an der Erkrankung eines Einzeltheiles leicht erklärlich und wir sind in Folge davon immer noch im Zweifel, ob die bei Erkrankung der Vierhügel beobachtete Amaurose auf eine Betheiligung der an den Vierhügeln verbeiziehenden Opticusleitung, oder auf eine Vernichtung der mit den Vierhügeln in Zusammenhang stehenden Opticusfasern zu beziehen sei. Vielleicht findet im Corp. genic. ext. eine Reduction der aus den Sehstrahlungen von der occipitalen Hirnrinde in dasselbe sich einsenkenden Fasern statt, resp. eine Multiplication der optischen Leitung nach der Grosshirnrinde hin.

Das Pulvinar steht mit den Vierhügeln in keiner Verbindung, es ist daher auch anzunehmen, dass bei seiner Erkrankung die reflectorische Pupillencontraction auf Licht keine Beeinträchtigung erfahre. Da wir den Thalamus opt. wahrscheinlich (Huguenin, l. c. 159) als

Centralstätte für hochcomplicirte Reflexactionen anzusehen haben, wobei es sich um complicirte Bewegungscomplexe handelt, welche hier auf einen sensiblen Reiz von der Peripherie aus geleistet werden, die aber erfahrungsgemäss in bester Ordnung ablaufen, ohne dass sich das Sensorium darein zu mischen braucht, so liegt es nahe, das Pulvinar für die Leitung dieser Reflexe, bei Thieren wenigstens verantwortlich zu machen. Dass Lichtreize bei Thieren, ohne das Grosshirn zu passiren, nicht allein zahlreiche einfache Reflexe, sondern auch eine Menge complicirter Bewegungen, wie Laufen, Schwimmen etc. erregen, beweisen die Versuche von Longet (Anat. u. Phys. d. Nervensyst., übers. v. Heim. I. S. 385); denn solange noch enthirnte Vögel und Säugethiere die Vierhügel besitzen, folgen sie den Bewegungen einer brennenden Kerze mit dem Kopfe. Die Selbständigkeit der tiefer gelegenen Centra ist aber bei den höheren Wirbelthieren minder gross, als bei den anderen; und der enthirnte Vogel, der seine Augen vor dem Finger schliesst, vollzieht einen Reflex, dessen der Mensch erst fähig wird, wenn er Objecte zu sehen und ihre Bewegungen zu beurtheilen fähig wurde, nach Sigismund ungefähr in der 14—16. Woche (Kussmaul, Störungen der Sprache p. 106).

Dor (Jahresb. v. Virch. u. Hirsch 1879. II. 2. 465) machte bei einem Mädchen mit linksseitiger Anästhesie, was er auf eine Störung in der hinteren oberen Partie der Capsula interna bezieht, folgende Beobachtung: Wiewohl das linke Auge nichts sah, folgte es doch vollständig und nach allen Richtungen den Bewegungen eines Fingers oder Bleistifts. D. glaubt, dass das Auge empfunden habe und diese Empfindung bis zu den Reflexcentren der Augenbewegung vermittelt wurde. Eine andere, auf diese angedeuteten Verhältnisse bezügliche Beobachtung theilt uns Reinhard (A. f. Psych. IX. 147) mit. Bei einem Patienten mit einer eigenthümlichen, später zu besprechenden Form von Sehstörung „Sie sah Alles und doch wieder Nichts," waren die Optici, Corp. genic. und quadrigemina und beide Occipitallappen völlig intact. Der linke Thalam. opt. enthielt aber zwei Cysticercusblasen (die genauere Angabe des Sitzes ist leider versäumt) und eine zwischen Thalam. opt. dext. und Corp. striat. Die Pupillen reagirten beide normal, aber es war auffallend, dass bei raschem und unvorhergesehenem Vorbeiführen von Gegenständen in geringer Entfernung von den Augen, beiderseis nur schwache Reflexe erfolgten. Ob im Falle Dor die Patientin absolut nichts gesehen hat, müssen wir dahin gestellt sein lassen.

Die Ganglien der Haube (Vierhügel und Sehhügel) vermitteln nach Meynert (Kussmaul, l. c. p. 83) wahrscheinlich keine anderen, als reflectorische Bewegungen, die durch einfache, zu Bildern geordnete sensorische Eindrücke bestimmt werden. Die beiden grossen Gebiete der Ganglien der Haube und des Fusses (Corp. striat. Leitungsvermittelung der Willensbewegungen) sind unter sich wieder durch ein besonderes Fasersystem verbunden; es gehen Bahnen von

den Haubenganglien zur Grosshirnrinde, durch welche diese von jenen (vom Pulvinar durch den von demselben ausgehenden Theil der Sehstrahlungen) sensorische Erregungen zugeleitet erhält und die eigenen Erregungen Reflexe zügelnd auf jene zu übertragen vermag. Dass die Retinalreflexe: Pupillencontraction, Abwehrbewegungen, Blinzeln schneller vor sich gehen als das fortgeleitete Netzhautbild cortical empfunden wird, beweist uns, dass die Reflexcentren peripherer liegen müssen als das corticale Centrum für die Wahrnehmung der Netzhautbilder. — Hinsichtlich der reflectorischen Blinzelbewegungen ist folgendes hier anzuführen: Huguenin betrachtet (Kussmaul, l. c. 90) die aus dem Kern entspringenden Facialisfasern als motorische Reflexbahnen, gegenüber den vom Grosshirn herabziehenden Willensbahnen. Er verweist auf die schon von Bell, Stromeyer und Romberg ermittelte Thatsache, dass die Willkürbewegungen des Facialis bei erhaltenem Reflex verloren gehen können und umgekehrt die Reflexbewegungen bei erhaltenen Willensbewegungen.

Hinweise auf die ungefähre Lage des Reflexcentrums zwischen Opticus und Facialis giebt folgender Fall von Magnus (Nothnagel, Top. Diagn. d. Gehirnk. 252): „die Kranke hatte ein glattes Gesicht ohne allen Ausdruck, sämmtliche Muskeln des Gesichts sind aller willkürlichen Bewegungen verlustig, dagegen schliessen sich die Augenlider vollständig, sobald man z. B. mit der Hand gegen das Auge der Kranken fährt, oder sie plötzlich in ein helles Licht sehen lässt, oder beim Niessen. Sectionsbefund: In der Hemisphäre des grossen Gehirns zwischen mittlerem und äusserem Lappen eine hämorrhagische Cyste.

Als Ergebniss der Sectionen hat sich in diesen und ähnlichen von Nothnagel, l. c. 253, beobachteten Fällen herausgestellt, dass der Sehhügel und seine Stabkranzverbindungen zur Hemisphärenmasse unversehrt waren, dass die Herde auf den Nucleus lenticularis, caudatus und vorderen Theil der inneren Kapsel sich beschränkten. Daher stellt Nothnagel folgende, auch für die Localisation der Hemianopsie wichtige Hypothese auf: Wenn bei einer Herderkrankung mit Hemiplegie und Facialislähmung (s. S. 108) die willkürliche Beweglichkeit der Gesichtsmuskeln aufgehoben ist, dagegen die Betheiligung beider Gesichtshälften bei psychischen Emotionen (Lachen, Weinen, Schmerz etc.) die gleiche ist, kann man annehmen, dass der Sehhügel und seine Verbindungsbahnen zur Hirnrinde intact sind (l. c. 255).

Gowers hat nun (Nagel's Jahresb. 1876. 397) fast in allen seinen Fällen von Hemiplegie nach Apoplexie oder Embolie, also wo wahrscheinlich ein Herd in einer Hemisphäre sich fand, zugleich vorübergehende Hemianopsie beobachtet, die er bei den Kranken, welche auch nicht in der Verfassung waren, über den Zustand ihres Sehvermögens Auskunft geben zu können, dadurch nachwies, dass er bei Verschluss eines Auges vor dem zweiten einen Finger vorbeiführte;

man bemerkte da, dass die Kranken mit dem Auge blinzelten, wenn das Bild des Fingers über die sehende Netzhautpartie hinglitt, dagegen nicht blinzelte, wenn dasselbe die gelähmte Retinalhälfte traf.

Da wir die begründetste Ursache haben, das Centrum für die Wahrnehmung der Netzhautbilder, in der Rinde der Occipitallappen zu suchen, wir aber bei Fällen von lateraler Hemianopsie, anscheinend hervorgerufen durch eine Erkrankung dieses corticalen Centrums oder seiner Leitung in der Markstrahlung der Hemisphären beobachten, dass die ausgefallenen Gesichtsfeldhälften als dunkele, graue und unbestimmbare Fläche vom Patienten wahrgenommen werden, so fragt es sich, ob nicht diesen primären Opticuscentren doch eine dumpfe Fähigkeit, quantitativ Licht zu empfinden, zuzuschreiben wäre; genaue Beobachtungen von Hemianopsia lateralis in Folge eines Herdes im Hirnmantel oder Cortex der Sehsphäre werden darüber Auskunft ertheilen, aber dann erst beweiskräftig sein, wenn durch die Section auch der Einwand abgewiesen werden kann, als wäre diese Fähigkeit, in den ausgefallenen Gesichtsfeldhälften quantitativ Licht noch dumpf zu empfinden, durch etwa innerhalb des Herdes erhalten gebliebene Fasern der Sehstrahlungen vermittelt worden.

§ 40. Da auf das Ganglion beschränkte Erkrankungen des Thalamus opt. nicht so ganz selten sind und eine Reihe von Beobachtungen übereinstimmende Resultate aufweist, so kann das Hinzutreten von lateraler Hemianopsie, behufs Localisirung des Krankheitsherdes auf den ganzen Thalamus mit Einschluss des Pulvinar, von grossem Belang sein, wie in den Fällen von Hemichorea prae- oder posthemiplegica.

Einen hierher gehörigen Fall ohne Sectionsbefund beschreibt Goldstein (Michels Jahresb. f. Ophthalm. 1878. p. 252): In einem Falle, wo eine Hemichorea dextra in eine Hemiathetose übergegangen war, war auch eine Hemianopsia dextra vorhanden, ausserdem eine leichte Ptosis und geringere Grösse der Pupille.

In einem anderen Falle fand Seguin (Schmidt's J. Bd. 187. p. 135) plötzliche Lähmung der rechten Körperhälfte mit Trübung des Bewusstseins und vorübergehender Aphasie. 2 bis 3 Monate nachher convulsivische Bewegungen im rechten Arm und Hand. Dabei rechts partielle temporale Hemianopsie, Taubheit und Anästhesie der rechten Körperhälfte. Die Sehstörung blieb unverändert.

Veyssiere berichtet (Nothnagel, l. c. 229) über einen derartigen Fall mit Sectionsbefund: Eine 72jährige Frau hatte vor zwei oder drei Jahren einen apoplectischen Anfall mit Bewusstseinsverlust. Dänach keine Lähmungen, aber choreiforme Bewegungen des rechten Arms, welche, anfänglich unbedeutend, sich rasch steigerten. Das Sehen mit dem rechten Auge soll zu gleicher Zeit beträchtlich abgenommen haben (da eine Gesichtsfeldaufnahme unterlassen worden war, gilt von diesem Falle dasselbe wie bei dem auf S. 117 angeführten von Remy).

Im April 1862 ist die rechte obere Extremität der Sitz beständiger choreiformer Bewegungen, die Empfindung für Stiche normal, die Empfindung für Berührung fast null, ebenso die Empfindung für Temperatureindrücke. Im Anschluss an einen neuen Anfall im Juli zeigten sich auch am Bein choreiforme Bewegungen. Die Hemichorea bestand bis zum Tode.

Section: Im hinteren Abschnitt des linken Sehhügels findet man einen alten Herd, dessen unregelmässige Wandungen eine graubraune, stellenweise ockergelbe Farbe zeigen. Er nimmt etwa ein Drittel des Sehhügels ein und erstreckt sich hinten bis zur äusseren Grenze des Tuberculum quadrigeminum anticum, ohne jedoch dieses selbst in Mitleidenschaft zu ziehen. Hier ist der Herd von der freien Oberfläche des Sehhügels durch eine sehr feine, dünne Schicht unveränderter weisser Substanz getrennt. Im übrigen Gehirn nichts bemerkenswerthes.

Sieveking berichtet (C. f. med. W. 1881. p. 47) über einen Fall von Tumor des linken Thalam. opt.: Patient war bis vor sieben Monaten gesund, seitdem stellte sich ein Schütteln der rechten Hand beim Ausstrecken ein, hielt 12 Tage an und verlor sich dann wieder. 2 Monate vor der Aufnahme wurde erst die rechte Hand, dann auch das rechte Bein paretisch. 3 Wochen vor dem Tode bestanden folgende Symptome: Schwäche, vorwiegend aber Anästhesie der rechten Extremitäten, Sehschwäche des rechten Auges (Gesichtsfeldaufnahme fehlt, wahrscheinlich rechtsseitige laterale Hemianopsie aus obigen Gründen). Bei erweiterter und starrer Pupille Sausen im rechten Ohr, Kopfschmerz und Erbrechen. Beiderseits Stauungspapille, rechts stärker. Das Sehvermögen verschlechterte sich im weiteren Verlauf merklich. Section: Tumor, welcher den linken Thalam. opt. vollständig und den benachbarten Theil des Schwanzkernes einnahm. Die Umgebung des Tumors im Bereiche eines Zolls breiig erweicht.

Von Ringrose Atkins (C. f. med. W. 1879. 437) liegt ein Befund vor mit rechtsseitiger Anästhesie, rechtsseitigen Convulsionen, Aphasie, Geistesstörung. Auf den Zustand des Sehvermögens ist leider keine Rücksicht genommen. Das hintere Ende des Thalam. opt. der linken Seite war besonders weich und zusammengesunken, im Thalam. ein atrophischer Zustand, die linke Kleinhirnhemisphäre erweicht und zerstört. Aehnliche Fälle von Hemichorea bei Thalamuserkrankung finden sich bei Nothnagel, l. c., wobei aber auf das Sehvermögen während des Lebens keine Rücksicht genommen worden war.

Bei folgenden Fällen ohne Sectionsbefund scheint die hintere Kapsel auch mitbetheiligt zu sein; Hofmann (Schmidt's J. Bd. 187. p. 135) beschreibt zwei Fälle: I. Apoplexie, rechtsseitige Hemichorea posthemiplegica. Rechts Anästhesie der Körperhälfte und der Sinnesorgane. Ophthalmoskopischer Befund normal. Auf beiden Augen das Gesichtsfeld concentrisch beschränkt, besonders stark rechts. Rechts die Sehschärfe bedeutend herabge-

setzt. II. Apoplexie. Links Hemichorea posthemiplegica. Links Sensibilität herabgesetzt und Abstumpfung aller Sinne links. Links S. = $^1/_3$; R. $^1/_2$. Das Gesichtsfeld war links nach oben und innen bedeutend eingeschränkt. Die Reflexerregbarkeit war links bedeutend herabgesetzt.

Russel hat (Schmidt's J. Bd. 187. p. 136) zwei Fälle von Hemichorea mit cerebraler Hemianästhesie beschrieben mit gekreuzter Amblyopie. Das Gesichtsfeld war eingeengt, der ophthalm. Befund normal*).

Nothnagel kommt nach der kritischen Sichtung der einschlägigen Fälle auf S. 238 seiner topischen Diagnostik zu dem Schlusse, dass alte Ausfallsherde im hinteren Dritttheile des Sehhügels, wenn sie diesen auch ganz zerstören und nicht über die Grenzen des Thalamus hinausgreifen, überhaupt keine motorischen und sensibelen Lähmungen veranlassen, oder doch wenigstens nur vorübergehende; gesellten sich aber motorische und sensible Paralysen dazu, so ist die äussere Umgebung des Thalamus direct oder indirect in Mitleidenschaft gezogen.

§ 41. Im Anschlusse hieran werden wir im folgenden sehen, welche Modificationen die Hemianopsie und das Sehvermögen überhaupt durch die Erkrankung der inneren Kapsel erleidet.

Nach Eulenburg (Real-Encyclop. III. p. 275) kommt die praehemiplegische und posthemiplegische Form der Hemichorea, wie auch die bei Hysterischen vorkommende, ebenfalls mit Hemianästhesie und Contracturen verbundene Form bei centralen Herdaffectionen vor, unter Mitbetheiligung der Capsula interna, und zwar des hinteren Abschnitts derselben, sowie auch der angrenzenden hinteren Partie des Stabkranzfusses, durch Reizung der hier verlaufenden Pyramidenfaserbündel.

Türck war bekanntlich der erste, welcher auf die mit einseitiger Amblyopie, einseitiger Störung des Geruchs und des Geschmacks verknüpfte Hemianästhesie hinwies. Inzwischen sind zahlreiche einschlägige Fälle beobachtet. Von den 29 im Jahre 1878 von Franz Müller (Berl. klin. W. 1878. 284) bis dahin in der Litteratur verzeichneten Fällen von Hemianästhesie cerebraler Ursache gelangten 15 zur Autopsie, unter denen man 13 Mal den hinteren Theil der inneren Kapsel, oder ihre Ausstrahlung daselbst, den Fuss des Stabkranzes, ergriffen fand (10 Mal nahm auch das III. Segment des Linsenkerns an der Zerstörung Theil. Nach Nothnagel (Ziemssen's Handb. XI. 1. 147) entspricht die Gegend, bei deren Erkrankung Hemianästhesie der ganzen Seite mit Amblyopie aufzutreten pflegt,

*) Oulmont, ref. Schmidt's J. Bd. 189. p. 198, Fall von linksseit. Hemipar. Spät. linksseit. Amblyopie und Athetosebewegungen an den linken Fingern.

Kahler und Pick (ibid. 211). Plötzliche rechtsseit. Lähmung. Es wurde auch vollständ. Hemianästhesie auf derselben Seite nachgewiesen, während Pat. schon selbst Abschwächung des Gesichts und Gehörs rechts wahrgenommen hatte. Articulat. etwas erschwert. Ein halbes Jahr darauf Athetose der rechten Hand. Section: Apopl. Cyste, welche einen Theil d. äuss. Hälfte d. Sehhügels einnahm u. zugleich d. innere Kapsel an einer Stelle in ihrer ganzen Breite traf.

jenem Theil, welcher die hintere Partie der inneren Kapsel, das innere Glied des Linsenkerns, die äussere Peripherie des Sehhügels und den angrenzenden Theil des Stabkranzes in sich schliesst.

Magnan beschreibt (Nagel's J. 1873. 382) einen ähnlichen Symptomencomplex, den er als Hemianästhesia alcoholica bezeichnet, mit folgenden Erscheinungen: halbseitige Parese und Anästhesie des ganzen Körpers, auch der Conjunctiva. Dabei einseitige Amblyopie bis zu totaler Amaurose, wobei die Bewegnng des Bulbus und die Contractilität der Iris erhalten ist. Bei einzelnen Kranken Dyschromatopsie einseitig oder bisweilen auf beiden Augen. Ophthalm. Befund normal, Gehör, Geruch, Geschmack auf der erkrankten Seite geschwächt oder aufgehoben.

§ 42. Fälle von Amblyopie in Folge von Erkrankung der inneren Kapsel mit Sectionsbefund.

1) Türck (Sitzungsb. d. math.-nat. Classe d. Wiener Academie. Bd. XXXVI. 191—199) fand in zwei Fällen von Hemiplegie und Hemianästhesie einseitige Amblyopie derselben Seite (ohne Hemianopsie!) neben einseitiger Geruchs- und Geschmackstörung. In einem Falle war die rechtsseitige Hemiplegie wieder zurückgegangen. Beide Pupillen verengerten sich auf Lichteinfall schnell, doch unmittelbar nach der Verengerung erweiterte sich die rechte stärker als die linke. Später wurde eine Zeit lang kein Unterschied im Sehvermögen beider Augen mehr bemerkt, zuletzt nahm dasselbe aber am rechten Auge wieder ab. Das Gehör war beiderseits gut. Die Section zeigte einen Erweichungsherd in der weissen Substanz des linken oberen Lappens neben dem intact gefundenen Sehhügel, vielleicht ein Theil der dritten Partie des Linsenkerns mit betroffen.

2) Im anderen Fall ist ausser Hemiplegie und Hemianästhesie, Lähmung der Sinnesorgane der rechten Seite (Gesicht, Geruch und Geschmack) erwähnt. Verengerte man durch Annähern eines Lichts die Pupillen, so blieb die rechte Pupille weiter als die linke.

Es fand sich bei der Section ein apoplectischer Herd entlang der äusseren Partie des linken Sehhügels und ganz dicht am Schwanz des Streifenhügels, dessen Lage sehr genau beschrieben ist.

3) Müller, Franz (Berl. kl. W. 1878. 284). Apoplectischer Insult: rechtsseitige Hemiplegie, die gesammte rechte Körperhälfte inclusive des Gesichts vom Scheitel bis zur Sohle, und sämmtliche Schleimhäute der rechten Seite anästhetisch, die Grenze scharf in der Mittellinie des Körpers abschneidend. Das Gehör, der Geruch rechts erloschen, der Geschmack reehts sehr geschädigt. Das rechte Auge ist ausgesprochen amblyop., kaum dass der Pat. sehr grosse Zeichen noch in schwachen Umrissen sieht, während das linke vollständig normal ist und keine Spur von einer excentrischen Gesichtsfeldbeschränkung zeigt. Die Bewegungen des Bulbus sind normal. Die rechte Pupille

Die Gruppirung dieser Fälle hinsichtlich der gleichwerthigen

T a

No.	Sehschärfe.	Gesichtsfeld.	Weite der Pupillen und ihre Reaction auf Licht.	Ophthalmoskopischer Befund.	Lähmung der anderen Sinnesorgane.
1.	R. Amblyopie.	?	R. weiter als links, Reaction beiderseits erhalten.	?	R. Geruch u. Geschmack.
2.	R. Amblyopie.	?	R. weiter als links, Reaction beiderseits erhalten.	?	R. Geruch u. Geschmack.
3.	R. Amblyopie.	R. concentr. verengt.	R. weiter als links, Reaction beiderseits erhalten.	Normal.	R. Geruch, Geschmack und Gehör.
4.	R. Amblyopie.	R. concentr.. verengt.	R. weiter als links, Reaction beiderseits erhalten.	Normal.	—
5.	L. Amblyopie.	L. concentr. verengt.	?	?	?
6.	R. Amblyopie.	?	R. weiter als links, Reaction beiderseits erhalten.	Normal.	—

über mittelweit, auf Lichteinfluss und Atropin jedoch reagirend, obwohl träge. Ophthalm. Befund normal. Tod.

Section: An der Spitze des 3. Gliedes des Linsenkerns und von da in die ihm anliegende Markmasse greifend ein erbsengrosser, ins gelbliche verfärbter, gelockerter, stellenweise ganz zerfliessender Herd, in dessen, der Spitze des Linsenkerns entsprechender Mitte eine senfkorngrosse, mit klarem Serum erfüllte, von Bindegewebsfaser begrenzte und durchsetzte Lücke. Weiterhin bei genauester Untersuchung keine wie immer geartete Veränderung auffindbar, weder in der Peripherie noch in den Ganglien.

4) Bernhardt (Berl. kl. W. 1875. p. 489). Es bestand rechtsseitige Hemiplegie, Hemianästhesie und Aphasie. Rechts absolute Amaurose, links concentrische Gesichtsfeldbeschränkung bei gutem centralen Sehen. Die Pupillen waren mittelweit, die linke etwas enger als die rechte, beide reagirten auf Lichtreiz, die ophthalm. Untersuchung war normal. Dem rechten Auge vorgehaltene Gegenstände machten keinen Eindruck auf den Kranken, ebensowenig wurden Reflexbewegungen ausgelöst, wenn man drohend mit der Hand gegen sein rechtes Auge fuhr bei verdecktem linken. Beide Augen schlossen sich sogleich, sobald man das Experiment links machte. Die sehr genaue Section ergab einen Herd von ganz ähnlichem Sitz, hauptsächlich im Linsenkern und den ihm anliegenden

Symptome zeigt uns folgende tabellarische Uebersicht:

belle XI.

Hemianästhesie der einen Seite.	Hemiplegie.	Aphasie.	Verhalten der Reflexe von Seiten der Retina mit Ausnahme des Pupillenrefl.	Hemichorea posthemiplegica.	Deviation conjugué etc.
Der rechten Seite.	Vorübergeh. der rechten Seite.	—	?	—	—
Der rechten Seite.	Der rechten Seite.	—	?	—	—
Der rechten Seite.	Der rechten Seite.	—	?	—	—
Der rechten Seite.	Der rechten Seite.	Aphasie.	Fehlen der Reflexe.	—	—
Der linken Seite.	—	—	?	—	—
Der rechten Seite.	Der rechten Seite.	—	Fehlen der Reflexe.	Rechts.	Kopf u. Augen in Deviation nach links.

Markmassen. Seine obere Grenze reichte bis an den Fuss der III. Stirnwindung, nach aussen und unten griff er noch auf die graue Substanz der Inselwindungen über. Die Veränderungen fanden sich nur an der linken Seite. Aeusserlich liess sich weder am Tractus, noch am Opticus, noch den Corp. quadrigem. und geniculat. eine Abnormität nachweisen.

5) Pitres (Nagel's J. 1876. 403) theilt 2 Fälle von Hemianästhesie und Amblyopie mit. In dem einen Falle, der zur Section kam, und bei welchem beiderseits, namentlich aber links Amblyopie und concentrische Einschränkung des Gesichtsfeldes neben einer linksseitig abgeschwächten Sensibilität des Körpers bestand, fand sich ausser einer Blutung im IV. Ventrikel eine Läsion des hinteren Endes der inneren Kapsel. In dem anderen Falle war rechtsseitige Hemianästhesie mit rechtsseitiger Gesichtsfeldeinschränkung vorhanden.

6) Fürstner (Arch. f. Psych. VIII. 170). Zu den auf S. 111 erwähnten Symptomen dieses Falles ist noch hinzuzufügen, dass gleich im Beginn des Leidens starker Tremor der rechten Hand und geringe Erweiterung der rechten Pupille beobachtet wurde, beide Pupillen reagirten gut. Der ophthalm. Befund blieb während des Leidens normal. Im Verlauf verstärkte sich die rechtsseitige Parese und es entstand eine Herabsetzung der Sensibilität der rechten Seite nach einem neuen

apoplectischen Anfall. Tags darauf Contractur in den rechten Extremitäten, beständige epileptiforme Anfälle, die anfangs rein rechtsseitig, später auch die linke Seite ergriffen. Kopf- und Augendeviation nach links.

Charcot giebt an, dass in einem Falle von Maynan Hemichorea, Hemianästhesie, Amblyopie mit Verlust des Geruchs und Geschmacks derselben Seite vorhanden war.

Landolt berichtet über einen ähnlichen Fall von Charcot bei einer 52jährigen Frau mit halbseitigem Zittern rechts in Folge eines apoplectischen Anfalls, neben Hemianästhesie und erheblicher Störung des Geruchs und Geschmacks derselben Seite. Sehschärfe anfangs ziemlich normal, später rechts S. = $^6/_{20}$ und concentrische Gesichtsfeldbeschränkung, beginnende Verfärbung der Papille an beiden Augen. Rechts Parese des Rectus infer.

Charcot (Kl. Vortr. über d. Krankh. d. Nervensyst., deutsch von Fetzer p. 327) betont die Congruenz der Symptome von sensitiver und sensorieller Hemianästhesie und einseitiger Amblyopie in Folge von Herderkrankungen der inneren Kapsel mit den analogen Erscheinungen, wie sie vorzüglich bei Hysterie vorkommen und vermuthet, dass die Quelle beider Erscheinungen die gleiche sei.

Da die Symptome anderer Fälle vollständig mit den bereits geschilderten zusammenfallen, so beschränke ich mich der Vollständigkeit halber nur auf die Litteraturangabe analoger Beobachtungen ohne Sectionsbefund:

Curschmann (Michel Jahresb. 1878. p. 252). Hanot und Mathieu (Michel Jahresb. 1878. 253). Strümpell (Michel Jahresb. f. Ophth. 1878. 253). Charcot (l. c. p. 293 und 346). Guttmann (Berl. kl. W. 1869. 289). Charcot und Salckowski (ref. Cent. f. A. 1878. 245). Galezowski (Gaz. med. des Hop. 1877. No. 10). Wood (ref. Virch. u. Hirsch Jahresb. 1879. II. 1. 93). v. Hesse (ref. Virch. u. Hirsch. XIV. 1. 3. 470). Erlenmeyer (l. c. 470). Dujardin-Beaumetz (l. c. 472). Debove (l. c. 473). Vulpian (l. c. 473. Fall 2 und 4). Dor (l. c. 465). Herter (Charité-Ann. 1878. 527). Peunoff (Michel Jahresb. f. Ophthalm. 1878. 231).

§ 43. Da zugleich mit der lateralen Hemianopsie nicht selten Hemianästhesie derselben Seite auftritt (von 153 Fällen der Tab. I. 15 Mal)*), so drängt sich zunächst die Frage auf, in welchen Gehirnregionen laterale Hemianopsie mit Hemianästhesie derselben Seite überhaupt durch einen gemeinsamen Herd entstehen kann. Es ist dies die Gegend längs des äusseren unteren Theils des Grosshirnstiels, wo derselbe von dem Tract. opt. umschlungen wird, dann in der Gegend wo ein Herd die innere Kapsel und den Theil der Gratiolet'schen Seh-

*) Dazu kommt noch ein Fall von Sturge (Brit. med. Journ. London 1880. 11. 329) und einer von Berthold, Berl, kl. Wochenschr. 1871. p. 46; also das Verhältniss von 17 zu 155 Fällen.

strahlungen in der äusseren Umgebung des Thalam. opt., der Hemianopsie erzeugt, treffen würde; und drittens wenn das Pulvinar und hinterer Theil der inneren Kapsel zugleich von einem Herde ergriffen werden.

Wenn man nach (Huguenin, l. c. 118) den ganzen Thalamus mit seinem Stabkranz sammt Corp. gen. ext. und int. und den ganzen Vierhügel mit der Haube wegnimmt, so gelangt man auf eine Fasermasse, welche vom äussersten Theile des Pedunculus entspringend, hinter der Spitze des Linsenkerns wegzieht, sich dann sofort nach hinten wendet und ihre Richtung gegen die Spitze des Occipitallappens nimmt. Wo die Fasern in der Rinde endigen, ist leider mit voller Genauigkeit beim Menschen nicht anzugeben. Wir haben sichere Gründe anzunehmen, dass diese Fasern sensibel sind. Dieselben verlaufen durch den Pons und die Pyramiden hindurch immer an der Aussenseite des Fusses vom Hirnschenkel.

Auch Nothnagel stimmt in seiner topischen Diagnose etc. 194 diesem Verhalten bei. Warum Erkrankungen des Tractus sammt Grosshirnstiel selten vorkommen, wurde auf S. 93, 97 und 101 ausführlich dargethan. Es liegt aus der ganzen Litteratur hinsichtlich der Prüfung des Sehvermögens leider nur ein mangelhaft untersuchter Fall vor, wo bei Herderkrankung eines Grosshirnstiels Erscheinungen von Seiten des Sehvermögens aufgetreten waren.

Hermann Weber berichtet (Schmidt's Jahresb. 121. p. 298) über folgenden Fall: Ein 52jähriger Mann zeigte Schwindel, Bewusstlosigkeit, complete Lähmung der rechten Körperhälfte und des linken Oculomotorius. Die Sensibilität war in den gelähmten Theilen sehr geschwächt. Die Sehkraft war am linken Auge beträchtlich geschwächt, in einer gewissen Entfernung erschienen kleine Gegenstände doppelt und auf ihrer linken Seite*) durch einen Schatten verdeckt; später kein Doppelsehen mehr und nur selten ein Schatten bemerklich (der Augenspiegelbefund fehlt, ebenso die Aufnahme des Gesichtsfeldes).

Section: Beim Einschneiden fand sich im linken Crus cerebri ein ovales Blutgerinnsel von 15 Mm. Länge, 6,5 Mm. Breite und ebenso grosser Dicke, welches von dem inneren und unteren Rande des Hirnschenkels nur durch ein dünnes Lager von Nervensubstanz getrennt war und unmittelbar an der Brücke begann. Der III. Hirnnerv schien dem blossen Auge auf beiden Seiten unverändert. Die Sehnerven normal. — Es schien in diesem Falle vorübergehend rechtsseitige Hemianopsie bestanden zu haben, wenn nicht diese Sehstörung durch ophthalmoskopisch constatirbare Veränderungen hervorgerufen worden war; in der wiedergegebenen Weise ist aber dieser Fall für unsere Zwecke leider nur von geringem Werthe.

Ein Hauptunterscheidungsmerkmal von den Läsionen der inneren Kapsel bleibt für die durch Hirnstielläsionen bedingte halbseitige Anästhesie die Intactheit des Sehvermögens des der hemianästhe-

*) Soll wohl rechte Seite heissen.

tischen Seite angehörenden Auges, wozu Assagioli und E. Bonvecchiato (Cent. f. med. W. 1880. 320) einen Fall mit Sectionsbefund liefern. Es waren zwei Drittel des rechten Pedunculus cerebri durch eine frische Blutung zerstört und nur ein kleiner basilarer Theil blieb unverletzt. Rechts complete Oculomotoriuslähmung, linksseitige Anästhesie und Hemiplegie.

Wird bei negativem ophthalm. Befunde (mit Ausnahme von Tumoren) bei normalem Verhalten der Pupillen Hemianästhesie oder Hemiplegie und laterale Hemianopsie derselben Seite beobachtet, und zeigen die erhaltenen Gesichtsfeldhälften eine durch den Augenspiegelbefund nicht erklärbare, concentrische Beschränkung von der Peripherie her, die auf der Seite der Hemianopsie und Hemianästhesie in stärkerem Maasse auftritt und vielleicht dort von Herabsetzung der Sehschärfe begleitet ist, so dürfte Grund vorhanden sein, den Herd in der entgegengesetzten Hemisphäre an einer Stelle zu suchen, wo Theile der inneren Kapsel und die Gratiolet'schen Sehstrahlungen zugleich betroffen sind. Vielleicht gehören die folgenden Fälle hierher:

1) Förster erzählt (Gräfe-Säm. VII. 118) von einem Fall von rechtsseitiger Hemianopsie mit Verlust nicht nur des Wortgedächtnisses, als vielmehr der Fähigkeit, die zur Production der richtig gedachten Worte nothwendigen Sprachbewegungen spontan aufzufinden. Die Grenze in den gut functionirenden und den defecten resp. sehr stumpfen Partien in beiden Gesichtsfeldern war senkrecht, ging aber nicht durch den Fixationspunkt, sondern 3—5 Grad rechts an ihm vorbei. Nach rechts von dieser Grenze lag noch ein 5—10 Grad breiter in verticaler Richtung sich ausdehnender Strich, in welchem zwar die Empfindung vorhanden, aber deutlich abgestumpft war. Ferner zeigte sich das Gesichtsfeld des linken Auges auch an der äusseren Peripherie, also von links her, um eine 5—10 Grad breite Zone eingeengt, während eine entsprechende Verengerung bei der ersten Untersuchung nicht vorhanden war.

Im Laufe des nächsten Jahres wurde der Patient mehrfach mit dem Perimeter untersucht. Es fand sich dabei ein Wechsel in der Grösse der functionirenden Gesichtsfelder. Die stumpfe Zone nach rechts von der verticalen Linie fand sich nicht zu allen Zeiten gleich breit; ferner wechselte sehr erheblich die periphere Einengung an der linken Seite des linken Gesichtsfeldes. 14 Tage nach der ersten Untersuchung erreichte sie den 40. Parallelkreis und gleichzeitig fand sich zur selben Zeit auch eine entsprechende Verengerung im rechten Gesichtsfelde (von innen her), die circa dem 50. Parallelkreis folgte. Späterhin erweiterten sich die Gesichtsfelder nach links hin wieder. Das Verhalten der Grenzlinie zum Fixationspunkt blieb jedoch immer das nämliche, nie reichten

die Defecte der rechten Hälfte bis an eine durch den Fixationspunkt gezogene Verticale heran. Es waren in den letzten Monaten vor dem Tode mehrfach Lähmungserscheinungen an der rechten Körperhälfte aufgetreten.

Section: Chiasma und Tract. opt. normal. Im linken Hirnschenkelfuss waren die innersten Fasern grau degenerirt in der Breite von $^1/_3$ Ctm. Es fand sich ein Embolus in der Art. foss. Sylvii. — Von der linken Hemisphäre trennte sich die Pia leicht ab bis auf eine mehr hinten befindliche Partie, wo man in Ausdehnung von einem Zehnpfennigstück eine gelbbraune verfärbte Stelle bemerkte, in welcher von Windungen nichts zu erkennen war. Diese Stelle fühlte sich hart an und ihre hintere Spitze reichte 2 Ctm. nach hinten von einer idealen Fortsetzung des Sulcus-parieto-occipitalis; nach oben grenzte sie an den Sulcus interparietalis, nach vorn an der Oberfläche bis an die Umbiegungsstelle der ersten Schläfenwindung um die Fossa Sylvii, nach unten setzte sie sich in eine dünne, in der Furche zwischen erster und zweiter Schläfenwindung gelegene erweichte Stelle fort. Beim Einschneiden zeigte sich, dass die härtliche Stelle einer Art Sequester entsprach, der von einem sulzigen Gewebe umgeben war. In der weissen Marksubstanz schloss sich an sie eine, bis in die Mitte des Gyrus postcentralis reichende, indurirte Stelle an. Bedeutende Flüssigkeitsansammlung in den Ventrikeln. In der äusseren Kapsel zeigte sich eine härtliche Stelle, welche eine unregelmässige, höhlenartige Erweichung umgab. Sie zog nach oben bis etwas über die Höhe des Ventrikeldachs hinauf; ihre hintere Grenze lag 1 Ctm. von der nach unten verlängert gedachten vorderen Vorzwickelgrenze; sie war im Ganzen 4 Ctm. lang. Der linke Streifenhügel erschien gegen den rechten stark eingesunken, namentlich sein Kopf. Sein Inneres war in eine graue sulzige Masse verwandelt. Auch der Sehhügel war etwas kleiner, der Linsenkern links (auf einem Frontalschnitte durch die Mitte der grossen Ganglien) in ein System kleiner Höhlen mit einer grauen Grundmasse verwandelt, ebenso die weisse Masse an der unteren Fläche desselben, aber ohne dass die Erweichung bis an die Oberfläche der Inselrinde heranging. Diese letztere erschien normal.

Man muss allerdings darauf bedacht sein, dass jene peripheren Einschränkungen der erhaltenen Gesichtsfeldhälften bei lateraler Hemianopsie auch bedingt sein könnten durch eine noch hinzugekommene Erkrankung der optischen Faserleitung in der anderen Hemisphäre, wie solches später des weiteren ausgeführt werden wird. Dann muss aber auch die symmetrisch sich darstellende Einschränkung auf beiden Gesichtsfeldern gleichzeitig auftreten. Weitere Beobachtungen müssen über die Berechtigung dieser Vermuthungen Auskunft ertheilen.

2) Hosch (Klin. Mon. f. A. 1878. 281). Patient, 54 Jahr alt, wurde im März 1875 von einem leichten apoplectischen Anfall getroffen, in Folge dessen Schwäche in der linken Körperhälfte und linksseitige laterale Hemianopsie auftrat. Im Dezember 1875 ein

etwas stärkerer Krampfanfall. Der „Schein," wie sich Patient ausdrückt, blieb auf der linken Seite bestehen. Im Februar 1876 rechts S. = $^{16}/_{20}$, Hyp. $^{1}/_{30}$; links S. = $^{16}/_{30}$, Hyp. $^{1}/_{30}$. Schon eine oberflächliche Prüfung des Gesichtsfeldes zeigte, dass beiderseits in der linken Hälfte desselben jede Lichtempfindung fehlte. Die Trennungslinien der Gesichtsfeldhälften gehen beiderseits etwas über den Fixationspunkt hinaus. Ophthalm. waren ausser leichter Röthung und mangelhafter Begrenzung der Papillen beiderseits noch einige streifige Netzhauthämorrhagien zu sehen. Im April 1877 ein neuer apoplectischer Anfall, in Folge dessen die linke Seite vollständig gelähmt blieb. Darauf erfolgten wieder häufiger epileptiforme Anfälle, bedeutende Abnahme der psych. Functionen. Von nun ab keine Gesichtsfeldprüfung und keine ophthalm. Untersuchung mehr möglich. Am 22. Januar 1878 ein neuer apoplectischer Anfall, der zu vollständiger Lähmung auch auf der rechten Körperhälfte führte. Zwei Tage darauf Tod. Es bestand Hemianopsia lateralis sinistra. Das erhaltene Gesichtsfeld geht nach links einige Grade über den Fixationspunkt hinaus. Das periphere Gesichtsfeld des linken Auges ist ebenfalls eingeschränkt und zwar zumeist nach oben und unten; auch das periphere Gesichtsfeld des rechten Auges zeigt Einschränkungen nach aussen und nach oben aber nicht so stark wie das linke Auge.

Section: Rechts unmittelbar hinter dem Thalamus opticus eine bis in das Unterhorn hineinragende Höhle mit derber, glatter, oben aussen braun pigmentirter Wand, welche den grössten Theil des Hinterhauptlappens sowohl nach oben wie nach unten bis zur grauen Substanz zerstört hatte. In der Gegend des Corpus striatum eine grosse pigmentirte Narbe, die ziemlich weit in den Thalamus opticus hinein reicht. Corpus striatum und Nucleus lentiformis stark geschrumpft. Die rechtsseitige Hemiplegie erklärt sich durch eine frische Blutung in den linken Parietallappen. Frisches Blutgerinnsel auf dem rechten Tractus opticus.

3) Huguenin (Ziemssen's Handb. XI. 1. 817). Hemianopsia lateralis dextra, rechtsseitige Parese der Extremitäten, rechtsseitige Hypoglossus- und Facialislähmung. Hochgradige Aphasie. Benommenheit und Zerfahrenheit war trotz der Aphasie aus dem Verhalten des Patienten leicht zu constatiren. Embolie der linken Art. fossae Sylvii bei Herzklappenfehler.

Section: Necrose folgender Hirnstellen: Hinteres Ende der Broca'schen (III.) Stirnwindung, der unteren Partien der beiden Centralwindungen, des vorderen Theils des Gyrus supramarginalis, der oberen Theile der flächenförmigen kleinen Gyri der Inselrinde. Die Necrose dringt am tiefsten ins Gehirn hinein in der Gegend der Windungen der Inselrinde; Vormauer, äusseres Glied des Linsenkerns sind theilweise zerstört. Am vordersten Theil des Gyrus supramarginalis geht die Necrose 2 Ctm. weit in die Tiefe. Dazu sagt Noth-

nagel (Top. Diag. d. Gehirnk. 398 und 476) „so ist es zu denken, dass die im Parietallappen befindliche Veränderung bis an den aus der inneren Kapsel heraufsteigenden sensiblen Faserzug gereicht haben kann, dessen Läsion auch Sehstörungen verursacht."

Da wegen des Zustandes des Patienten das Gesichtsfeld nicht an dem Perimeter aufgenommen werden konnte, bleibt es dahingestellt, ob eine periphere Beschränkung der erhaltenen Gesichtsfeldhälften hier auch zugleich mit vorgelegen haben mochte.

4) Auch der Fall Pooley (s. S. 141) muss hier angeführt werden. Es bestand zuerst Hemianopsia lateralis dextra bei normalem Augenspiegelbefund und normaler Sehschärfe (Gumma mit Erweichung im linken Occipitallappen), dabei rechtsseitige Hemianästhesie und Hemiplegie. Später nahm die centrale Sehschärfe bis auf $^2/_3$ ab und es entwickelte sich, aber nur links, Stauungspapille. Der linke Thalamus und die ihn umgebende Hirnsubstanz war völlig erweicht bei der Section.

Die laterale Hemianopsie der beiden ersten Fälle könnte man durch Vernichtung der Gratiolet'schen Sehstrahlungen im Marklager des Occipitallappens, und die dabei vorhandene concentrische Einschränkung der erhalten gebliebenen Gesichtsfeldhälften aus der Mitaffection der inneren Kapsel erklären. Allerdings ist die Güte des Falles Hosch wegen des unnormal. ophthalm. Befundes anzuzweifeln; ob jedoch aus der leichten Trübung der Pupillengrenzen und den wenigen streifenförmigen Netzhauthämorrhagien die concentrische Beschränkung des Gesichtsfeldes lediglich herzuleiten sei, muss dahingestellt bleiben.

Auf das Verhalten der Pupillen war bei diesen Beobachtungen kein Gewicht gelegt worden.

§ 44. Inwiefern sich charakteristische Krankheitsbilder zusammenstellen lassen, deren Symptome in ihren Hauptzügen aus Hemianopsie mit Hemianästhesie und Hemiplegie derselben Seite bestehen, zeigt folgende Gruppirung von Fällen:

I. Fälle von Hemianopsie mit Hemianästhesie oder Sensibilitätsstörungen derselben Seite.

a. mit Sectionsbefund.

Tab. I. a. 69.	Hemianopsia lat. sin.	Hemianästhes. sinistra.	(Prevost). Erweichung des rechten Occipitallappens in seinem hinteren und inneren Theile, an der inneren Fläche desselben ein Erweichungsherd, welcher 2 Windungen einnimmt. Erweichung der hinteren und unteren Partie des rechten Thalamus, eines beschränkten Theils der inneren Kapsel und des rechten Corp. gen. ext.

b. ohne Sectionsbefund.*)

Tab. I. a. 25.	Hemianopsia lateralis sinistra für Farben.	Mangel an Gefühl in den linken Extremitäten.
Tab. I. b. 55.	Hemianopsia lateralis dextra.	Formicat. und Hyperalgesie rechts.
Tab. I. b. 41.	Hemianopsia lateralis dextra.	Kriebeln und Eingeschlafensein im rechten Fuss und Hand.

II. Fall von Hemianopsie mit Hemianästhesie oder Sensibilitätsstörungen der rechten Seite und aphasischen Symptomen.

Tab. I. b. 25.	Hemianops. lat. dext.	Hemianästhes. dext.	Aphasie.

III. Fälle von Hemianopsie mit Hemianästhesie oder Sensibilitätsstörungen und Hemiplegie derselben Seite.

a. mit Sectionsbefund.

Tab. I. a. 24.	Hemianopsia lat. sin.	Beträchtliche Hemianästh. sinistra.	Leichte Hemiparesis sinist. mit Betheiligung des Facialis.	Das Pulvinar war zerstört. Die Erweichung überschritt nicht die Grenzen des Sehhügels, dessen vordere Hälfte ebenfalls intact war (Hughlinks-Jackson).

b. ohne Sectionsbefund.

Tab. I. b. 13.	Hemianops. lat. dext.	Herabsetzung der Sensibilität der rechten Seite.	Hemiparesis dextra unter Mitbetheiligung des Facialis.
Tab. I. b. 31.	Hemianops. lat. dext.	Hemianästh. dext.	Hemiparesis dextra.
Tab. I. b. 42.	Hemianops. lat. dext.	Kriebeln in d. recht. Hand.	Mattigkeit im rechten Fuss.
Tab. I. a. 23.	Hemianops. lat. sin.	Unbedeutende Hemianästh. sin.	Unbedeutende Hemiparesis sinist.
Tab. I. a. 22.	Hemianops. lat. sin.	Hemianästh. sin.	Hemiplegia sinist.

IV. Fälle von Hemianopsie, Hemianästhesie, Hemiplegie der rechten Seite und aphasischen Symptomen.

a. mit Sectionsbefund.

Tab. I. b. 21.	Hemianopsia lat. dest.	Hemianästhes. dextra.	Hemianopsia dextra.	Partielle Aphasie.	Gumma mit Erweichung; letztere erstreckte sich von dem hint. Lappen, durch den ganzen

*) Hierher gehört noch der Fall Sturge, Brit. med. Journ. London. 1880. II. 329. A case of hemianästhesia with hemiopia.

Berthold, Berl. klin. Wochenschr. 1871. 46. Hemianästhesie mit Hemianopsie derselben Seite.

Gille, De l'hémiopie avec hémiplegie ou hémianaesthesie. France médicale No. 42. 9 Avril 1881.

					mittleren Lappen u. selbst d. anstossenden Theil des vorderen Lappens. Der linke Thalamus, d. ihn umgebende Hirnsubstanz waren völlig erweicht (Pooley.
Tab. I. b. 14.	Hemianopsia lat. dext.	Hemianästhes. dextra.	Hemiparesis dextra, Mitbetheiligung d. Facialis u. Hypoglossus.	Hochgrad. Aphasie.	Erweichung d. Brocaschen Region, Windungen der Inselrinde, Vormauer, äusseres Glied des Linsenkerns sind theilweise durch Necrose zerstört. Am vordersten Theil d. Gyrus supramarginalis geht die Necrose wohl 2 Ctm. in die Tiefe (Huguenin).

b. ohne Sectionsbefund.

Tab. I. b. 69.	Hemianopsia lat. dext.	Abstumpfung aller Qualitäten der Hautsensibilität.	Vorübergehende Hemiplegie im rechten Arm und Facialis mit Convulsion der rechten Hals-, Arm-, Thorax und der rechten Bauchmuskulat. (Westphal)*)	Aphas.
Tab. I. b. 13.	Hemianopsia lat. dext.	Die Haut der rechten Körperhälfte auf Druck weniger empfindlich als die linke.	Hemiparesis dextra.	Aphas. (Alex.).

Ob das Zusammenvorkommen von Hemianaesthesie und incompleter lateraler Hemianopsie mit Fehlen der oberen Quadranten, wie in den Fällen Tab. Ia. 25 und Tab. Ib. 25 u. 55, nur Zufall ist, oder ob wir vermuthen dürfen, dass die Opticusfasern für den unteren Quadranten der einen Netzhauthälften in nächster Nachbarschaft der sensiblen Hemisphärenfasern für die gegenüberliegende Körperhälfte verlaufen, müssen weitere Beobachtungen bestätigen. Jedenfalls verdient der Umstand Beachtung, dass in 3 von 15 einschlägigen Fällen diese Symptome sich vergesellschaftet fanden.

W. Thomson erwähnt noch (Nagel Jahresb. 1875, 353) eines Falles, wo unter Schwindel und Bewusstlosigkeit beide Hände empfindungslos wurden bei normaler Sehschärfe und normalem Augenspiegelbefund. Auch hier fand sich incomplete laterale Hemianopsie mit Defect des oberen Quadranten.

Nach P. Flechsig's Untersuchungen (Centralbl. f. d. med. W. 1878. S. 421) findet sich ein auf dem Querschnitt elliptisches markhaltiges Fasersystem im hinteren Drittel der inneren Kapsel, deren

*) Dieser Fall ist auch später zur Section gekommen.

ganze Breite einnehmend, und von unten nach oben successiv dem 1., 2. und 3. Linsenkernglied anliegend; dasselbe setzt sich nach unten in das dritte Viertel (von innen nach aussen) des Grosshirnschenkelfusses und schliesslich in die Pyramiden des verlängerten Markes fort. Seine Bedeutung haben wir früher schon mehrfach hervorgehoben.

Ueber den Verlauf der Sehnervenfasern in der inneren Capsel liegt nur eine Untersuchung von Calori (Nagel Jahresb. 1872. S. 48) vor. An Transversalschnitten des Gehirns durch die Grenze des mittleren und hinteren Drittels der Corp. mammillaria bemerkt man, dass der Tractus opticus durch ein schmales Bändchen mit der Oberfläche des Gyrus hippocampi in Verbindung steht, dagegen oben durch ein breites, weisses mit der Capsel des inneren Theils des Linsenkerns.

Jedenfalls liegen hier die complicirtesten Verhältnisse vor und es ist in der That kaum erklärlich, dass unmittelbar an den Faserzug von den occipitalen Sehcentren durch das Pulvinar nach dem Chiasma hin, durch dessen Zerstörung Hemianopsie der gegenüberliegenden Seite hervorgerufen wird, eine ziemlich umschriebene Gehirnpartie grenzt, bei deren Erkrankung Amblyopie des gegenüberliegenden Auges sammt concentrischer Gesichtsfeldbeschränkung dieses und, was fraglich, zuweilen auch des gleichseitigen Auges hervorgerufen wird.

Um die mit dem Herd gekreuzte Amblyopie zu erklären nehmen Charcot und Landolt (Nagel Jahresb. 1876, 404) für die Fasern des s. g. Fasciculus lateralis, welche sich im Chiasma nicht kreuzen, eine Kreuzung hinter den Vierhügeln an, sodass schliesslich alle Opticusfasern für das rechte Auge in der linken Hemisphäre lägen und umgekehrt; dann müssten aber dieselben Fasern sich noch einmal kreuzen, um schliesslich vom Occipitallappen aus gleichseitige Hemianopsie erzeugen zu können; dies scheint aber in hohem Grade unwahrscheinlich zu sein.

§ 45. Die Gratiolet'schen Sehstrahlungen bilden den hintersten Theil des Stabkranzblattes vom Thalamus, so genannt, weil sie im Pulvinar entspringen, wo die grosse Wurzel des Opticus endigt. Sie sind von Meynert in 2 Strata zerlegt: das oberflächliche gelangt in die Rinde des Schläfenlappens, das tiefliegende folgt zu einem Theile der Verlaufsrichtung des oberflächlichen, zu einem anderen Theile aber biegt es nach hinten ab und gelangt in Rindengebiete des Occipitalhirns. Die Rindengebiete, aus welchen diese Sehstrahlungen stammen, lassen sich mit vollster Bestimmtheit nicht genau angeben, allerdings aber hat man allen Grund zu der Meynert'schen Annahme, dass die absteigenden aus der Rinde des Gyrus ensiformis und lingualis, die nach hinten streichenden aber aus der Umgebung des Sulcus hippocampi kommen (Huguenin l. c. 95).

Schon früher ist der Verbindung des Corpus geniculatum mit der occipitalen Rinde Erwähnung gethan worden. Gratiolet beschreibt sehr genau (Huguenin l. c. 117) einen Fächer von Fasern, welcher

vom Corpus geniculat. intern. nach der Seite und dann sofort nach hinten ausstrahlt, um als Theil des Stabkranzes zur Rinde des Occipitallappens zu gelangen. Die gegenseitige Lage dieser occipitalen Stabkranzfasern sammt jener sensiblen vom Grosshirnschenkelfuss nach oben streichenden Bündel ist aber, wenn wir vom Seitenventrikel aus nach Abzug der Balkentapete von der äusseren Wand nach aussen präpariren, folgende:

1) Bündel aus dem Pulvinar, Sehstrahlungen (Thalamusendigung des Opticus);

2) Bündel aus dem Corpus geniculatum externum (Endigung des Opticus);

3) Bündel aus dem Corpus geniculatum internum (Endigung des Opticus);

4) sensible Bündel aus dem Pedunculus.

Dieselben liegen zu tiefst und von ihnen ist noch ganz besonders hervorzuheben, dass sie, ohne irgendwo in ein Ganglion einzugehen, aus der grauen Substanz des Rückenmarkes heraufzustreichen (Huguenin l. c. 119 u. 125). Die Stabkranzblätter des Corp. genicul. extern. sind von geringer Mächtigkeit.

Eines regelwidrigen Ursprungs des Sehnerven erwähnt Bonnet (Sepulchr.): die Sehnerven entsprangen nicht am vorderen Theile des Gehirns von den Sehhügeln, sondern im hinteren Theile des Gehirns (Schoen, pathol. Anatomie des Auges. Hamburg. S. 79).

§ 46. Fälle von lateraler Hemianopsie, hervorgerufen durch Herderkrankungen im Marklager des Occipitallappens und der Sehstrahlungen.

1) Fall Hosch (siehe S. 131).

2) Jastrowitz (Centralbl. f. Augenh. 1877. S. 254) Hemianopsia lateralis dextra, jedes Auge für sich fixirt gut. Gute centrale Sehschärfe. Ophthalm. Befund normal.

Schwindel, Vergesslichkeit, Energielosigkeit und allgemeine Schwäche. Hochgradige Aphasie sowohl atactischer als amnestischer Natur. Sensibilität im Groben intact, vorübergehende Lähmung der rechten Extremitäten und des rechten Facialis.

Section. Starke Abplattung und Verbreiterung der Hirngyri im Bereich des linken Occipitallappens, der sich schwappend anfühlte und auf dem Längsschnitte und bei späterer Untersuchung sich verwandelt zeigte in ein geröthetes, gallertiges bis zur Täuschung der Hirnrinde ähnliches Sarcom, das ganz peripher dicht unter der Oberfläche vorwiegend in den Occipitalwindungen und im Praecuneus sass und nach unten hin völlig ausgelöst war durch eine frische citronengelbe Erweichung mit zahlreichen sie durchsetzenden kleineren und grösseren Blutungen. Die Erweichung ging wie eine Kugel von der Tumorbasis aus nach unten innen zum Hinterhorn, bis zu dem Gratiolet'schen Zug, wo man nach oben eine schwache Verfärbung und vereinzelte

Haemorrhagien wahrnahm, bis in die Höhe der Hintergrenze des Thalamus opticus, nicht an diesen heran.

3) Jastrowitz (Centralbl. f. med. W. 1877. 256. Beobachtung in der Charité 1871). Partielle Embolie der Carotis interna, davon abhängig grosse Erweichung im Hinterlappen, Sehfeldbeschränkung vorwiegend nach rechts.

4) Lewick (Americ. Journ. of med. Sc. 1866, erwähnt von Huguenin, Ziemssen's Handb. XI. 1, 816). Abscess im linken Vorderlappen und einer im rechten Hinterlappen mit lateraler Hemianopsie.

5) Westphal (Charité-Annalen VI. Jahrgang, und Berl. klin. W. 1880. S. 317).

Runge, 42jähr. Arbeiter, will früher einen Krampfanfall gehabt haben mit Zuckungen in der linken Körperhälfte und nachfolgender linksseitiger Lähmung, danach aber wieder vollkommen arbeitsfähig geworden sein. Bei seiner Aufnahme (12. August 1877) keine nachweisbare Erkrankung der Organe der Brust und des Unterleibs; kein Eiweiss im Urin. Die beobachteten Krankheitserscheinungen betrafen fast ausschliesslich das Nervensystem. Auch nach seiner Aufnahme traten wiederum Anfälle von Convulsionen ein, die, wie die spätere Beobachtung lehrte, fast ausschliesslich die linke Körperhälfte betrafen und bei denen das Bewusstsein erhalten blieb; nur einige wenige Anfälle schienen mit Bewusstseinsverlust einhergegangen zu sein. Während der Anfälle bestand häufig Unvermögen zu sprechen, nach denselben linksseitige Hemiparese. Einige Male trat vorübergehend psychische Störung auf. Die Anfälle selbst wiederholten sich im Verlaufe der Krankheit bald seltener, bald häufiger, und dauerten, von kurzen Pausen unterbrochen, Stunden bis Tage lang. Später wurde homonyme laterale linksseitige Hemianopsie constatirt. Die Sensibilität erschien nur vorübergehend an den linken Extremitäten etwas schwächer als rechts. Kniephänomen beiderseits erhalten. Im August und September 1877 erschien die äussere Hälfte der linken Papille diffus geröthet, leicht getrübt, die Contouren verwaschen. Von März bis Mai machte er öfters Angaben über Flimmern wenn er einen Gegenstand längere Zeit fixire, und über subjective bunte Farbenerscheinungen, besonders während der Anfälle; er sah in einem solchen geschlängelte Linien von sehr schönen Farben, roth, grün, blau, die bald von rechts nach links, bald von links nach rechts vorüberziehen. Es bestand keine sichtbare Bewegungsbeschränkung der Augen. Die Sehschärfe ist zwar nicht messend untersucht worden, allein sie war sicher niemals in irgend erheblicher Weise beeinträchtigt. Im Juni 1878 wurde beiderseits eine linksseitige laterale Hemianopsie constatirt. Trennungslinien scharf durch den Fixationspunkt gehend, oben um wenige Grade in die ausgefallenen Hälften hineinragend. Periphere Ausdehnung der erhaltenen Gesichtsfeldhälften normal; lebhafte Gesichts- und Gehörshallucinationen, welche wieder vorübergingen. Als Patient am 24. März 1879 nach der städtischen Verpflegungsanstalt transferirt wurde, hatte sich in seinem Allgemein-

befinden nichts geändert. Dort sollen Anfälle, den früheren analog, oft wiedergekehrt sein. Auch soll zuletzt eine leichte Contractur des linken Armes bestanden haben. In einem Anfalle von Krämpfen starb Patient am 20. April 1879.

Section. Mit Ausnahme eines mässigen Grads von Lungenödem sonst nichts Bemerkenswerthes in den übrigen Organen. Pia nur leicht getrübt, lässt sich überall leicht abziehen. An der rechten Hemisphäre erscheinen alle hinter der hinteren Centralwindung gelegenen Windungszüge, ganz besonders aber die Hinterhauptswindungen viel dünner, schlaffer und von entschieden geringerem Volum als links. Die ganze Masse des hinteren Abschnittes des Gehirns (hinter der hinteren Centralwindung) erscheint rechts geringer als links. Auf einem Horizontalschnitt in der Höhe des Balkens erschien die Marksubstanz im hinteren Theile der Schnittfläche deutlich verändert, indem sie ein löcheriges grobsiebförmiges Aussehen und eine weichere Beschaffenheit darbot, die sehr deutlich von der gleichmässig glatten, consistenteren Beschaffenheit des vorderen Theils der Schnittfläche abstach. Die veränderte Partie war zugleich röther. Die mikroskopische Untersuchung ergab in dem geschilderten Gewebe das Vorhandensein zahlreicher Fettkörnchenzellen. Die Rindensubstanz erschien makroskopisch nach Consistenz und Farbe von der gewöhnlichen Beschaffenheit.

Auf einem Horizontalschnitt etwa 1 Ctm. tiefer unterhalb des ersteren erscheint die Marksubstanz an der Spitze des Hinterlappens ebenso verändert. Eine Andeutung der beschriebenen Beschaffenheit der letzteren zieht sich gegen die Marksubstanz des Durchschnittes der II. Temporalwindung hin, im Linsenkern sehr weite Gefässlöcher. Das Ammonshorn von normaler Consistenz und Färbung. Die Veränderung der Marksubstanz lässt sich auch noch oberhalb des vorhin erwähnten Horizontalschnittes verfolgen. Auf einem Horizontalschnitt, der den Lobul. paracentral. in der Mitte trifft, liegt die erkrankte Partie der Marksubstanz hinter einer Linie, die ihren Ursprung an der Grenze des Lobul. paracentralis und des Praecuneus nehmend, schräg von innen nach vorn und aussen läuft bis gegen die der hinteren Centralwindung entsprechende Marksubstanz, welche hinter dieser Linie liegt (wozu also auch die des oberen Scheitelläppchens gehört), zeigt sich in ähnlicher Weise wie vorhin erwähnt, verändert. Die Oberfläche aller Windungen, namentlich auch der Centralwindungen, ist glatt und ohne nachweisbare Veränderung. Sonst weder in der rechten noch linken Hemisphäre ein Krankheitsherd, namentlich sind auch Thalamus opticus und Tractus opticus ohne nachweisbare Veränderung. Letzterer zeigt sich auch mikroskopisch auf Querschnitten nach Erhärtung ohne Veränderung.

6) Huguenin bemerkt (Ziemssen l. c. 817): „Hemianopsie bei Zerreissung der Gratiolet'schen Sehstrahlungen unter dem Cortex haben wir seither mehrfach constatirt."

7) Dmitrowsky und Lebeden (Centr. f. Augenh. 1880. 84).

Hemianopsia lateralis dextra. Völliger Verlust des Sehvermögens in der rechten Hälfte der Sehfelder beider Augen. Ophthalm. Befund: Papillen geröthet, Grenzen undeutlich, Centralvene erweitert. Der Kranke, 22 Jahre alt, ist schläfrig, antwortet mit Mühe auf die Fragen. Klagt über Schmerzen im Kopf und an anderen Stellen. Der rechte Mundwinkel steht etwas unter dem linken. Die linke Lidspalte ist enger als die rechte, die Pupille rechts erweitert, kurz vor dem Tode entwickelte sich Aphasie.

Bei der Section wurde in der linken Hirnhälfte eine Hämorrhagie vorgefunden, die den grössten Theil der Corona radiata einnahm und in die weisse Substanz des Schläfenlappens eindrang. Sie reichte hier beinahe bis zur grauen Substanz, vorwiegend da, wo dieser Lappen die Insel bedeckt und solcherweise mit der ersten und zweiten Schläfenwindung in Berührung kam.

§ 47. Fälle von Herderkrankungen im Marklager des Occipitallappens unter Miterkrankung der occipitalen Rinde.

1) Baumgarten (Centr. f. med. W. 1878. 21). Hemianopsia lateralis sinistra. Der Defect auf beiden Seiten scharf mit der durch den Fixationspunkt gehenden Verticalen abschneidend. Sehschärfe beiderseits $= {}^{20}/_{20}$. Normaler Farbensinn, bemerkte beim Aufstehen eine hochgradige Störung seines Sehvermögens. Die Sehstörung bestand unverändert bis zum Tode fort. — Insufficienz der Aortenklappen und Herzverfettung.

Section: Apoplectische Cyste in der Substanz des rechten Occipitallappens. Dieselbe war von etwa Wallnussgrösse, ihre untere Wand war vom rechten Hinterhorn durch eine mehrere Millimeter dicke Schicht intacter Markmasse getrennt. Die obere Wand wurde der Hauptsache nach von den in toto gelb erweichten, in ihrer Configuration aber noch erkennbar erhaltenen III. Gyri occipitales gebildet. Ausserdem fand sich noch eine etwa erbsengrosse, rothe erweichte Stelle in der Decke des linken Vorderhorns, sowie eine kaum halblinsengrosse sogen. apoplectische Narbe im Centrum des rechten Thalamus opticus.

2) Curschmann (Centr. f. Augenh. 1879. p. 181). Hemianopsia lateralis sinistra; beiderseits centrale und excentrische Sehschärfe nach rechts normal. Ophthalm. Befund normal. Der 50jährige, früher ganz gesunde Mann, wurde am 15. Mai ins Krankenhaus gebracht, nachdem er 3 Tage zuvor aus Versehen einen bedeutenden Schluck Schwefelsäure getrunken. Er kam mit den gewöhnlichen Symptomen der Schwefelsäure-Anätzung und musste, da er nicht schlucken konnte, während der nächsten Tage mittelst Clysmen ernährt werden. Der Circulationsapparat schien normal. Am Morgen des 22. Mai wurde der Kranke von einer Embolie der rechten Brachialarterie befallen. Am Morgen des 23. Mai klagte er selbt, dass er in der linken Hälfte des Gesichtsfeldes nichts sehen könnte. Bei

der genaueren Prüfung fand man Anfangs erwähnten Befund. Die Hemianopsia later. sinistra blieb unverändert bis zum Tode. Anderweitige Herderkrankungen im Gehirn traten nicht auf, weder Hemiparesen noch Sensibilitätsstörungen, nur ganz leichte Delirien, die vor dem 23. Mai nicht vorhanden waren. Patient ging an Inanition zu Grunde.

Section: Embolie nach Schwefelsäurevergiftung. Grosser Erweichungsherd im rechten Occipitallappen, der bis zur Oberfläche sich erstreckte, hauptsächlich an der oberen Seite und Spitze dieses Lappens.

3) Pooley (Gazette d. Hopit. 1878. No. 35. Nothn. l. c. 387). Hemianopsia lateralis dextra. Grenze scharf durch den Fixationspunkt gehend. Bei Jodkaligebrauch besserte sich die Hemianopsie, verschwand sogar, um jedoch dauernd wiederzukehren. Beiderseits Myopie $^1/_{10}$ S = $^{20}/_{20}$. Ophthalm. Befund anfangs normal, kurz vor dem Tode Stauungspapille, jedoch nur links. Der 50jährige Patient, der sich 30 Jahre zuvor syphilitisch inficirt hatte, zeigte epileptiforme Anfälle, Kopfschmerzen, Schwindel, leichte psychische Störungen, später Hemiparese und Hemianästhesie der rechten Seite neben partieller Aphasie. Zuletzt Stauungspapille mit Herabsetzung der centralen Sehschärfe auf $^2/_5$.

Section: Gumma im linken hinteren Gehirnlappen. In die Gehirnsubstanz eingebettet und mit Dura wie Pia innig verwachsen fand sich eine gelblichweisse harte Geschwulst von $^5/_4$ Zoll Durchmesser und ungefähr $^1/_2$ Zoll Dicke. Die Geschwulst war eine bedeutende Strecke weit umgeben von erweichter Hirnsubstanz, welche in der nächsten Nachbarschaft fast flüssig war und ganz allmälig an Consistenz zunehmend in die Dichtigkeit der normalen Gehirnsubstanz überging. Die Erweichung erstreckte sich von dem hinteren Lappen durch den ganzen mittleren Lappen und selbst den anstossenden Theil des vorderen Lappens. Der linke Thalamus und die ihn umgebende Hirnsubstanz waren völlig erweicht.

4) Keen and Thompson (Nagel Jahresb. 1871. 334). Hemianopsia lateralis dextra. Ophthalm. Befund normal. Auf dem rechten Auge S = $^{20}/_{20}$, links S = $^2/_3$.

Die Herabsetzung der linken Sehschärfe erklärt sich durch eine leichte alte Hornhauttrübung. Die Prüfung des Gesichtsfelds zeigt Hemianopsia lateralis dextra vollständig scharf in der Mittellinie abschneidend.

Schussverletzung des Gehirns. Die Kugel trat über der Protuberantia occipit. ext. ein und 3 Zoll weiter oben, zwei Zoll links von der Mittellinie wieder aus. Die Kugel war also durch den hinteren Theil des Schädels, schräg nach links durchgegangen. Die Verletzung war trotz anfänglichen Prolapsus cerebri geheilt mit Zurückbleiben einer grossen Knochenlücke an der Austrittsstelle und einer kleinen vertieften Narbe am Eintritt. Der Verwundete war mehrere Monate bewusstlos und auf der ganzen rechten Seite gelähmt. Die Lähmung und Gedächtnissschwäche waren nach einem Jahre fast verschwunden,

dagegen dauerte die rechtsseitige Hemianopsie fort neben Neigung zu Schwindel.

5) Hughes (Nagel 1874. 440) Hemianopsia lat. dextra. Eine Augenspiegeluntersuchung, welche Swanzy und Andere mehr als 3 Monate nach dem Ausfall angestellt hatten, ergab ein negatives Resultat.

Verletzung: Complicirte Fractur des Schädels in der Occipitalgegend, wobei zwei grosse Knochenstücke gehoben und entfernt werden mussten. Ein sehr bedeutender Verlust von Gehirnsubstanz war entstanden. Der Kranke genas bis auf das Sehvermögen in vollkommenster Weise. Eine Hemianops. lat. dext. ist übrig geblieben.

6) Fall Förster (s. S. 130).

7) Nothnagel (top. Diagn. d. Gehirnk. 411). Insufficienz der Aortenklappen, keinerlei auf das Nervensystem bezüglicher Symptome, ausser Sehschwäche. Giebt an, dass er seit 4 Wochen auf beiden Augen schlecht sähe, namentlich aber rechts. Leider wurde eine eingehende Prüfung der Art dieser Sehstörung nicht vorgenommen; nur folgendes kann mit Bestimmtheit versichert werden: Ophthalmoskopischer Befund normal, Augenmedien unversehrt, Hemianopsie besteht nicht. Am 27. März wurde Morgens eine ganz ausgeprägte Lähmung des linken Nerv. facialis beobachtet im Bereich der unteren Aeste. Section: Neben Verletzung der Rindenschicht der III. Stirnwindung und vorderen Hälfte des unteren Drittels des Gyr. praecentralis. Umfängliche Zerstörung im linken Occipitallappen. An Stelle der ersten Occipitalwindung und des zugehörigen Marklagers ein fast wallnussgrosser, von narbig gelbem Gewebe umgebener, mit einem schmutzig braungelben Gerinnsel erfüllter Herd. Auch die hinteren Partien des oberen Scheitelläppchens (dicht vor der Fissura parieto-occipitalis) oberflächlich gelb gefärbt; ebenso der Zwickel in seinen vorderen Theilen verschmälert, gelb gefärbt.

Wenngleich Nothnagel angiebt, es sei hier keine Hemianopsie vorhanden gewesen, so ist damit nicht ausgeschlossen, dass hier doch eine incomplete laterale Hemianopsie bestanden habe, entweder in der Form eines identischen inselförmigen Gesichtsfelddefectes, oder als Ausfall eines Quadranten oder Octanten der rechten Gesichtsfeldhälften —, Gesichtsfelddefecte, welche ohne eingehende Prüfung am Perimeter, oder an der Tafel gar nicht aufgefunden werden können.

8) Gowers (Lancet 1879. Nothnagel, l. c. 394). Ein 30jähr. Mann, bis dahin gesund, hatte eines Morgens eine Lichterscheinung, wie wenn er eine polirte Platte sähe. Zugleich fühlte er sich schwindlich und hatte Schmerzen in den Augen. Von da ab fast täglich Anfälle folgender Art: Ein heftiger Schmerz strahlte vom Hinterhaupt nach Augen und Nase aus. Wenn er dabei auf der Strasse ist, scheint der Weg immer enger und enger zu werden. Das Sehvermögen nimmt zugleich ab und er weiss kaum, wo er geht und muss mit dem Stocke tasten. Der Verlust des Sehvermögens ist nicht vollständig; er kann nur grade vor sich hinsehen, nichts auf der Seite,

im allgemeinen aber besser nach rechts wie nach links. Nach zwei Monaten hatte er im Beginn der Anfälle, wenn das Gesicht schwand, ein Lichtflackern in den Augen „gleich einer goldenen Schlange," welche sich nach allen Richtungen sehr rasch bewegte. Es bestand auf beiden Augen, aber anscheinend auf dem linken stärker. Pupillen gleich weit. S. = $^{20}/_{20}$. Hemianopsie nicht sicher nachweislich; sonst lässt sich nichts nachweisen. Tod etwa 7 Monate nach Beginn der ersten Erscheinung, ohne dass eine wesentliche Aenderung eingetreten war.

Section: Sarcomatöse Geschwulst in der rechten Hemisphäre, welche an der Convexität die I. und II. Occipitalwindung und die hintere Hälfte des Lobus pariet. sup. et inf. einnahm, an der medialen Fläche des Cuneus und Praecuneus. Im Innern erstreckte sich die Geschwulst bis zur Decke des Hinterhorns des Ventrikels. Seh- und Streifenhügel erscheinen normal. Diese Krankengeschichte ist noch um deswillen interessant, weil sie den ersten Sectionsbefund einer Amaurosis partialis fugax darstellt.

9) Eine andere Beobachtung ist hier noch anzureihen: Traube (Gesammelte Beiträge zur Patholog. und Physiolog. II. 1083). Ein 40jähriger Mann war angeblich bis vor 7 Jahren gesund. Um diese Zeit wird er plötzlich von Krämpfen befallen, die den Charakter der epileptischen zeigten. Nach den drei ersten Anfällen, die an demselben Tage auftraten, war eine Pause von 5 Minuten. Die Anfälle begannen mit clonischen, bisweilen auch mit tonischen Zuckungen des linken Unterschenkels. Auf der Höhe heftiger Anfälle sind die Zuckungen zwar allgemein, aber links stärker als rechts. Zu einem Gefühl des Zusammengeschnürtwerdens gesellt sich ein heftiger Kopfschmerz, der links stärker sein soll als rechts. Zuletzt schwindet unter Ohrensausen und Schwarzwerden vor den Augen (was links früher auftreten soll als rechts) das Bewusstsein, später allmälig zunehmende Parese der linken Extremitäten. Zwei Tage vor dem Tode eigenthümlicher somnambuler Zustand nach einem schwachen epileptischen Anfall: Am letzten Tage äusserst häufige, zuletzt fast in einander fliessende Anfälle mit fast ausschliesslicher Betheiligung der rechten Extremitäten. Section: Der Hinterlappen der rechten Hemisphäre prominirt stärker als der gleichnamige linke. Beim Anstechen ergiesst sich ein gelbliches, klares Serum. Nach Entfernung des Gehirns aus der Schädelhöhle zeigt sich an der Basis nichts abnormes. Im hinteren Lappen der rechten Hemisphäre findet sich eine Cyste von der Grösse eines kleinen Apfels, deren Wand durch ein zartes, gefässreiches Bindegewebe gebildet ist, aus welcher die oben erwähnte seröse Flüssigkeit stammt. Die den hinteren Umfang der Cyste umgebenden Partien sind weich, gallertig, die vor der Geschwulst liegende weisse Substanz anscheinend normal. Die Hirnhöhlen hängen mit der Geschwulst nicht zusammen. Im Uebrigen bietet das Gehirn und die Medulla ausser starker Anämie nichts Abnormes.

Wiewohl leider eine Gesichtsfeldprüfung, die Aufnahme der Sehschärfe und des ophthalmoskopischen Befundes in diesem Falle fehlen erinnert uns doch lebhaft obige Bemerkung über das Sehen dieses Patienten an hemianopische Gesichtsfeldverdunkelungen, die gleich der Amaurosis partialis wandernd und sich vergrössernd, dem Patienten die falsche Vorstellung erweckt hatten, als ob der Gesichtsfelddefect auf dem linken Auge zuerst aufgetreten sei, dann auch das rechte Auge befallen habe, eine Täuschung, der wir so oft, wenn das Gesichtsfeld nicht objectiv untersucht wird, in der Praxis begegnen. Da während der Intervalle keine Klagen über das Sehvermögen angegeben wurden (wiewohl aus bekannten und vorhin erörterten Gründen doch recht gut ein partieller, stationärer, hemianopischer Defect auf der linken Gesichtshälfte hier auch bestanden haben kann), schliessen wir uns den epicritischen Bemerkungen Traube's an und glauben, dass diese hemianopischen Gesichtsfeldverdunkelungen als Aura der epileptischen Anfälle hervorgerufen wurden, durch eine Vermehrung des serösen Inhaltes dieser Cyste in Ansehung des grossen Gefässreichthums ihrer zarten Wände.

10) Fritsch (Allg. Zeitschr. f. Psych. 87. Hft. 4. p. 389). Nach Embolie: Worttaubheit, Sensibilität und Motilität intact. Gehör für die Wahrnehmung von Geräuschen und gröberen Schalleindrücken intact. Ebenso Geruch und Geschmack. Dagegen ist die Gesichtswahrnehmung entschieden alterirt, indem sie Personen, die mit ihr sprechen, nicht fixirt und an vorgehaltenen Gegenständen mit einer fast constanten Richtung nach der linken Körperseite vorüberschaut, auch beim Erfassen von gereichten Gegenständen an denselben vorbeigreift, zumeist links und abwärts und sich daran erst durch Herumtasten allmälig corrigirt. Ophthalmosk. Befund negativ. Section: Embolie in den Ramus parieto-sphenoidalis der linken Arter. fossae Sylvii. Das ganze untere Scheitelläppchen der linksseitigen Rindenpartie erweicht. Vom Hinterhauptslappen waren nur wenige Millimeter der II. Occipitalwindung in den Erweichungsherd einbezogen. Leider ist auch hier eine Gesichtsfeldprüfung unterlassen worden.

11) Wernicke theilt (Michel, Jahrb. f. O. 1878. 106) einen Fall von rechtsseitiger Hemianopsie beim Menschen mit, bei dessen Section sich an der Convexität der linken Hemisphäre ein Erweichungsherd fand, welcher eine dem Hinterhauptlappen des Affen entsprechende Stelle der Gehirnrinde einnahm (leider hat Wernicke keine nähere Angabe über die Ausdehnung und Lage gemacht).

12) Purtscher erwähnt noch (Cent. f. A. 1880. 353) eines Falles von Erweichung eines Hinterlappens mit im Leben constatirter Sehstörung, ohne aber weitere anatomische, wie klinische Daten beizufügen (A. f. O. XVI. II. 217). Vor 6 Wochen apoplectischer Anfall, vor 10 Wochen Sehstörung, welche vorüberging. Erweichnng des Hinterlappens. Kleine Erweichung des rechten Sehhügels.

13) Auch im Falle. Prevost (s. S. 103) mit linksseitiger Hemi-

anopsie bestand eine Erweichung des rechten Occipitallappens, jedoch waren Pulvinar und Corpus geniculat. extern. auch mit erkrankt.

§ 48. Da eine Erkrankung des einen Occipitallappens laterale Hemianopsie der anderen Seite zur Folge hat, muss nothwendiger Weise eine doppelseitige Erkrankung der Occipitallappen beiderseitige Amaurose nach sich ziehen, wie in folgenden Fällen:

1) Nothnagel (Top. Diagn. d. Gehirnk. 389). Mitte März 1879 erwachte Patient eines Morgens, nachdem er sich Abends wohl zu Bett gelegt hatte, und bemerkte, dass er den linken Arm nicht bewegen konnte, neben einer Sehstörung: (das Zimmer war durch eine Lampe erhellt, ihm aber schien es, als ob es voll Nebel wäre). Ob die Sehschärfe abgenommen hatte, war bei dem Grade der Intelligenz nicht sicher zu ermitteln; Patient erkennt aber das Zifferblatt der Taschenuhr u. s. w. Grobe Störungen des Farbensinns fehlten. Ophthalmosk. keine Abnormität zu entdecken. Dagegen besteht ausgesprochene Hemianopsie. Das Gesichtsfeld schneidet nach rechts hin annähernd mit der Mittellinie ab. Gegen Ende April liess sich die Hemianopsie noch unverändert nachweisen, zugleich aber wurde Pat. scheinbar amblyopischer, so dass er Ende April vorgehaltene Gegenstände nicht mehr erkannte. Wenige Tage vor dem Tode machte sein Gebahren den Eindruck fast völliger Blindheit; doch liess sich kein sicheres Urtheil darüber gewinnen, da zugleich ein tiefer Verfall der geistigen Kräfte eingetreten war. Endocarditis mit Embolie.

Section: Rechts die III. Occipitalwindung in einer Ausdehnung von 2,5 Ctm. leicht vertieft, graugelb verfärbt, erweicht. Hier beschränkt sich die Veränderung fast ausschliesslich auf die graue Rinde, ein alter Herd. Ausserdem findet sich noch eine ganz frische, offenbar aus den letzten Lebenstagen stammende Veränderung im Thalam. opt., welcher in der Mitte seines lateralen Abschnittes im Umfange einer Haselnuss roth gefärbt ist; das mittlere Drittel der vorderen Centralwindung, das mittlere Drittel der hinteren Centralwindung und die dazwischen liegende Vertiefung des Sulcus Rolandi ist graugelb verfärbt und weich. Das Centrum semiovale im Niveau der Zerstörung der vorderen Centralwindung bis in die Hälfte seiner Dicke weicher als normal. Der Lobulus parietalis superior in seinem hinteren Abschnitte in einer Ausdehnung von 3 Ctm. weicher als die Umgebung; der Sulcus interparietalis haselnussgross graugelb verfärbt. Im zugehörigen Abschnitte des Centrum ovale erstreckt sich die Erweichung bis zur Umschlagsstelle der Decke des Unterhorns auf deren Boden.

Links ist der ganze Occipitallappen, nach vorn ziemlich scharf am Sulcus parieto-occipitalis abschneidend, in seiner ganzen Dicke in einen theils grau-weiss, theils schmutzig-gelb gefärbten, hier und da röthlichen Brei verwandelt. Ausserdem rechts Veränderung an der vorderen Centralwindung; und links an der II. Stirnwindung, und im

T a

Uebersicht über die Fälle von lateraler Hemianopsie durch

Autor des Falles.	Pathologischer Befund.	Hemianopsie.	Hemiplegie.	Epileptiforme Anfälle.	Hemianästhesie.
Hosch. p. 131.	R. Veränderung in d. Gratiolet'schen Sehstrahlung.	L. lat. Hemianopsie.		Epileptiforme Anfälle.	—
	R. Veränd. an der Capsula interna.	Concentr. Gesichtsfeldbeschränkung, l. stärker als rechts.			
	R. Corp. striat. und Nucl. lentiformis geschrumpft.		L. Hemiplegie.		
Förster. p. 130.	L. Veränd. an d. Occipitalrinde, beginnend 2 Ctm. hinter einer idealen Fortsetzung des Sulcus parieto-occipitalis.	R. lat. Hemianopsie.		—	—
	L. Veränd. d. Caps. intern. zwischen Thalam. u. Linsenkern — u. Linsenkern u. Corp. striat.	Concentr. Gesichtsfeldbeschränkung, wechselnd an Stärke, links etwas mehr wie rechts.			
	L. Thalam. etwas klein.				
	L. Gyrus postcentralis.				
	L. Corpus striat. erweicht.		R. Hemiplegie.		
	L. Erweichung bis unter d. Oberfläche der Inselrinde (und der Rinde zwischen I. und II. Schläfenwindung).				
Huguenin. p. 132.	L. ?	R. lat. Hemianopsie.		—	
	L. Untere Partie beid. Centralwind.; äusseres Glied d. Linsenkerns.		R. Hemiplegie. R. Facialis- u. Hypoglossusparalyse.		
	L. Capsula interna.				R. Hemiparästhes.
	L. hinteres Ende der Broca'schen III. Stirnwindung und Inselrinde.				
Pooley. p. 141.	L. Gumma im Occipitallappen.			Epileptiforme Anf.	

Tabelle XIII.

Herderkrankung in dem Mantelgebiete der Hemisphären.

Aphasie.	Verhalten der psych. Function.	Ophthalm. Befund.	Sehschärfe.	Lage des Fixationspunkts (F) zur Trennungslinie der Gesichtsfeldhälft.	Pupillen.	Farbensinn.	Photopsien.	Andere Symptome.
—	Abnahme d. psych. Funct.	Leichte Röthung u. mangelhafte Begrenz. d. Pupil. einige streif. Retinalhäm.	L. $^{16}/_{30}$. R. $^{16}/_{30}$.	Fixationspunkt innerhalb d. erhalt. geblieben. Gesichtsfeldhälft. gelegen.	?	?	?	—
Aphasie amnest. u. atact.).	—	?	?	Fixationspunkt innerhalb d. erhalt. geblieben. Gesichtsfeldhälft. gelegen. Stumpf empfind. Grenzzone.	?	?	?	—
Aphasie.	Abnahme d. psych. Funct.	?	?	?	?	?	—	—
	Abnahme	Anfangs normal,	Anfgs. norm.	?	?	?	—	Lues, Kopf-

Autor des Falles.	Pathologischer Befund.	Hemianopsie.	Hemiplegie.	Epileptiforme Anfälle.	Hemianästhesie.
	Gratiolet'scher Zug, Occipitalgyririnde verändert.	R. lat. Hemianopsie.			
	L. Thalam. opt. und Caps. int.				R. Hemianästhes.
	L. die Erweichung erstreckt sich durch d. Parietallapp. und anstossenden Theil d. Stirnlappens.		R. Hemiparese.		
Jastrowitz. p. 137.	L. Occipitallappen, Occipit.-rinde und Gratiolet'scher Zug in ein Sarcom verwandelt.	R. lat. Hemianopsie.			
	L. von der Oberfläche des Praecuneus erstreckte sich die Erweichung bis in die Höhe der Hintergrenze d. Thalam. opt., nicht in diesen hinein.		R. vorübergehende Hemipleg. u. Paral. d. r. Facial. (Tumor).	—	(Sensibilit. im Groben intact).
Dmitrowski und Lebeden. p. 139.	L. Zerstörung des grössten Theils der Corona radiata durch Haemorrhagie.	R. lat. Hemianopsie.	R. Monopleg. Facialis.	—	—
	L. Zerstörung der I. u. II. Temporalwindung.				
Keen und Thompson. p. 141.	Verlust von Gehirnsubstanz am Occiput.	R. lat. Hemianopsie.	R. vorübergehende Hemipleg.	—	—
Hughes. p. 142.	Verlust von Gehirnsubstanz am Occiput.	R. lat. Hemianopsie.	—	—	—
Baumgarten. p. 140.	R. die III. Gyri d. Occipitallappens erweicht, die Gratiolet'schen Sehstrahlg. vernichtet.	L. lat. Hemianopsie.	—	—	—
	R. kaum halblinsengrosse Narbe im Thalamus.				
Curschmann. p. 140.	R. Occipitallappen erweicht; Rinde an der Spitze und oberen Seite d. Occipitallappens erweicht.	L. lat. Hemianopsie.	—	—	—
Nothnagel. p. 142.	L. I. Occipitalwindung und Marklager erweicht.	Sehstörung, namentl. r.		—	—
	L. Ein Theil d. vord. Gyrus präcentralis, hintere Partie des oberen Scheitelläppch. III. Stirnwind. u. Zwickel.		L. Paral. d. Facial. (Mundzwg)		
Gowers. p. 142.	R. sarcomatöser Tumor an Stelle der Convexität der I. und II. Occipitalwind.	L. period. lat. Hemianopsie, wahrscheinl.	—	—	—

Aphasie.	Verhalten der psych. Function.	Ophthalm. Befund.	Sehschärfe.	Lage des Fixationspunkts (F) zur Trennungslinie der Gesichtsfeldhälft.	Pupillen.	Farbensinn.	Photopsien.	Andere Symptome.
Partielle Aphasie.	d. psych. Funct.	später 1 Stauungspapille.	später S. $^2/_5$.	Trennungslinie scharf durch F. gehend.				schmerz, Schwindel.
Atact. und amnest. Aphasie.	Vergesslichkeit. Energielosigkeit.	Normal.	Gute centr. Sehschärf.	?	?	?	—	Allgemeine Schwäche, Schwindel.
Aphasie.	Antwortet m. Mühe auf Fragen.	Leichte Neuritis optica.	?	?	R. erweit.	?	—	Kopfschmerz.
—	Gedächtnissschw.	—	R. norm L. $^2/_3$.	Grenze scharf d F.	—	—	—	Neigung zu Schwindel.
—	—	Normal.	?	?	?	?	—	—
—	—	?	Norm.	Trennungslinie scharf durch F.	?	Norm.	—	—
—	Leichte Delirien.	Normal.	Norm.	?	?	?	—	Leichte Delirien.
—	—	Normal.	?	?	?	?	—	—
—	—	?	Norm.	?	Von gleicher Weite.	?	—	—

Autor des Falles.	Pathologischer Befund.	Hemianopsie.	Hemiplegie.	Epileptiforme Anfälle.	Hemianästhesie.
	und der Gratiolet'schen Sehstrahlungen. R. Cuneus, Praecuneus, hintere Hälfte des Lobus parietalis.				
Nothnagel. p. 145.	R. Rinde der III. Occipitalwindung in Ausdehnung von 2,5 Ctm. ein alt. Erweichungsherd. Später	L. lat. Hemianopsie.		—	—
	L. der ganze Occipitallappen an d. Fiss. parieto-occipit. scharf abschneid. erweicht.	Beiderseits Amaurose.			
	R. das mittlere Drittel der vorderen Centralwindung, das mittlere Drittel d. hinteren Centralwindung, der Lobulus pariet. supr. und Sulcus interparietalis erweicht und verfärbt.		L. Monopl. d. Arms.		
Griesinger. p. 154.	L. Atrophie des Hinterhauptlappens, die Gyri so breit wie Messerklingen.	Beiderseits Amaurose.		Epilepsie.	—
	R. am Occipitallappen auch einige Verkleinerung und Sclerose.				
	L. der mittlere und Vorderlappen auch kleiner als gewöhnlich.		R. Parese d. Beins, paralyt. Contr. d. Arms.		
Moore. p. 155.	Spitze der Rinde beider Occipitallappen erweicht.	Beiderseits Amaurose.			
	Erweichung kleiner Stellen an den übrigen Theilen d. Rinde.		Choreaart. Zuckung. d. l. Gesichtshälfte, zuerst l., dann r. gelähmt.	Epilept. Anfälle.	Anästhesie d. Vord.-arme.
	L. Erweichung kleiner Stücke des Frontallappens.				
Chvostek. p. 155.	L. Erweichung des Occipitallappens.	Beiderseits Amaurose.			
	R. gelber Erweichungsherd an der Spitze des Occipitallappens und an d. Oberfläche d. linken Sehhügels.				

Aphasie.	Verhalten der psych. Function.	Ophthalm. Befund.	Sehschärfe.	Lage des Fixationspunkts (F) zur Trennungslinie der Gesichtsfeldhälft.	Pupillen.	Farbensinn.	Photopsien.	Andere Symptome.
—	—	Normal.	?	Trennungslinie nahe am F.	?	Grobe Stör. des Farb.-sinns fehlen.	—	—
Vorübergehender Verlust d. Sprache.	Blödsinn.	?	—	—	?	—	—	—
	—	?	?	?	Weit.	?	?	—
Aphasie.	Abnahme d. psych. Funct.	?	?	?	Beide eng	?	—	Kopfschmerz, Schwindel, Ohrensausen, Schlingbeschwerden.

Autor des Falles.	Pathologischer Befund.	Hemianopsie.	Hemiplegie.	Epileptiforme Anfälle.	Hemianästhesie.
	L. Erweichung eines grossen Theils der Windungen d. linken Parietallappens.		R. Hemiplegie, Paralyse d. Hypogloss. u. Facial.		
	L. Erweichung an der Oberfläche des Sehhügels.				R. Anästh. d. Arms und Gesichts.
	L. Erweichung der hinteren Hälfte des Schläfenlappens.				
Fürstner.	L. Rinde der I. u. II. Occipitalwind. zerstört. Marklager des Occipitallappens durch einen dreieckigen Herd erweicht, dessen Spitze in die Spitze des Occipitallappens hineinragt.	R. Amblyopie (eigenthümliche Sehstörung).	Conjugirte Deviation d. Kopfs u. d. Aug. nach l., vorübergehend. Vorübergehende Parese d. Facial. u. Arms.	—	—
	Später:		Später.		
	R. symmetrisch gelegener Herd am Occipitallappen in Form eines Dreiecks, dessen Spitze nach dem Hinterhorn zu gerichtet war, dieselbe griff an einer Stelle über den Sulcus parieto-occipitalis hinüber.	Beiderseits Amaurose.	L. Parese d. Arms und Gesichts.		
	Zwei erbsengrosse symmetrische Herde in beiden Thalam. opt.		Parese des l. Beins.		
Fürstner.	R. I. und II. Occipitalwind. und Rinde des Zwickel löst sich zugleich mit der Pia mater ab. Rinde in einen schmierigen Brei daselbst verwandelt. L. auch am linken Hinterlappen finden sich Adhärenzen, jedoch viel geringer als rechts.	L. hochgradig Sehstörung.	Tremor d. Extremit. Zuckung. d. Gesichtsmuskulat.	—	—
Fürstner.	Starke Atrophie des Stirnhirns. besonders rechts. R. grosse flächenhafte Ad-	L. eigenthümliche Sehstörung.			L. Eingeschlafensein d. l.

Aphasie.	Verhalten der psych. Function.	Ophthalm Befund.	Sehschärfe.	Lage des Fixationspunkts (F) zur Trennungslinie der Gesichtsfeldhälft.	Pupillen.	Farbensinn.	Photopsien.	Andere Symptome.
Aphasie, Agraphie. Sprache verschwomm.	Dementer Zustand.	Normal.	—	—	Mittelweit, auf Licht gut reagirend.	Norm.	—	—
Sprachstörung.	Dementia.	Normal.	—	—	Später gleich weit, reagiren gut auf Licht.	—	—	Bei schnellen unvorhergesehenen Bewegungen auf das l. Auge wird dasselbe nicht geschlossen.
Einseitige Paragraphie.	Paralyse.	Normal.	—	—	Gleich weit.	Farb.-sinn gut.	—	Bei schnellen unvorhergesehenen Bewegungen

Autor des Falles.	Pathologischer Befund.	Hemianopsie.	Hemiplegie.	Epileptiforme Anfälle.	Hemianästhesie.
	härenzen über der vorderen Hälfte d. I. Occipitalwind. R. am unteren Theil der vorderen Hälfte der I. Occipitalwindung.				Fusses u. Arms.
Westphal.	R. am unteren Theil der vorderen Centralwindung, an der unteren Commissur beider Centralwind., am unteren Scheitelläppchen. Am ganzen Vorzwickel. R. Erweichungsherd in der Marksubstanz des Hinterhauptlappens.	L. lat. Hemianopsie.	L. Parese d. linken Facialis. L. Hemipl. d. Extremitäten,	L. Convulsionen.	—
	R. Erweichungsherd in der Marksubstanz des oberen Scheitelläppchens, dicht unter der Rinde.		L. Hemiparese.	L. Convulsionen.	

Lobus parietal. super. Veränderungen. Im Verlauf der beiden Nervi optici bis zum Foramen opticum, im Chiasma und in den beiden Tractus optici nichts Bemerkenswerthes.

2) Griesinger (Pathol. u. Therap. d. psych. Krankheiten. 1861. 365). Fall von Calmeil (Malad. inflamm. du cerveau. Paris 1859. II. 411). Ein gesunder Knabe bekommt am Ende der Masern einen heftigen Krampfanfall mit langem Coma. Er geht aus diesem taub, blind und sprachlos hervor. Nach 14 Tagen kehrt das Gehör zurück, nach einem Jahre lernt er einige Worte sprechen, — er bleibt aber blind, wird epileptisch und rechts hemiplegisch; bis zum 13. Jahre tiefster Blödsinn. Im 19. Jahre kann er einige Laute articuliren, aber noch nicht selbst essen; das rechte Bein ist schwach, der rechte Arm in Contractur. Tod im 22. Jahre.

Section: Die ganze rechte Körperhälfte mager und kleiner, der Schädel klein, nicht difform, sehr dick. Oedem der Pia. Die linke grosse Hemisphäre erheblich kleiner als die rechte. Der linke Hinterlappen besonders klein, seine Windungen so schmal wie Messerklingen, sehr fest, aussen hellgelb, innen mattweiss. Der linke mittlere und Vorderlappen links auch kleiner als gewöhnlich. Am rechten Hinterlappen auch einige Verkleinerung und geringe Sclerose. Die Optici indurirt. Die Sclerose und

Aphasie.	Verhalten der psych. Function.	Ophthalm. Befund.	Sehschärfe.	Lage des Fixationspunkts (F) zur Trennungslinie der Gesichtsfeldhälft.	Pupillen.	Farbensinn.	Photopsien.	Andere Symptome.
								gegen das l. Auge reagirt Pat. nicht.
—	—	L. Pupille leicht diffus geröthet, Grenzen leicht verwasch. R. normal.	—	—	—	—	—	—

Atrophie am Gehirn waren hier offenbar Folgen eines als Nachkrankheit der Masern aufgetretenen encephalischen Processes.

3) Moore (Jahresb. von Virchow u. Hirsch. XIV. II. 1. 91). Ein fünfjähriges, bis dahin völlig gesundes Mädchen fiel zu Boden mit choreaartigen Zuckungen in der linken Gesichtshälfte. Darauf zuerst linksseitig, dann rechtsseitig gelähmt mit Verlust der Sprache. Die Motilität stellte sich vorübergehend wieder her. Ausser allgemeiner Abmagerung sonst nichts zu bemerken. Zustand einige Wochen darauf unverändert, doch schien Patientin blind zu sein, die Pupillen waren weit. Hören konnte Patientin. Dann epileptische Anfälle, klonische Zuckungen in allen Extremitäten. In der letzten Zeit Anästhesie der Vorderarme. Tod.

Section: Rinde erweicht an folgenden Stellen: Beide Centralwindungen und die Spitze der Hinterhauptslappen, kleine Stücke der Rinde der Frontallappen, kleine Fleckchen an übrigen Stellen der Rinde.

4) Chvostek (Canstatt's Jahresb. 1872. II. 49). Mann von 49 Jahren. Nach einem Typhus im Jahre 1863 Schwäche des rechten Beines und Abnahme der geistigen Fähigkeiten. Patient verlor mitten im Gespräch den Faden. 1865 plötzliche Lähmung und Gefühlsverminderung des rechten Armes, Schwerbeweglichkeit der Zunge und

Unvermögen, für manche Begriffe Worte zu finden. Später auch Lähmung und Gefühlsverminderung der rechten Gesichtshälfte und heftiger Kopfschmerz. October 1870: rechts Hemiplegie, Geistesschwäche, Aphasie, Agraphie. Beim Lesen bleibt Patient mit einzelnen Worten stecken. Mai 1871: starker anhaltender Schwindel und Ohrensausen; 4. Juli: Amaurose mit engen Pupillen; erschwertes Schlingen. 17. Juli Tod. Section: Rothe und gelbe Erweichung des linken Hinterhaupts- und der hinteren Hälfte des linken Schläfenlappens und der rechten Hirnhemisphäre. Atrophie eines grossen Theils der Windungen des linken Scheitellappens. Gelber Erweichungsherd an der Spitze des rechten Hinterhauptlappens und an der Oberfläche des linken Sehhügels.

Folgenden Fall von lateraler Hemianopsie mit Hemiparese und Convulsionen derselben Seite mit Sectionsbefund, bei welchem aber nicht ersichtlich ist, wo die Herde den optischen Faserzug getroffen hatten, erwähnt

Charcot und Pitres (Revue mensuelle. 1877. 34). Patientin, 52 Jahre alt, leidet seit einem Jahre an linksseitigen Convulsionen mit Bewusstseinsverlust und deutlich ausgesprochener linksseitiger Hemianopsie. Ophthalmoskopisch war weder Neuritis noch Atrophie nachzuweisen, sondern es bestand nur eine leichte Hyperämie der Retina. Die centrale Sehschärfe zeigte keine Alteration. Am 9. October Aufnahme in die Salpetrière. Am 27. October heftiger epileptiformer Anfall mit Bewusstseinsverlust und regelmässigen Ruhepausen. In der ruhigen Zwischenzeit war das Gesicht nach links gedreht und die Augen geradeaus gerichtet, die Pupillen sehr weit. Der Mund war nach der linken Seite hin verzogen. Es traten starke stossweise Zuckungen mit kurzen Intervallen auf, welche die Pupillen beider Augen und die Muskeln der linken Gesichtshälfte, besonders den Levator palpebrae und die Mm. zygomatici der linken Seite befielen. Die Zunge wühlte sich in stossweisen Zuckungen unter die Zähne des Unterkiefers. Dauer des Anfalls 1 Minute; nach 5 Minuten ein neuer Anfall. Die Anfälle traten meistens nur in der linken Gesichtshälfte auf, bei starken Anfällen betheiligte sich auch die linke Oberextremität, selten auch das linke Bein. Im Beginn des Anfalls zuckt das linke Auge seitwärts und wendet sich weit nach links hin, währenddem bleibt das rechte Auge gradaus gerichtet, dann wenden sich beide Augen gleichmässig nach rechts. Die Zuckungen beginnen im linken Frontalmuskel, die Pupillen öffnen und schliessen sich krampfhaft, dann wird der linke Mundwinkel nach links gezogen, zuletzt contrahiren sich die Muskeln des Halses und der Oberextremität. Häufig contrahiren sich auch die Muskeln der Schulter, und der Arm erhebt sich mit stossweisen Zuckungen. Im weiteren Verlauf entwickelte sich eine schwache Lähmung der linken Extremitäten, starke Abschwächung der Sensibilität und der Intelligenz, Fieber, Strabismus converg. des linken Auges. Die rechte Pupille weiter als die linke. Tod.

Section: Zahlreiche Läsionen, welche diesen Fall für die Locali-

sation der Gehirnerkrankungen wenig geeignet machen. Es bestand ein Erweichungsherd in der ganzen linken Kleinhirnhemisphäre, und eine grosse Höhlung mit zackigen Rändern von der Grösse einer kleinen Haselnuss im Pedunculus cerebelli derselben Seite.

Auf der Rinde der rechten Hemisphäre fand man 4 alte, oberflächliche Erweichungsherde, von denen zwei auf die erste Frontalwindung, einer auf die zweite Sphenoidalwindung, und einer auf die Vorderseite der aufsteigenden Frontalwindung in den Sulcus praefrontalis zwischen der zweiten und dritten Stirnwindung zu liegen kam. Ausserdem bestand eine Höhle von der Grösse einer kleinen Bohne im Linsenkern einer jeden Seite.

Einen ähnlichen Fall citirt Bellouard (De l'hemianopsie. Paris 1880. p. 87) von

Chaillou: Ramollissement multiple du cerveau avec ramollissement du cervelet. Hemianopsie gauche (wohl verdruckt, wird wohl rechtsseitige laterale Hemianopsie gemeint sein). Die anderen Symptome sind in diesem Citat nicht erwähnt und die Quelle (Bulletin de la Société anatomique de Paris. p. 70. 1863) ist mir nicht zugänglich.

Section: Tod in Folge von Embolie der Pulmonalis nachdem vorher zwei apoplectische Anfälle in nicht allzurascher Aufeinanderfolge aufgetreten waren: „Die hinter der Fossa Sylvii verlaufende Windung in einem beträchtlichen Grade atrophirt. Auf der Innenfläche des linken Hinterlappens ein breiter Substanzverlust. Die Windungen sammt der Marksubstanz waren dort verschwunden und der Ventrikel, anscheinend nur durch das verdickte Ependym gebildet, enthält Gewebstrümmer von der zerstörten Gehirnsubstanz. In der hinteren Partie des Sehhügels derselben Seite finden sich zwei übereinander liegende lineäre Erweichungsherde von 4 und 6 Mm. Länge. Auch in der unteren Partie des Corp. striat. dieser Seite et dans la couche grise fand sich eine Höhle von 2 Ctm. Breite mit bräunlicher Wandung und mit Blut gefüllt.

Auf der Oberfläche der oberen Hälfte der rechten Kleinhirnhemisphäre sah man eine Vertiefung der Rindenschicht, welche beim Durchschneiden sich als eine Höhle von 3 Ctm. Ausdehnung und 1 bis 2 Mm. in der Höhe erwies und welche die Marksubstanz ersetzt hatte.

Die Erweichung des Hinterhauptslappens der linken Grosshirnhemisphäre und die des Kleinhirns waren älteren Datums; die des Sehhügels (couche optique) entstand erst in Folge des zweiten apoplectischen Anfalles; die Zerstörung des Corp. striatum war dem Aussehen des ergossenen Blutes zufolge zuletzt entstanden.

Die hier anzuführenden Fälle von Fürstner (Archiv f. Psych. VIII. 1. 162) werden ihres eigenthümlichen Befundes halber später besprochen werden.

Bei diesen vier erwähnten Fällen (1, 2, 3, 4 pag. 145 u. folg.) von cerebraler Amauraurose vermissen wir leider Mittheilungen über das Verhalten der Pupillenreaction auf Licht; über den Zustand

der Amaurose, ob dieselbe eine absolute war, oder ob doch noch eine stumpfe Lichtempfindung constatirt werden konnte, und Mittheilungen, wie es mit den reflectorischen Bewegungen des Kopfes und dem Blinzeln der Augen sich verhielt, wenn plötzlich und unvorhergesehen ein Gegenstand dem Auge genähert wurde.

§ 49. Aus dem Vergleich der cerebralen Symptome mit dem pathologischen Befunde der auf der voranstehenden Tabelle angeführten Fälle, ergiebt sich die Bedeutung der Occipitallappen für das Sehen ohne weitere Zusätze; die Frage aber, in welchem umschriebenen Rindengebiet des Occipitallappens wir das corticale Sehcentrum zu suchen haben werden, lässt sich aus der geringen Zahl verwerthbarer Beobachtungen und dem Umstande, dass in den meisten Fällen auch Theile des occipitalen Marklagers mit erkrankt waren, nicht sicher beantworten; nur in dem auf p. 145 mitgetheilten Falle von Nothnagel mit linkseitiger lateraler Hemianopsie ergab die Section einen Erweichungsherd an der III. Occipitalwindung, der sich lediglich auf die Gehirnrinde beschränkte. Auch die auf p. 108 erwähnten Beobachtungen Hugenin's mit ascendirender Atrophie des optischen Faserzuges bis zur occipitalen Rinde localisiren die atrophischen Erscheinungen innerhalb jenes Rindengebietes nicht genau.

In hohem Grade auffällig erscheint es, dass wir bei der lateralen stationären Hemianopsie so selten Symptomen von Photopsie begegnen, während dieses Symptom bekanntlich bei der periodischen lateralen Hemianopsie und der Amaurosis partialis fugax so häufig beobachtet wird. In letzterer Krankheitsform hat Gowers p. 142 bis jetzt den einzigen Sectionsbefund geliefert. Es steht kein Grund der Annahme entgegen, warum nicht längs der ganzen optischen Faserung Photopsien entstehen könnten, gleich jenen, wie wir sie bei Chorioiditis specifica und vielen Sehnervenleiden in Form von feurigen und farbigen Nebeln, Sternen und Blitzen etc. beobachten; und in der That belehrt uns der Fall von Westphal p. 138 mit Sectionsbefund, dass bei der Reizung der optischen Leiung in den Sehstrahlungen schlangenförmige, durch das Gesichtsfeld von rechts nach links und umgekehrt sich bewegenden Photopsien beobachtet worden sind. Ob aber pathologische Reize, welche direct die Substanz des Sehcentrums treffen, eine andere und eigenartige Qualität von Photopsien nach sich ziehen, bleibt der weiteren Beobachtung anheimgestellt*). Dass bei Jahre lang durch periphere Erkrankung Erblindeten, Gesichtshallucinationen, also eine Reproduction früher wahrgenommener Gesichtseindrücke auftreten können, hat Rüte (Lehrb. der Opthalm. I. 194) in einer Reihe von Fällen dargethan; welche Rolle aber das Sehcentrum bei diesen Gefühlshallucinationen im engeren Sinne spielt, ist völlig dunkel.

*) Griesinger, Path. und Therap. der psych. Krankh. pag. 100, citirt einen Fall von Bright (Guys hosp. rep. 1837) „es fand sich bei einem Kranken, der nach zwei apoplectischen Anfällen an Gesichtshallucinationen gelitten hatte, ein $^1/_2$" grosser, bis an die Oberfläche dringender Herd im Corp. genic. inf.

Theoretisch kann man sich vorstellen, dass bei Vernichtung der corticalen Partien der Sehsphäre einer Seite die Gesammtheit der dort angelagerten Erinnerungsbilder, und mit ihr auch die Reproduction dieser Erinnerungsbilder, verloren gehen müsse, — und es wäre interessant, bei intelligenten Patienten darnach zu forschen, ob die Hemianopsie, wenn sie stationär bestand, sich auch auf die Traumgestalten oder die Hallucinationen erstrecke.

Eine hierhergehörige sehr interessante Beobachtung hat neuerdings Pick (Cent. f. med. W. 1881 p. 77) veröffentlicht. Der Fall betrifft einen an originärer Verrücktheit leidenden Patienten, welcher nur mit dem rechten Auge hallucinirte und dessen Gesichtshallucinationen etwas eigenthümlich fragmentarisches hatten, indem sehr oft nur Theile von Menschen, Gegenständen etc. von ihnen gesehen wurden. Es fand sich auf dem rechten Auge ein breiter Sehfelddefect nach oben, geringe Sehfeldeinschränkung nach innen, normale Sehfeldgrenzen nach aussen. Ophthalmoskopischer Befund negativ. —

So bleibt es daher noch dahin gestellt, ob eine Reizung der corticalen Sehcentren Photopsien besonderer Art erzeuge, und ob bei hereditär psychisch belasteten Individuen Reizungen des optischen Faserverlaufs das ursächliche Moment abgeben möchten für das Auftreten von Hallucinationen, welche Vermuthung der Beurtheilung des folgenden Falles zu Grunde liegt, den ich der Güte des Herrn Collegen Stoltenhoff in Friedrichsberg verdanke: Ein hereditär psychisch belasteter Mann klagte seit etwa 7 Wochen an Schwindel und Kopfschmerz in der rechten Stirn, Taubsein im linken Arm und Bein ohne Lähmung, gleichzeitig mit Aphasie und Gedächtnissschwäche. Vor 3 Wochen hatte er Nachts einen apoplectischen Anfall mit vollständiger Bewusstlosigkeit. Mit fortschreitender Besserung Angstgefühl mit häufigen Gesichtstäuschungen, Sehen von Todtenköpfen, Särgen etc. Bei der Aufnahme, Parese der linken Körperhälfte. Nach einigen Tagen Erweiterung der rechten Pupille und Behinderung des Sehvermögens; Patient beschattet die Augen, um besser sehen zu können, die Gegenstände erscheinen ihm undeutlich, die Gesichter der Aerzte kann er nicht erkennen etc. (leider fehlt der ophthalm. Befund und die Aufnahme des Gesichtsfeldes); darauf Schielstellung der Augen nach den verschiedensten Richtungen; Patient fixirt nun sehr schlecht und vermag vorgehaltenen und hin und her bewegten Gegenständen mit den Augen nicht ordentlich zu folgen. Nach einigen Wochen sieht er so schlecht, dass er vorgehaltene Finger nicht zählen kann. Das wechselnde Schielen dauert bis zu seinem Tode 2 Monate nach der Aufnahme. Die Section ergab einen Tumor von ziemlicher Grösse im hinteren Theile des rechten Gyrus fornicatus, welcher die Hirnrinde dieses Gyrus an jener Stelle vollständlg zerstört hatte, das rechte Gewölbe durchsetzt und die Marksubstanz der rechten Hemisphäre hinter der hinteren Centralwindung eindrang. Von der unter den unteren Rand des linken Gyrus fornicatus eingedrungenen Geschwulstmasse hatte ebenfalls eine Erweichung der Marksubstanz in der Umgebung stattgefunden; diese

setzte sich als schmaler Zug durch das hintere Ende des linken Sehhügels (Pulvinar) hindurch zur linken Insula Reilii. Das Infundibulum war zwiebelförmig hervorgedrängt (durch Hydrops ventriculor.) und hatte dasselbe beide Sehnerven platt gedrückt. —

In diesem Falle wurde sowohl am Pulvinar als am Chiasma die optische Faserung gereizt und nachträglich gehemmt in ihrer Function, womit vielleicht das Auftreten von Gesichtshallucinationen in Zusammenhang gebracht werden kann. —

Auf Seite 96 u. 97 hatten wir bereits die differentiell diagnostisch zu berücksichtigenden, rein ophthalmologischen Momente hervorgehoben zur Unterscheidung von basaler Hemianopsie und Hemianopsie, hervorgerufen durch Erkrankung des Gratiolet'schen Zuges und der Rinde des Hinterhauptlappens, und wir haben jenen Erörterungen hier noch anzufügen, dass bei den auf Tabelle XIII. verzeichneten Fällen keine Constanz in der Lage der Trennungslinie der Gesichtsfeldhälften zu beobachten war, da dieselbe bald scharf den Fixirpunkt durchschnitt, bald eine mehr oder minder breite Zone erhaltenen Gesichtsfelds zwischen sich und dem Fixationspunkte bestehen liess. Auch die auf Seite 8 erwähnte abgestumpfte Grenzzone zeigt kein constantes Verhalten, indem sie im Falle Förster p. 138 in ziemlicher Breite vorhanden war, während im Falle Baumgarten p. 140, Pooley p. 141, Keen p. 141 das erhaltene gegen das fehlende Gesichtsfeld scharf abschnitt. — Die Sehschärfe war in allen Fällen normal, welche einen normalen ophthalmoskopischen Befund zeigten, und im Falle Hosch p. 131 und Dmitrowski und Lebeden p. 139 ist besonders betont, dass jede Spur von Lichtempfindung in der ausgefallenen Gesichtsfeldhälfte verloren gegangen war.

§ 50. Da es im Plane dieser Arbeit liegt, aus den Specialerscheinungen der Hemianopsie als solcher sowohl, als auch aus den zugleich und dauerhaft mit ihr auftretenden cerebralen Symptomen Schlüsse auf den Sitz des Herdes zu ziehen, und durch diese Wechselbeziehungen bestimmte Anhaltspunkte zu gewinnen für die Localdiagnose der einzelnen Abschnitte des gesammten optischen Faserzugs, so werden wir im Folgenden uns mit der Constanz der mit Hemianopsie verknüpften cerebralen Symptomencomplexe und ihrer Verwerthung im Sinne unserer Aufgabe näher beschäftigen.

Die Fälle von Curchmann p. 140 und Nothnagel p. 142 zeigten uns, dass Erweichungen der ganzen Occipitallappen ausser lateraler Hemianopsie der gegenüber liegenden Seite weiter keine Symptome hervorzurufen brauchen; — nun existirt aber eine grosse Anzahl von Beobachtungen, wo bei Erkrankungen einzelner Theile des Occipitallappens keine Sehstörungen beobachtet wurden, sei es nun aus Unterlassung einer ausreichenden Prüfung des Sehorgans, oder weil die Sehsphäre und die optischen Fasern einfach nicht getroffen waren,

jedenfalls legen uns derartige Fälle die genaueste Prüfung der topographisch-pathologischen Verhältnisse an's Herz, um festzustellen, welche Theile des Hinterhauptlappens für die Erzeugung von lat. Hemianopsie besonders von Wichtigkeit sind. — Wie nun nach Apoplexien und Gehirnembolien die mit dem Herde gekreuzte Hemiplegie als häufigstes Symptom uns begegnet, so finden wir auch bei zahlreichen Fällen die laterale Hemianopsie gemeinsam mit Hemiplegie derselben Seite verknüpft. Bei 154 Fällen von lateraler Hemianopsie auf Tabelle I finden wir im allgemeinen 59 mal Symptome von Lähmungserscheinungen der den ausgefallenen Gesichtsfeldhälften entsprechenden Körperhälfte angeführt, von denen 31 Fälle der linkseitigen und 28 Fälle der rechtseitigen lateralen Hemianopsie angehören. 12 Fälle darunter konnten durch den Sectionsbefund controllirt werden. Auf S. 368 und 385 a. a. O. kommt Nothnagel zu dem diagnostischen Schlusse, dass ebensowenig Herde, welche auf die Pars occipitalis des Centrum ovale beschränkt seien, wie der Ausfall der Occipitalwindungen durch Atrophie, alte Erweichungs- und Blutungsherde motorische Störungen verursachten. Da nun aber Hemianopsie und Hemiplegie derselben Seite häufig dauernd und zu gleicher Zeit in die Erscheinungen treten, (Gowers will in mehr als 20 Fällen (Michel, Jahrb. für Ophth. 1878, 243) die Hemiplegie und Hemianopsie auf derselben Seite beobachtet haben, und schliesst daraus, dass eine unvollständige Kreuzung der Sehnerven beim Menschen die Regel sei), scheint es mir practisch und übersichtlich, die optischen und motorischen Leitungsbahnen, insoweit sie für uns Interesse haben, in Parallele nebeneinander aufzuführen. — Die gewöhnliche Form der Hemiplegie, bei welcher auf der mit dem Herd gekreuzten Körperseite die beiden Extremitäten, die unteren Aeste des Facialis paralytisch oder paretisch erscheinen, und häufig auch der Hypoglossus in einem mässigen Grade betheiligt ist, kann nach Nothnagel (l. c. 545) in folgenden Hirnpartien vorkommen:

1) im peduncul. Theile des Pons;
2) im Pedunculus cerebri.
3) im vorderen Theile des Corpus striat. im Bereich der Art. lenticulo striat., genauer bei Läsion der inneren Kapsel.
4) im Centrum ovale wenn dessen Pars frontal. post. (?), Pars central. ant. und post. erkrankt ist;
5) in der Hirnoberfläche, wenn entweder die Gyri centrales in ganzer Ausdehnung oder der Lobul. praecentralis ergriffen ist.

Nachgewiesener Massen entsteht laterale Hemianopsie bei der Vernichtung folgender Hirnpartien:

Des Tractus opticus.
Des Pulvinar.
Der Pars occipit. des Centr. ovale und der Marksubstanz des Hinterlappens.
Der Rinde des Occipitallappens.

Wir hatten bereits auf Seite 93 und 97 hervorgehoben, dass Ausfallsherde des Pedunculus keine Sehstörungen erzeugen können, weil der Tractus opticus von einem anderen Gefässgebiete versorgt wird, und haben daselbst die Symptome zusammengestellt, welche bei einer Erkrankung des Tractus opticus aufzutreten pflegen; wir fügen dem nun noch zu, dass (nach Nothnagel l. c. 197) bei Hemiplegie nach Pedunculuserkrankung stets Arm und Bein der anderen Seite betheiligt sind (vergleiche Fall Gowers p. 95 mit Sectionsbefund) und, wenn der Oculomotorius mit betroffen ist, meist alle seine Zweige, aber auf der mit den Lähmungs-erscheinungen der Extremitäten und der lateralen Hemianopsie gekreuzten Seite paralysirt erscheinen. Ueberhaupt ist unter allen Umständen eine plötzlich und gleichzeitig entstandene stationäre laterale Hemianopsie gekreuzt mit Lähmungserscheinungen einzelner Hirnnerven auf eine basale Erkrankung zu beziehen (vergl. Fall Mohr und Hjort p. 100).

Symptomencomplexe wie im Falle Gowers (N. 7. p. 95) werden um so eher auf einen Tumor zu beziehen sein, als bei Ausfallsherden im Pedunculus eine dauernde Verknüpfung von Hemianopsie mit Hemiplegie nicht beobachtet wird und die Nacheinanderfolge im Auftreten der Symptome auf einen wachsenden, von der Verbreitung der Gefässbezirke unabhängigen Process schliessen lässt. —

In dem Falle von Weber (p. 129) scheinen die oberflächlichen Angaben über das Sehvermögen allerdings auf eine Hemianopsie zu deuten, aber in der wiedergegebenen Form ist dieser Fall leider nicht zu verwerthen. —

Blutungen und Erweichungen, welche Hemiplegie erzeugen, sind am häufigsten im Corpus striatum und Centrum ovale localisirt.

Tabelle XIV.

I. Fälle von Hemiplegie (oder Parese) mit lateraler Hemianopsie derselben Seite als stationär bleibende Symptome.

a) mit Sectionsbefund.

Tab. I. a. 65.	Hemianopsia lat. sinist.	Linksseitige Hemipleg. *)	Haemorrhagischer Herd von der Grösse eines kleinen Apfels im rechten Corpus striat. und im unteren Theile des Thalamus opticus.
Tab. I. a. 2.	Hemianopsia lat. sin.	Linksseitige Lähmungs-erscheinung.	Rechts unmittelbar hinter dem Thalam. opt. eine bis ins Unterhorn hineinragende Höhle, die den grössten Theil des Hinterhauptslappens zerstört hatte. Corpus striat. und Nucleus lentiformis stark

*) Auf die briefliche Aafrage beim Autor ob Hemiplegie in diesem Falle beobachtet worden sei, konnte leider keine Auskunft mehr gegeben werden. Nach dem Sectionsbefund ist wohl mit Sicherheit auf eine solche zu schliessen.

			geschrumpft. In der Gegend des Corp. striatum eine grosse pigmentirte Narbe, welche ziemlich weit in den Thalamus opt. hineinreicht (Hosch).

b) ohne Sectionsbefund.

Tab. I. a.	1.	Hemianopsia lat. sinist.	Hemiparesis sinistra.
	3.	Hemianopsia lat. sinist.	Hemiplegia sinistra.
	4.	Hemianopsia lat. sinist.	Hemiplegia sinistra.
	6.	Hemianopsia lat. sinist.	Hemiplegia sinistra.
	9.	Hemianopsia lat. sinist.	Hemiplegia sinistra.
	10.	Hemianopsia lat. sinist.	Mattigkeit in beiden linken Extremitäten.
	12.	Hemianopsia lat. sinist.	Hemiparesis sinistra.
	17.	Hemianopsia lat. sinist.	Hemiplegia sinistra.
	64.	Hemianopsia lat. sinist.	Hemiplegia sinistra.
Tab. I. b.	67.	Hemianopsia lat. dext.	Hemiplegia dextra.
Tab. I. a.	21.	Hemianopsia lat. sinist.	Hemiplegia sinistra (leichte Oculomotoriusparese).

Jene zugleich mit Hemianopsie auftretenden, und als Symptome des apoplectischen Insultes nach Ablauf einiger Zeit wieder verschwindenden, anderen cerebralen Symptome, als Hemiplegie, Aphasie, Hemianästhesie etc., für welche von Seiten der Hemiplegie der Fall Keen und Thompson gewissermassen ein Beispiel von Vivisection darstellt, sind ebenfalls diagnostisch von Interesse, weil sie als Symptome des apoplectischen Insultes ungefähr die Gegend bestimmen, wo der apoplectische Herd durch Beeinflussung seiner nächsten Umgebung neben einer dauernden Hemianopsie, auch vorübergehend Functionshemmungen benachbarter Gehirnpartien hervorrief.

c) Fälle von stationär bleibender Hemianopsie mit vorübergehender Hemiplegie als Zeichen des apoplectischen Insults, und umgekehrtes Verhalten.

Tab. I. b. 8.	Hemianopsia lateralis dextra.	Hemiplegia dextra, welche sich später verlor.
Tab. I. a. 5.	Hemianopsia lateralis sinistra.	Schwäche im linken Bein u. Arm, welche sich wieder verlor.
Tab. I. a. 8.	Hemianopsia lateralis sinistra.	Parese d. linken Fusses u. Hand, wieder zurückgegangen.
Tab. I. a. 61.	Hemianopsia lateralis sinistra.	Hemiplegia sin., welche nach neun Wochen sich wieder verlor.
Tab. I. a. 63.	Hemianopsia lateralis sinistra.	Vorübergehende linksseitige Hemiplegie.
Tab. I. b. 63.	Hemianopsia lat. dextra., welche sich zurückbildete.	Hemiplegia dextra persistens.
Tab. I. b. 16.	Hemianopsia lateralis dextra.	Hemiparesis dext., welche später zurückging.

Gowers macht die Angabe (Nagel, Jahresbericht 1876, p. 397), dass er fast in allen seinen Fällen von Hemiplegie nach Apoplexie oder Embolie vorübergehend Hemianopsie beobachtet habe*).

Man wird daher im allgemeinen gut thun, die topische Diagnose überhaupt auf einen Zeitpunkt zu verschieben, wo diese indirecten Symptome gewichen sind und die Functionsunterbrechung in Folge des stationär gewordenen Herdes sich bleibend manifestirt hat. Nothnagel verlangt dazu mindestens einen Zeitraum von 6 Wochen.

Bei der oberflächlichen Untersuchung solcher Fälle mag es scheinen, als ob die Hemianopsie sich völlig zurückgebildet habe, während doch bei genauer Gefühlsfeldprüfung am Perimeter aus dem Fortbestehen identischer Defecte, die vom Patienten wegen der normalen Sehschärfe und der Kleinheit des Defectes weder empfunden noch bei oberflächlicher Gesichtsfeldprüfung überhaupt entdeckt werden, sich recht wohl eine incomplete laterale Hemianopsie noch diagnosticiren lässt. Es ist dies für eventuelle Sectionsbefunde von der grössten Wichtigkeit.

Da hier lediglich von einer plötzlich aufgetretenen Lähmung der Extremitäten ohne Betheiligung von Gehirnnerven die Rede war, so sei schliesslich noch bemerkt, dass man nach Nothnagel (l. c. 549) bei dieser Lähmungserscheinung ein in der Rinde des Lobulus paracentralis und der oberen Hälfte der beiden Centralwindungen localisirte Erkrankung annehmen kann. —

II. Fälle von lateraler Hemianopsie mit Hemiplegie oder Parese derselben Seite und Aphasie als stationär bleibende Symptome.

a) mit Sectionsbefund.

Tab. I. b. 1.	Hemianopsia lateralis dextra.	Lähmungserscheinungen d. r. Seite.	Ataktische Aphasie.	Links Veränderung, an der Occipitalrinde beginnend, 2 Ctm. hinter einer idealen Fortsetzung des Sulcus parieto-occipit. Veränderung der Capsula int. zwischen Thalamus und Linsenkern — und Linsenkern und Corp. striat. Linker Thalamus etwas klein. Linker Gyrus postcentralis und linkes Corpus striatum erweicht, die Erweichung geht bis unter die Oberfläche der Inselrinde. Die Rinde zwischen I. und II. Schläfenwindung gleichfalls erweicht (Förster).

b) ohne Sectionsbefund.

Tab. I. b. 4.	Hemianopsia. lat. dext.	Hemiplegia dextra.	Aphasie (Alexie).
Tab. I. b. 6.	Hemianopsia lat. dext.	Hemiparesis dextra.	Aphasie.

*) H. Jackson, The Lancet, 14. Aout 1874, hat bei 13 Fällen von lat. Hemianopsie Hemiplegie derselben Seite beobachtet und gefunden, dass bei diesen Fällen das Bein stärker gelähmt gewesen sei, als der Arm. Bellouard, l. c. 99.

Tab. I. b. 2.	Hemianopsia lat. dext.	Hemiplegia dextra.	Aphasie.
Tab. I. b. 5.	Hemianopsia lat. dext.	Hemiplegia dextra.	Aphasie.

c) Fälle von stationär bleibender Hemianopsie und vorübergehender Hemiplegie und Aphasie als Symptome des apoplectischen Insults.

Tab. I. b. 4.	Hemianopsia lat. dextra.	Hemiplegia dextra.	Aphasie.
		verloren sich später.	
Tab. I. b. 6.	Hemianopsia lat. dextra.	Mattigkeit in den rechten Extremitäten.	Aphasie.
		verloren sich später.	

Die Schwierigkeiten, welche Gehirntumoren der topischen Diagnose bieten, sind sattsam bekannt und durch den Fall Hirschberg (Virchow's Arch. LXV. 116), wo ein apfelgrosses Gliosarcom im linken Stirnlappen sass, auf den linken Tractus opticus drückte, rechtsseitige laterale Hemianopsie erzeugte, zu der sich später noch Aphasie und rechtsseitige Hemiplegie hinzugesellte, bezüglich der hier in Rede stehenden Verhältnisse illustrirt. Es ist daher um so mehr Vorsicht in der Localdiagnose dieser Fälle geboten, wenn die Symptome allmälig oder in einer gewissen Reihenfolge nach einander sich entwickeln, und eine Stauungspapille fasslichere Hinweise für die Existenz eines Hirntumors giebt. —

III. Fälle von Hemianopsie mit Hemiplegie derselben Seite unter Mitbetheiligung von Hirnnerven der gleichen Seite und Aphasie.

1) Mitbetheiligung des Facialis.

a) mit Sectionsbefund.

Tab. I. b. 9.	Hemianopsia lat. dext.	Vorübergehende Lähmung der r. Extremit. und des r. Facialis.	Hochgradige Aphasie atactischer und amnestischer Natur.	Tumor. Linker Occipitallappen, Occipitalrinde und Gratiolet'scher Zug in ein Sarcom verwandelt, von der Oberfläche des Praecuneus erstreckte sich ein Erweichungsherd bis in die Höhe der Hintergrenze d. Thalamus opticus; nicht in diesen hinein.

b) ohne Sectionsbefund.

Tab. I. b. 10.	Hemianops. lat. dext.	Hemiplegia dextra mit Paralyse des Facialis.	Aphasie.
Tbb. I. b. 17.	Hemianops. lat. dext. dies. verlor sich spät.	Hemianopsia dextra, leichte Facialisparese rechts.	Aphasie.
Tab. I. b. 12.	Hemianops. dext.	Hemiplegia dextra, rechts Facialislähmung.	—
Tab. I. a. 18.	Hemianops. lat. sin.	Hemiplegia sinistra, Paralyse d. oberen Facialiszweigs.	—
Tab. I. a. 19.	Hemianops. lat. sin.	Schwäche des ganzen l. Körperhälfte, Paralyse des linken Facialis.	—
Tab. I. a. 35.	Hemianops. lat. sin. spät. verlor sich dies.	Schwäche d. ganz. l. Körperhälfte. Lähmung d. Mundzweigs d. Facialis.	—

Erkrankungen, welche nach Nothnagel (l. c. 549) den Nucleus lenticular. oder caudatus bezw. den ganzen Streifenhügel betreffen, betheiligen neben den Extremitäten auch immer den Nerv. facialis; nur bei kleinen umschriebenen Herden fehlt die Betheiligung des Facialis ganz (l. c. 290). Am meisten sind die Mundzweige des Facialis dabei befallen.

Andere einschlägige, mit Hemianaesthesie gemeinschaftlich vorkommende, Fälle sind schon bei der Besprechung der Hemianästhesie auf Seite 133—155 angeführt.

2. Mitbetheiligung des Levator palpebrae an der Lähmung.

Ohne Sectionsbefund.

Tab. I. a. 20.	Hemianops. lat. sinist.	Hemiplegia sinistra. Mitbetheiligung des Facialis und Paralyse des Musc. Levator palpebrae.	—
Tab. I. b. 29.	Hemianops. lat. dext.	Schwäche der rechten Extremitäten. Herabsinken des rechten Oberlids.	Sprachstör.

Eine isolirte Ptosis wird bei basalen Processen und bei Herden in Pedunculus nicht beobachtet. Durch Landouzy ist eine Ptosis bei Apoplexie auf eine Rindenerkrankung der motorischen Region zu beziehen (Nothnagel l. c. 450). —

IV. Fälle von lateraler Hemianopsie gemeinschaftlich vorkommend mit Monoplegie derselben Seite.

a) mit Sectionsbefund.

pag. 145.	Hemianopsia lat sinist.	Monoplegie d. linken Arms.	Rechts an der Rinde der III. Occipitalwindung in Ausdehnung von 2,5 Ctm. ein alter Erweichungsherd. Rechts das mittlere Drittel der vorderen Centralwindung, das mittlere Drittel der hinteren Centralwindung, des Lob. parietal. super. und Sulcus interparietalis erweicht und verfärbt.

b) ohne Sectionsbefund.

Tab. I. b. 24.	Hemianopsia lateralis dextra.	Monoplegie d. rechten Arms beim II. Anf. mit Zuckungen in demselben.	Aphasie. (Alexie).
Tab. I. b. 3.	Hemianopsia lateralis dextra.	Monoplegie der rechten Hand.	Aphasie.

Tab. I. a. 11.	Hemianopsia lat. sinist.	Paralyse des Musc. extens. digitor. sinist.	—
Tab. I. b. 15.	Hemianopsia lat. sinist.	Partielle Lähmung der linken Körperhälfte.	—
Tab. I. a. 14.	Hemianopsia lat. sinist.	Unvollständige linksseitige Hemiplegie.	—

Bei einer Monoplegie dürfen wir mit grösster Wahrscheinlichkeit an eine Erkrankung der Rinde denken; auch möchten hervorheben, dass eine isolirte Ptosis ohne andere Symptome, ferner die blosse Lähmung nur einer einzigen Extremität bis heute wenigstens nur bei Rindenläsionen gesehen worden ist. (Nothnagel, l. c. 454). Die Lähmung einer einzigen Extremität (es ist fast immer der Arm, welcher so paralysirt wird) hängt dann von einem Herde ab, der im mittleren Drittel der vorderen Centralwindung, oder auch im mittleren Drittel des Bodens des Sulcus Rolandi, vielleicht auch in der hinteren Centralwindung zu suchen ist (l. c. 549). Findet sich aber eine reine Monoplegie, so kann der Herd nicht im Streifenhügel sitzen (l. c. 289). Ob die Symptome von Monoplegie und lateraler Hemianopsie gemeinschaftlich durch einen Herd hervorgerufen werden, bleibt dahingestellt. Im Falle Nothnagel wurden während des Lebens zwei Herde diagnosticirt und bei der Necropsie bestätigt.

Eine Monoplegie des rechten Facialis mit Aphasie und gleichseitiger lateraler Hemianopsie mit Sectionsbefund liegt vor im Falle Dmitrowski und Lebeden, bei welchem der grösste Theil der Corona radiata der linken Hemisphäre und die I. und II. Temporalwindung durch eine Hämorrhagie zerstört war.

Einen Fall ohne Sectionsbefund beobachtete Schoen Tabelle Ia 57. —

Plötzlich entstandene Monoplegie des Facialis ist nach (Nothnagel l. c. p. 252 u. 253) bei folgenden Localisationen beobachtet:

1) unteres Drittel der Centralwindungen,
2) vielleicht motor. Partie des Centr. ovale, bei beiden Localisationen meist die Mundzweige dieser Nerven
3) innere Kapsel und Hirnschenkelschlinge, — meist das ganze Nervengebiet des Facialis gelähmt.
4) Pons.

Eine isolirte Lähmung des Facialis bei Herden im Hirnschenkel ist noch nicht beschrieben und wäre auf dieses Symptom bei einer lateralen Hemianopsie basaler Herkunft zu achten.

V. Fälle von einseitigen Convulsionen mit lateraler Hemianopsie der Seite der Zuckungen.

a) mit Sectionsbefund.

p. 156.	Linksseitige Convulsion.	—	Hemianopsia lat. sinist.	Charcot u. Pitres, s. Westphal. Charit.-Ann. J. VI. 14.

p. 138.	Convulsionen der linken Körperhälfte.	Nach den Anfällen linksseit. Parese.	Hemianopsia lat. sinist.	Rechts kleine Cyste im Mark des Hinterhauptslappens. Der rechte Hinterhauptslappen zeigt beginnende Erweichung, die sich bis dicht unter die Rinde des oberen Scheitelläppchens hinzieht. Die Rinde selbst ist nicht erkrankt (Westphal).

b) ohne Sectionsbefund.

Tab. I. a. 74.	Zuckungen u. Gefühlsstör. in d. l. Extremitäten u. d. l. Gesichtshälfte.	Unsicherer Gang.	Hemianopsia lat. sinist.	—	Sensibilitätsstörungen links.
Tab. I. b. 69.	Anfälle von Convulsionen in d. rechten Körperhälfte. Facialis, Arm, Thorax, Bauch.	Nach d. Anf. vorübergeh. Paralyse des r. Facialis u. Arms,	Hemianopsia lat. dext.	Aphasie.	
Tab. I. b. 24.	Zuckung. im gelähmten r. Arm.	Lähmung des r. Arms.	Hemianopsia lat. dext.	Aphasie. (Alexie).	

Auch Israel (Michel, Jahresber. f. Ophth. 1878. 243) hat in einem Falle bei einem 9jährigen Mädchen beobachtet, dass Hemianopsie und einseitige epileptische Anfälle vergesellschaftet waren.

Nach Nothnagel (l. c. 463) darf man die halbseitige Epilepsie mit Wahrscheinlichkeit auf eine Rindenläsion beziehen (in Westphal's Falle war die Marksubstanz dicht unter der Rinde afficirt). Partielle Zuckungen aber in schon vorher gelähmten Theilen werden mit Sicherheit bei Erkrankungen beobachtet, welche die Oberfläche der Gyri centrales und den Lobul. paracentralis mit ergreifen.

Die oben erwähnten Fälle sind nicht mit den Fällen von Hemichorea, welche mit Hemianopsie derselben Seite auftreten (s. S. 122) zu verwechseln. Dieselben unterscheiden sich durch die Andauer der Bewegungserscheinungen von dem anfallsweise Auftreten der Zuckungen bei Rindenepilepsie.

Da wir immer noch vor der Schwelle der Erkenntniss der Gehirnphysiologie stehen, müssen wir uns bei der Dürftigkeit genauer Sectionsbefunde zur Zeit damit begnügen, auf das häufige Vorkommen dieser Symptomencomplexe und auf die Oertlichkeiten, durch deren Zerstörungen sie meist hervorgerufen werden, hingewiesen zu haben. Feste diagnostische Sätze lassen sich noch nicht mit Sicherheit aufstellen; zukünftig zur Beobachtung kommende Fälle müssen eingehender

und einheitlicher, vom neuropathologischen wie ophthalmologischen Standpunkte aus untersucht werden.

§ 51. Ueber die Häufigkeit des Vorkommens anderer Symptome freilich auch im Zusammenhang mit anderen Cerebralerscheinungen bei lateraler Hemianopsie, giebt folgende Zusammenstellung Aufschluss:

Tabelle XV.

Von 154 Fällen lateraler Hemianopsie fand sich:

bei Fällen linksseitiger Hemianopsie auf Tab. Ia.	bei Fällen rechtsseitiger Hemianopsie auf Tab. Ib.
Lues 15 Mal: 4. 8. 14. 25. 66. 67. 78.	21. 26. 29. 31. 32. 50. 57. 58.
Diabetes mellitus 2 Mal: 40.*)	35.
Diabetes insipidus 2 Mal: 62. 73.	
Verwirrung 5 Mal: 53.	3. 27. 37. 56.
Flimmern und Schwindel 25 Mal: 21. 26. 37. 39. 43. 47. 54. 58. 62. 76. 78.	8. 9. 16. 21. 26. 32. 37. 43. 44. 51. 55. 57. 58. 73.
Erbrechen 1 Mal: 1.	
Sausen im Ohr 6 Mal: 9. 40. 50. 51.	18. 54.
Abnahme der psych. Function 4 Mal: 2. 50.	11. 57.
Abnahme des Gedächtnisses 11 Mal: 3. 47.	8. 9. 16. 21. 26. 32. 36. 54. 55.
Kopfschmerz im Allgemeinen 28 Mal: 1. 9. 30. 33. 34. 37. 46. 54. 55.	7. 16. 21. 23. 27. 28. 32. 37. 43. 44. 47. 51. 54. 56. 57. 58. 73.
Kopfschmerz auf der der Hemianopsie gegenüberliegenden Schädelhälfte 5 Mal: 17. 58.	18. 42. 40.

Auf das häufige Vorkommen von Aphasie bei Hemianopsie werden wir später genauer eingehen.

§ 52. Allgemeine epileptiforme Anfälle sind nur in einzelnen Fällen die directe und unmittelbare Folge eines Herdes, sie verdanken meist anderen Verhältnissen ihre Entstehung. Es ist aber in den letzteren Zeit von Wilhelm Sommer (Arch. f. Psych. X. 3 p. 631) an 90 Fällen gezeigt worden, dass das Ammonshorn eine gewisse Rolle bei vielen Fällen von Epilepsie spielt, indem etwa bei 30% der Epileptiker Desorganisation des Ammonshornsystems gefunden wurde. Ob und wie die Ammonshornregion mit den Sehstrahlungen oder dem Sehcentrum in Beziehung stehe, wissen wir nicht, auch findet sich Epilepsie, und zwar häufig wiederkehrende Anfälle nur in den Fällen

*) Baud L., Thèse de Paris No. 343. 1873, citirt Fälle von Hemianopsie bei Diabetes mellitus.

*) Bouchardat, Comptes rendues de l'Academ. des sciences. T. XVI. p. 125 bis 127, 1852, hat Hemianopsie bei Diabetes mellitus beobachtet.

2 u. 17 auf Tab. Ia, und in den Fällen 21, 28, 43 u. 54 auf Tab. Ib. mit Hemianopsie und anderen Symptomen verknüpft.
Da aber epileptischen Anfällen sehr häufig Gesichtshallucinationen, in einzelnen Fällen Photopsien und eigenthümliche Sehstörungen vorangehen, möchte ich, um die Aufmerksamkeit diesen Erscheinungen zuzuwenden, folgende Fälle, ohne weitere Bemerkungen daran zu knüpfen, hier erwähnen.

1) W. Sommer (l. c. Fall 20), 14 Jahre altes Mädchen, als Kind öfters Convulsionen und Schwindelanfälle bis zum 13. Jahre, in welchem Epilepsie ausbrach. Kopfschmerz, abnorme Sensationen, besonders links vorübergehende Blindheit nach einem Anfalle, normaler Geisteszustand. Tod im Status epilepticus. Section: subarachnoidale Blutextravasate. Rinde weich, hypperämisch. Mark fest. Rechtes Ammonshorn sehr fest, sehnig, atrophisch. Linkes Ammonshorn auch sehr fest aber nicht so „verhornt."

2) (l. c. Fall 33.) 64 Jahre altes Weib, als Kind eclamptisch. Seit dem 18 Jahre blödsinnig. Amaurosis oculi utriusque und Gesichtshallucinationen, jetzt von Zeit zu Zeit Krampfanfälle. Dementia, allgemeine Paralyse. Tod an Tuberculose. Section: mässige Hypertrophie der weichen Hirnhaut und geringe Spuren früheren Exsudats in den Furchen. Der Scheitel des Gewölbes erweicht, ebenso die Ammonshörner, die etwas atrophisch und ihrer Markhülle theilweise entblösst waren.

3) (l. c. Fall 47). 39 jähriger Mann; nach jedem epileptischen Anfall Amblyopie, einen halben Tag dauernd und Gesichtshallucinationen. Das linke Ammonshorn schwielig und hart; in der Furche zwischen Hackenwindung und Spindelwindung sitzt ein in beide eingreifendes haselnussgrosses Gumma syphiliticum. Blödsinn.

4) Gowers (Jahresb. v. Virch. u. Hirsch. XIV. II. l. 89) epileptiforme Anfälle mit Flammensehen etc. beginnend. Keine Neuritis optica und keine motor. Störungen. — Grosser Tumor (!) im rechten Scheitel und Hinterhauptlappen, der unter anderen auch die von Ferrier als Sehcentrum (Gyrus angularis) bezeichnete Stelle einnahm. —

5) Engelken theilt (allgem. Zeitschrift für Psych. XXXIV, 675) die Geschichte zweier Epileptiker mit.

Oftmals erschien bei dem einen die Anfälle öfters ersetzend eine eigenthümliche Illusion; alle Gegenstände erschienen bedeutend grösser (2—3fach), als sie wirklich waren, sonst aber zeigten die Gegenstände ihm keine Veränderung, weder in Farbe, noch Stoff, noch sonst irgendwie.

Der Andere hatte meistens eine andere Aura. Diese dauert 5—10 Minuten und besteht darin, dass er alle ihn umgebenden Gegenstände und Personen vergrössert sieht, etwa auf das Doppelte des wirklichen Masses. Ausser dieser Vergrösserung gingen die Gegenstände keinerlei Veränderung ein, sie erschienen völlig deutlich. Das Auge zeigte keine Veränderung. —

Defossez (Michel, Jahresb. f. Ophthm. 1878. p. 254) erwähnt als abnorme Erscheinungen von Seiten des Sehorgans bei Epileptischen das häufige Vorhandensein von Gesichtshallucinationen mit dem Character des Traurigen; sie scheinen unabhängig von irgend einer Veränderung des Auges.

Der Fall Christensen (ref. Virch. u. Hirsch. Jahresh. 1879, II. II. 466) bei einer Dame die seit vielen Jahren an epileptischen Anfällen mit Amaurose zur Zeit der Menses litt, scheint zu dem von Leber Graefe-Saem. V 965 unter diesem Capitel beschriebenenn Fälle von hysterischer Erblindung zu gehören.

§ 53. Hier möchte ich die Beschreibung von vier eigenen Beobachtungen einschalten, an deren Analysirung die Betrachtung noch anderer, die laterale Hemianopsie complicirender Symptome sich anschliesst.

1) Frau Kellermann, eine früher gesund gewesene, dann von zwei Schlaganfällen heimgesuchte Frau mit abgestumpften psychischen Functionen. Auf die meisten an sie gerichteten Fragen reagirt sie mit einer lebhaften, unmotivirten, kindischen Heiterkeit. Am 18. 10. 1879 ins Krankenhaus aufgenommen, zeigte sie Schwäche auf der rechten Körperhälfte, konnte aber noch lesen und stricken. Seit December 1879 rechterseits Hemiplegie unter Mitbetheiligung der Mundzweige des rechten Facialis, die Facialislähmung ist wieder zurückgegangen. Die Zunge wird gerade herausgestreckt. Starker, geistiger Verfall. Die Pupillenreaction prompt, beide von gleicher Weite. Hemianopsia lateralis dextra. Ob eine gewisse Empfindung in den ausgefallenen Gesichtsfeldhälften besteht, ist nicht zu eruiren. Das Gesichtsfeld ist am Perimeter nicht aufzunehmen und kann nur durch Bewegungen der Hand bestimmt werden. Bei einer derartigen Untersuchung scheint die Trennungslinie beider Gesichtsfeldhälften vollkommen vertical und durch den Fixationspunkt zu gehen. Die Sehschärfe ist beiderseits beinahe $^{20}/_{30}$—$^{20}/_{40}$, die ophthalm. Untersuchung zeigt vereinzelte Retinalhämorrhagien, Cholestearin- und Tyrosincrystalle im Glaskörper. Aphasie besteht nicht. Die Sensibilität ist im Groben intact. Die Augenbewegungen und das Verhalten des oberen Augenlides normal.

2) G. Wachsmuth (Abtheilung des Herrn Dr. Bülau im allgemein. Krankenhause zu Hamburg) Kunsttischler, will in seiner Jugend bis zu seinem 22. Lebensjahre stets gesund gewesen sein, wo er ohne Residuen einen Typhus und 10 Jahre später ein Recidiv desselben durchmachte. Er hatte bis zu seiner jetzigen Erkrankung stets gut gesehen, und in seinem Berufe sehr feine Zeichnungen gemacht. — Am 22. 8. 1877 entfernte er sich wohlbehalten von Hause, um einen ihm bekannten Bildschneider aufzusuchen, als er vor dessen Hause angekommen plötzlich übel wurde, stutzte und nicht wusste, wo er sich befand. Zu gleicher Zeit bemerkte er eine Sehstörung, die ihn stark verwirrte; seine Umgebung schien ihm fremd und alles verändert in den Strassen, die er sehr genau sonst kannte. Auf der

Strasse bewegte er sich mit Angst, da er bange war, über die Gegenstände, auf welche er zuging, zu stolpern und zu fallen. Auch hatten alle Gegenstände eine flimmernde Bewegung „als wenn sie kriselten.“ In einem ihm völlig bekannten Orte musste er sich bei den Leuten nach seinem Heimweg erkundigen. So stand er endlich rathlos vor seiner Wohnung aber erkannte sie nicht — als ihn ein Freund anredete und auf sein Fragen ihm bedeutete, dass er am rechten Orte angelangt sei. Nach einigen Tagen Bettruhe bemerkte er, dass nach der rechten Seite seines Gesichtsfeldes alles wie in einem dunkelen Nebel sich befand. Die Sprache sei erschwert gewesen, zwar seien alle Worte um sich auszudrücken bereit gewesen, aber die Zunge habe nicht recht seinem Willen gehorchen wollen. Von Sensibilitätsstörungen will er nichts gemerkt haben, jedoch sei sein rechtes Bein kraftlos gewesen und sei nachgeschleift. An Kopfschmerzen will er ziemlich lange nach diesem Anfall gelitten haben. Sein Geruchsinn war von jeher schlecht. Eine Geschmacksstörung wurde nicht bemerkt. Nach einiger Zeit wollte er wieder seiner Arbeit nachgehen, sein Gedächtniss war aber dermassen geschwächt, dass er vieles gleich wieder vergass, was er unternehmen wollte. Noch ein Jahr nach jenem Anfalle sollte er eine Quittung unterschreiben. Er schrieb jedoch seinen Namen quer durch die ganze Rechnung, so dass das ganze Blatt „veraast“ wurde, wie er sich ausdrückt. Stat. praes. Hat zuweilen Brausen im Ohr. Das Gedächtniss hat sich gegen früher gebessert. Spricht geläufig und gut, auch complicirte Worte. Wortreichthum seinem Bildungsgrad angemessen. Schrift deutlich und leserlich. Bekommt täglich Anfälle von Schwindel, die mit Praecordialangst beginnen. Die Parese des rechten Beines hat sich vollkommen verloren. Bei geschlossenen Augen kein Schwanken. Augenstellung und Bewegungen normal. Im Urin nichts nachzuweisen. Abgesehen vom Gesichtsfelddefect ist seine Orientirung im Raume zur Zeit normal. Rechtsseitige laterale Hemianopsie. Die Empfindung der ausgefallenen Gesichtsfeldhälften stellt sich ihm vor als ein gleichmässig „dunkelgrauer Schein.“ Die Trennungslinie der Gesichtsfeldhälften verläuft wenige Grade nach rechts hin vom Fixirpunkt in verticaler Richtung und ist am oberen und unteren Ende sanft nach links hin eingebogen, begleitet von einer schmalen Zone abgestumpfter Empfindung. Innerhalb des erhaltenen Gesichtsfelds, dessen Ausdehnung sonst völlig normal ist, sind die Farbengrenzen von normaler Ausdehnung und schneiden scharf mit der Trennungslinie für Weiss ab. Bewegt man ein grosses, weisses Untersuchungsobject in den peripheren Parallelkreisen am Perimeter, entsprechend der peripheren Zone der ausgefallenen Gesichtsfeldhälften rasch hin und her, so erkennt Patient einen „verlorenen Schein“ wie er sich ausdrückt, während vom 50. bis 40. Parallelkreis bis an die Trennungslinie der Gesichtsfeldhälften in Form eines grossen Scotoms, *) jede Empfindung dieses „verlorenen Scheins“

*) Entsprechend der dunkler schraffirten Partie auf nebenstehender Figur.

erloschen ist. — Der ophthalm. Befund ist beiderseits normal, die Sehschärfe = $^{20}/_{30}$. Die Pupillen sind gleich weit und reagiren

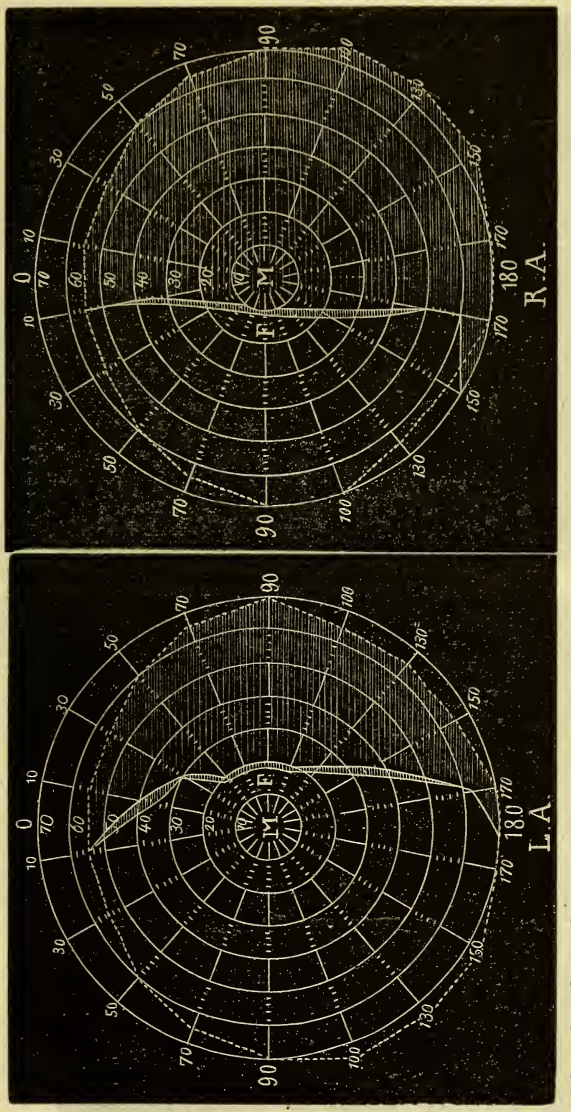

Fig. VIII.

Die schraffirten Partien geben die ausgefallene Gesichtsfeldhälfte an. In den dunkelschraffirten Partien war absoluter Ausfall jeder Lichtempfindung. In den helleren peripheren Partien wird die Bewegung eines grossen weissen Objects wahrgenommen. Längs der Grenzen der Gesichtsfeldhälften zieht sich eine stumpf empfindende schmale Uebergangszone hin. Die Farbengesichtsfelder vollständig normal.

prompt auch bei Beleuchtung der ausser Function gesetzten Retinalhälften. Das Gesichtsfeld blieb bis jetzt unverändert.

3) Reese, kräftige untersetzte Person von 30 Jahren. Hat in ihrer Jugend zweimal schwere Scarlatina durchgemacht, will aber

sonst gesund gewesen sein. Hereditär stark belastet, indem ihre Mutter an Phthise zu Grunde ging, ihr Grossvater, ihr Vater und

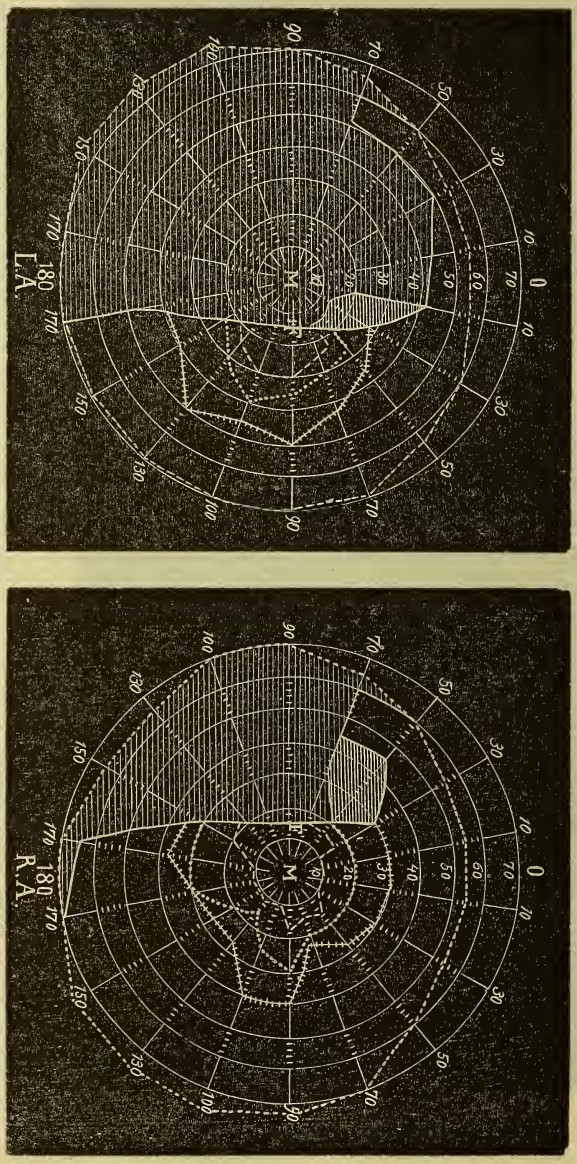

Fig. IX. a.

dessen Bruder aber an Apoplexie starben, ihr Grossvater mütterlicherseits blind war und ihre einzige Schwester sehr nervenleidend ist.

Seit einigen Monaten klagt sie über eine allmälig entstandene Sehstörung, wie sie meint lediglich auf dem linken Auge, die ihr dadurch beschwerlich wurde, dass sie auf der Strasse sehr häufig über kleine Kinder und überhaupt kleine Gegenstände stolperte, die sie wegen ihres Gesichtsfelddefectes nicht bemerkt hatte. Dazu gesellte sich allmälig Uebelsein, Erbrechen und Kopfschmerzen. Sie wurde ohne Bewusstsein mit den Zeichen hochgradig gesteigerten, intracraniellen Drucks in's Krankenhaus aufgenommen. Dabei hatte sie anfangs Photopsien in Gestalt von Lichtnebeln, die, Raketen gleich, platzten und sich zertheilten; Lues entschieden in Abrede gestellt. Stat. praes. Patientin giebt an nur mit dem rechten Auge zu sehen und ist bestürzt und erstaunt bei der Untersuchung gewahr zu werden, dass sie mit jedem Auge gleich gut nach der linken Seite hinsieht. Beiderseits Hemianopsie lateralis sinistra incompleta (siehe Fig. IX. a.) Die dunkelschraffirte Partie des Gesichtsfeldes ist weggefallen. Die hellschraffirte Zone zeigt eine Gesichtsfeldpartie mit abgestumpfter Empfindung an. Der ganze untere und der grösste Theil des oberen Quadranten der linken Gesichtsfeldhälften eines jeden Auges fehlen. Dagegen zieht sich sichelförmig über die obere Peripherie der linken Gesichtsfeldhälften eine Zone erhaltenen Gesichtsfeldes mit normaler Aussengrenze. Die Ausdehnung der Gesichtsfeldhälften ist nach jeder Richtung hin normal. Sie sieht auf jedem Auge nach links hin Alles gleichmässig grau, als wenn „ein hoher Berg" alle Gegenstände von der linken Seite her bedecke. Ueber dem Gipfel dieses „Berges" erscheinen ihr aber, je nach ihrer Augenstellung, der Himmel und die Gegenstände ihrer Umgebung unverändert — ganz im Einklang mit der sichelförmigen Partie des erhaltenen Theiles vom oberen Gesichtsfeld beider linken Hälften. Die rechte Pupille ist starr und von Jugend auf ad maximum erweitert. Paralyse der Accommodation und Pupillenbewegung auf diesem Auge. Die Pupille des linken Auges ist mittelweit und reagirt prompt auf Lichteinfall von beiden Retinalhälften eines jeden Auges. Die Augenstellung und Bewegung, sowie die Sehschärfe ist auf beiden Augen völlig normal. Ophthalmoscopischer Befund: die rechte äussere Pupillenhälfte blass im umgekehrten Bilde. Links Hyp. $^1/_{45}$ S$=^{20}/_{20}$, rechts $^1/_{35}$ S$=^{20}/_{20}$.

Mit der Zeit und nach Jodkaligebrauch verkleinerte sich der Gesichtsfelddefect auf beiden Augen in der Weise, wie es die hellergehaltene obere Partie (Fig. IX. b.) angiebt. Bei der letzten Untersuchung war fast der ganze obere linke Quadrant wieder restituirt, bei einer Gesichtsfeldprüfung mit einem weissen Object von 20 Quadratmillimeter Flächeninhalt. In dem so restituirten linken oberen Quadranten werden Farben garnicht empfunden. Ein grosses blaues Wollbündel machte den Eindruck von Grau. Nach links hin sieht Patientin nun die Gegenstände, jedoch alle verschleiert, wie durch einen Nebel, aber sie kann sich nun frei und ohne jene anfangs geschilderten Unfälle bewegen.

4) Bischoff, kräftig gebauter Mann von 59 Jahren, Habitus

apoplecticus, hatte in seiner Jugend an Muskelrheumatismus, und von seinem 27 bis 30 Jahre an Epilepsie, gelitten. Diese Anfälle verloren sich aber später und machten einer ungeschwächten Gesundheit Platz.

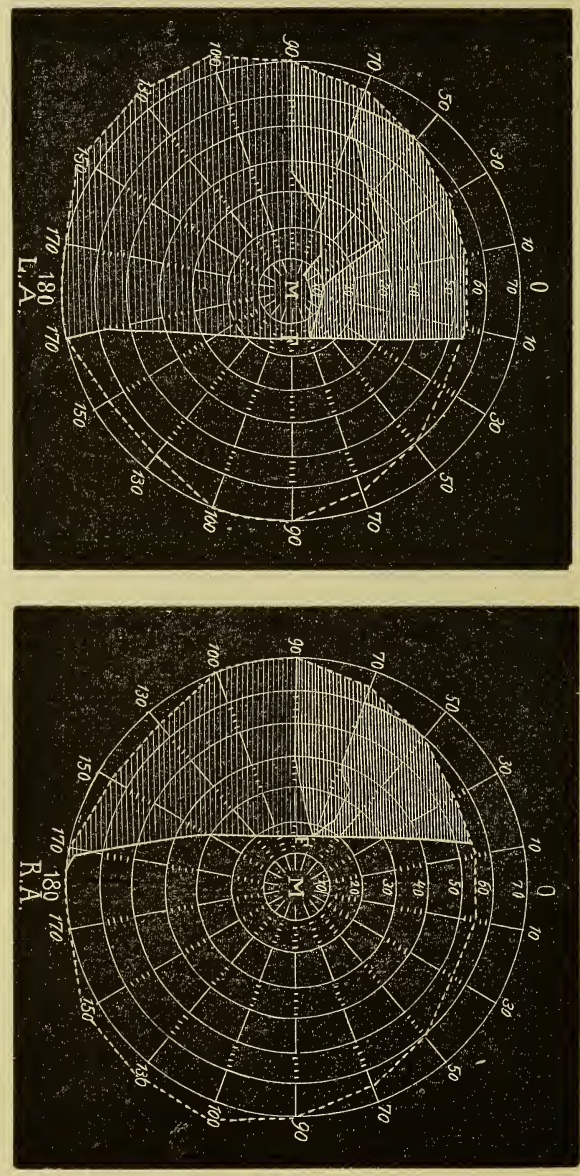

Fig. IX. b.

Durch die Ankunft eines Freundes aus seinem gewohnten Mittagsschlaf geweckt, versetzte ihn das Gefühl, als wenn ein schwerer Klotz

in seinem Kopfe hin und wider schlüge, in grosse Bestürzung. Schwindel und Uebelsein fehlten, auch zeigte er sich klar und vollständig bei Sinnen, dagegen war mit seinem Sehvermögen etwas vorgegangen, über das er sich keine Rechenschaft zu geben vermochte. Zwar sah er Alles gut und war sich der Bezeichnung und des Wesens seiner Umgebung völlig bewusst, doch fand er diese in einem sonderbar fremdartigen Zustand —, was ihm um so auffallender schien, als er sich innerhalb seiner alten gewohnten Räumlichkeiten wusste. Vor seine Wohnung getreten, um einen Nachbar zu besuchen, stand er in einer ihm eigenthümlich veränderten Gegend, und die Versuche, zu seinem Nachbar zu gelangen, musste er schliesslich aufgeben, weil er zwar Wege sah, aber den richtigen immer verfehlte. — Ausdrücklich betont er aber, dass seine geistigen Functionen normal gewesen seien, und führt zum Belege den Umstand an, dass er anderen Morgens in Processsachen vor Gericht ein ihm nicht convenirendes Protocoll verworfen, ein anderes dafür habe aufnehmen lassen und dasselbe mit einem Eide bekräftigte.

Obgleich nun dieser Mann, jetzt in einer Vorstadt wohnend, früher 17 Jahre in Hamburg gelebt und gearbeitet hatte, machte ihm nach diesem Anfalle die Stadt einen derartig eigenthümlich ungewohnten Eindruck, dass er unfähig war, sich darin zurecht zu finden, und es für nothwendig fand, sich nach dem Krankenhause führen zu lassen. Dort angekommen zeigte es sich, dass der Mann beiderseits normale Sehschärfe hatte, aber nach genauerem Fixiren und längerem Betrachten erst die Buchstaben richtig erkennen konnte, ansonsten er besonders nach links hin „Alles verschwommen und wie durch einen Schleier verdeckt zu sehen“ angab. — Die Gegenstände seiner räumlich nächsten Umgebung will er nach links hin zitternd, flimmernd oder wirbelnd gesehen haben, und hatte dabei die Empfindung, als wenn in der linken Hälfte seines Gesichtsfeldes „zwei schwarze Flore sich über einander bewegten und Wellen schlügen.“ Blitzartige Photopsien und Lichtnebel will er nicht verspürt haben. Sein Gesicht war etwas geröthet, seine geistigen Fähigkeiten aber durchaus normal. Der Farbensinn nicht beeinträchtigt. Die am Perimeter vorgenommene Gesichtsfeldprüfung ergab eine Hemianopsia incompleta lateralis sinist. (Fig. X.) Der Defect betraf hauptsächlich den linken unteren Quadranten; der linke obere Quadrant eines jeden Gesichtsfeldes war ebenfalls von unten und der äusseren Peripherie her eingeschränkt, während auf dem noch erhaltenen Theile des Gesichtsfeldes dieser Hälften eine stumpfe Empfindung für Weiss, aber nicht für Farben mehr bestand. Die Trennungslinie der unteren Hälften beider Gesichtsfelder verlief in einer verticalen, auf den Fixationspunkt gerichteten Linie, nach links hin begleitet von einem, an manchen Stellen 5^0 breiten Saum abgestumpfter Empfindung; sie bog aber in einer ziemlichen Entfernung vom Fixationspunkte nach links und in der Richtung nach oben hin ab, in ihrem Verlaufe den blinden Fleck von oben her umsäumend. Die Farbenfelder, wie die periphere Ausdehnung,

Fig. X.

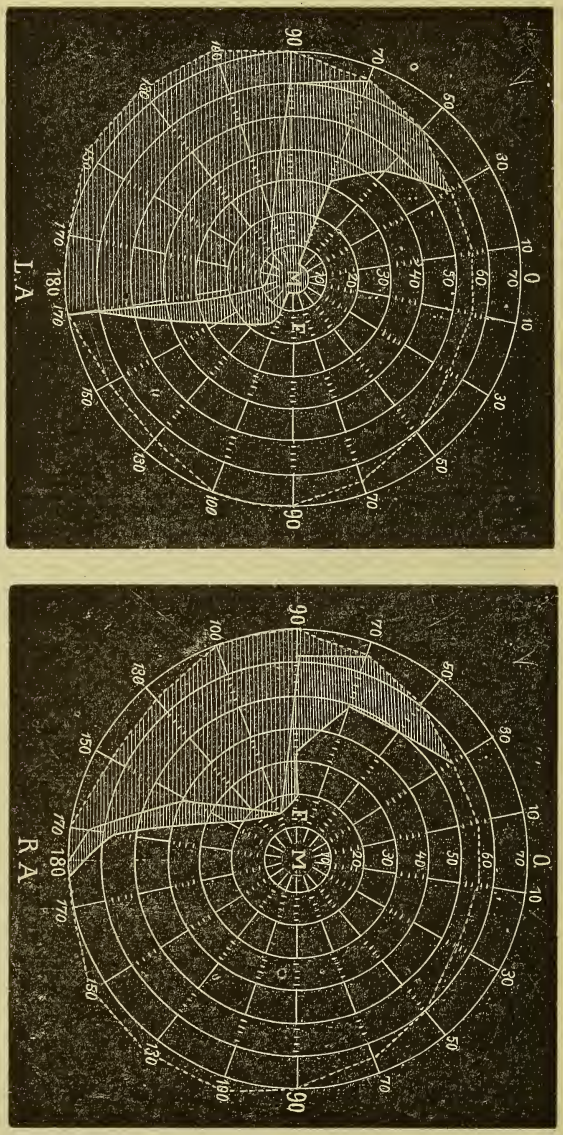

Die hell und dunkel schraffirten Partien zusammengenommen zeigen die Grösse des Gesichtsfelddefectes einen Tag nach dem apoplectischen Anfall an. Die dunkelschraffirten Partien für sich allein bezeichnen den stationären Defect, bis zu welchem der ursprünglich grössere Gesichtsfelddefect nach einiger Zeit sich zurückbildete. Das hellschraffirte umfasst jenen Theil der optischen Faserung, welcher durch den apoplectischen Insult vorübergehend leitungsunfähig gemacht worden war. Das übrige normale Gesichtsfeld wird durch die punctirte Linie umschlossen.

waren in den rechten Gesichtsfeldhälften völlig normal. Die rechte Pupille war etwas weiter als die linke, ihre Reaction aber erhalten, wenn auch träge wegen des Alters des Patienten.

Die Augenstellung und Bulbusbewegungen waren normal. Es bestand kein Atherom. Der Urin war frei von Eiweiss und Zucker. In den ersten Tagen seines Aufenthaltes im Spital dauerten alle Klagen und Beschwerden fort; und auf die wiederholten Nachforschungen, eine Schilderung der Fremdartigkeit seiner Gesichtseindrücke zu geben, beharrte der sonst intelligente Mann auf der Versicherung, „er könne das nicht recht beschreiben, Alles sei glänzender, aber fremdartig und verwandelt, und die Häuser machten ihm einen reicheren, grossartigeren und prächtigeren Eindruck, als er es sonst zu sehen gewohnt gewesen sei."

Schon nach der ersten, am 10. Tage ihm gemachten, Strychnininjection aber sagte Patient erfreut, sein Sehen sei nun wieder ähnlicher dem früheren; nach links und unten hin könne er jedoch nichts sehen.

Die Partien abgestumpfter Empfindung der Gesichtsfelder waren nun völlig wieder zu ihrem Normalverhalten zurückgekehrt, der Gesichtsfelddefect wurde scharfrandig und beschränkte sich auf den Ausfall des linken unteren und der äussersten Peripherie eines Theils des linken oberen Quadranten.

Im allgemeinen fühlte sich Patient nachher ganz wohl, nur verursachte ihm eine Erscheinung mancherlei Beschwerden, welche vielleicht zu den Symptomen der Agoraphobie in einem verwandten Verhältnisse stehen mag. In einer stillen Umgebung hatte Patient weiter keine besonderen Klagen zu führen; wenn es aber geräuschvoll und lebhaft um ihn her zuging, befiel ihn eine hochgradige Angst und Herzklopfen, die sich milderten und nachliessen, wenn er das Bewusstsein hatte, sich in sicherer Begleitung zu befinden.

Nach Ablauf mehrerer Monate klagte Patient über ein taubes Gefühl im linken Arm und Bein, auf welche Prodrome dann auch ein neuer apoplectischer Anfall erfolgte, der eine Parese des linken Armes zur Folge hatte. . . . . .

Gehen wir nun etwas näher auf die Analysirung dieser Fälle ein, so entzieht sich der Fall Kellermann schon um desswillen jeder Beurtheilung, weil wegen des Verfalles der geistigen Kräfte die Untersuchung nicht mit der erwünschten Genauigkeit vorgenommen werden konnte, im Falle Reese jedoch, wegen des allmäligen Entstehens der Hemianopsie und den darauf folgenden Symptomen von plötzlicher Steigerung des intercraniellen Drucks an einen Gehirntumor zu denken ist, bei dessen Localdiagnose aus bekannten Gründen zu leicht Täuschungen jedweder Art mit unterlaufen können.

Den Herd aber, welcher die laterale linkseitige Hemianopsie im Falle Bischoff bewirkt hatte, möchte ich nach dem rechten Hinterhauptslappen in die Markstrahlung nahe der Rinde hin verlegen, wo

ein Theil der Sehstrahlungen durch die Blutung leicht zerstört werden konnte.

Da an einer Apoplexie in diesem Falle wohl nicht zu zweifeln ist, würde eine solche bei nur einigermassen ergiebiger Ausdehuung sicherlich den ganzen Tractus opticus quer. getroffen haben; hätte also eine Hemianopsia lateralis sinistra totalis bewirkt, und dann sicherlich von Seiten des Pedunculus, oder der Gehirnnerven an der Basis bleibende oder vorübergehende Erscheinungen hervorgerufen. Wiewohl bis jetzt weder von einer incompleten lateralen Hemianopsie nach einer isolirten Blutung in den Tractus opticus ein Sectionsbefund vorliegt, so ist doch die Erwägung nicht von der Hand zu weisen, es möchte für die nicht so selten vorkommenden (29 von 154) Fälle von incompleter lat. Hem. dasselbe, wie für die Monoplegien aus cerebraler Ursache gelten; letztere werden bekanntlich in Folge des Auseinanderstrahlens der motorischen Faserungen einer Hemisphäre nur bei Herden in der motorischen Rindensphäre, oder im Marklager nahe derselben dort gefunden, wo die motorischen Faserbündel räumlich am weitesten von einander getrennt verlaufen.

Es ist wohl nicht zu bezweifeln, dass eine partielle Blutung in den Tractus opticus ebenfalls incomplete Hem. erzeuge; jedenfalls wäre sie aber dann nur ausserordentlich gering gewesen und würde nicht jene Symptome von starkem Kopfschmerz haben hervorrufen können. Eine Blutung in den Tractus opticus wird durch den davon abhängigen Gesichtsfelddefect den Kranken zunächst in seiner räumlichen Orientirung behindern; ob ein solcher aber jene Veränderung im inneren Gestaltungsvermögen der Netzhauteindrücke bewirken wird, wie im Falle Bischoff, muss vor der Hand dahingestellt bleiben.

Auch die allmälige Verkleinerung des Defectes, nachdem die anfangs hervorgetretenen Erscheinungen des apoplectischen Insultes sich verloren hatten, im Sinne der auf Seite 97 dargelegten Auseinandersetzung, möchte ich für die Localisirung dieses Herdes in der Hemisphäre hier benutzen.

Ein Sitz des Herdes in den Vierhügeln kann beim Mangel aller Augenmuskelstörungen und bei der erhaltenen Pupillenreaction ausgeschlossen werden, und wenn wir bedenken, dass bei jenem, p. 117 erwähnten Herde im Pulvinar zugleich Anaesthesie, bei den Störungen der inneren Kapsel aber motorische, sensible und Störungen der Sinnesfunctionen stabil und vorübergehend beobachtet wurden —, die lat. Hemianops. aber nach Apoplexien, und, als einzigstes Symptom, nach Erweichungen des Hinterhauptlappens, durch die Section constatirt ist, so nehme ich keinen Anstand, den Krankheitsherd in diesem Falle in die Nähe der Rinde des Occipitallappens, oder in diese selbst zu verlegen, an eine Stelle, wo die Sehstrahlungen sich räumlich weiter ausgedehnt haben, und so eher zum Entstehen einer incompleten Hemianopsie Gelegenheit geben können.

Während nun jene Zone abgestumpfter Empfindung längs der verticalen Trennungslinie der Gesichtsfeldhälften bei geringer Breite

auf die p. 8 erwähnte Verflechtung beider Tractus zu beziehen ist, erklären sich diejenigen Partien abgestumpfter Empfindung von relativer Mächtigkeit, welche den Uebergang vermitteln zwischen den zerstörten und functionirenden Elementen der optischen Faserleitung der gleichen Hemisphäre, aus den Eigenschaften des apoplectischen (oder embolischen) Insultes, wodurch die Umgebung eines jeden frischen intracerebralen Herdes in einen mehr oder minder intensiven Zustand von Mitleidenschaft gezogen wird. (Vergl. Wernicke, ref. in Börner's Jahrb. d. pract. Med. 1880, p. 191 u. 192.)

Auch die Flimmererscheinungen, welche im Gegensatz zu den aus einem Reizzustand entstehenden zickzackförmigen Photopsien der Amauros. part. fugax, im Falle Bischoff den Gesichtsfelddefect umsäumten, möchte ich dahin deuten, dass der durch die Pulsationen erzeugte, abwechselnd steigende und sinkende Druck im Schädelinneren, die innerhalb der Zone des apoplectischen Insults gelegene, schon an und für sich beeinträchtigte Leitungsfähigkeit der optischen Elemente im Wechsel mehr und minder gehemmt haben mochte, was von den betreffenden Patienten als „Flimmern" und „Kriseln" empfunden und bezeichnet wurde.

Schon auf Seite 96 hatten wir der Ansicht Raum gegeben, dass bei einer Functionsstörung der Fasern des Tractus opticus die Empfindung selbst von Grau und Dunkel in den ausgefallenen Gesichtsfeldhälften absolut verschwinden müsse, wenn das Stationärwerden des Gesichtsfelddefectes die Annahme rechtfertige, es möchten die zum Gesichtsfelddefect in Relation stehenden Opticusfasern untergegangen sein. Nun sind in den beiden zuletzt erwähnten Fällen von lateraler Hemianopsie ganz entschieden Zeichen einer Lichtempfindung vorhanden gewesen, da Wachsmuth seine fehlenden Gesichtsfeldhälfte mit einer grauen, dunkelen Wand, und Bischoff seinen Defect mit einem dunkelen Flor verglich. Soweit ich nun davon entfernt bin, diese Erscheinung zur differentiellen Diagnose zwischen basaler und intracerebr. Hemianopsie zur Zeit verwenden zu wollen, so dringend möchte ich auffordern, diesem Symptom in weiteren Beobachtungen mehr Aufmerksamkeit zu schenken, da möglicherweise den primären Opticuscentren dieses sehr primitive Lichtempfindungsvermögen zugeschrieben werden muss. In jüngster Zeit ist ein Fall von Siegfried (Berl. klin. W. 1880. 573) beschrieben mit rechtsseitiger passagerer Hemianopsie, Dysphasie, Bewegungsstörungen und nach ein paar Stunden auftretender linksseitiger Supraorbitalneuralgie. Das Gesichtsfeld verengerte sich von rechts und unten her zur vollständigen rechtsseitigen Hemianopsie und in dem defecten Theile war die Empfindung mangelnden Sehvermögens eben so wenig vorhanden, wie sie z. B. am Hinterkopf vorhanden ist.

Um Wiederholungen zu vermeiden muss ich bezüglich der transitorischen Hemiplegie im Falle Wachsmuth auf die betreffenden Stellen früherer Kapitel dieser Abhandlung verweisen und will nur hier anfügen, dass eben diese vorübergehende Lähmung der gleichen Seite

mit der Hemianopsie vermuthen lässt, der Herd möchte näher der motorischen Region, in den Sehstrahlungen nahe der inneren Kapsel gelegen sein.

§ 54. Von ganz besonderem Interesse ist aber im Falle Wachsmuth und Bischoff jene eigenthümliche Sehstörung, die mit dem apoplectischen Anfalle einsetzte, unmittelbar darnach am intensivsten sich äusserte und hauptsächlich darin bestand, dass vorher genau gekannte Oertlichkeiten und vielgesehene Objecte einen fremden und eigenartig ungewohnten Eindruck auf die Patienten machten. Um aber dem Einwurfe, als ob wir dies mit den Symptomen des Gehirndrucks verwechseln möchten, gleich anfangs zu entgehen, wenden wir unsere Betrachtung zunächst dem Falle Bischoff zu, bei welchem von Symptomen des Gehirndrucks auch nicht im entferntesten die Rede sein kann. Bei diesem Patienten ist ganz besonders zu betonen, dass einige Tage nach dem Auftreten des apoplectischen Anfalls die Fremdartigkeit des Eindrucks alter und gewohnter Netzhautbilder andauerte, und nur ganz allmälig eben diese Fremdartigkeit der Gesichtseindrücke den Gesichtswahrnehmungen vor dem apoplectischen Insulte sich näherte. Die Netzhautbilder wurden später wieder in gewohnter Weise appercipirt, und nur durch den Ausfall des linken unteren Quadranten des binoculären Gesichtsfeldes blieb Patient bei seiner Orientirung im Raume nach links und unten hin dauernd gestört. Der Fixationspunkt aber und ein relativ grosser Theil seiner Umgebung waren auf dem Gesichtsfelde erhalten, Fig. X., und somit jene Netzhautstelle in ihrer Function ungestört geblieben, welche die klarsten und deutlichsten Netzhautbilder aufnimmt. Da nun aber die Macula lutea und ihre Nervenfasern die Leitung der schärfsten und deutlichsten Netzhauteindrücke nach dem corticalen Sehcentrum in den beiden Hemisphären hin vermittelt, und ihre Integrität eben dadurch grade zum Begreifen und zur geistigen Verarbeitung der Netzhauteindrücke von hervorragender Bedeutung ist, bleibt es auffällig, dass durch den Ausfall eines relativ untergeordneten Theils der optischen Faserung bei Bischoff jene eigenthümliche, vorhin skizzirte Sehstörung auftrat, deren eigentliches Wesen, um es noch einmal zu wiederholen, neben dem hemianopischen Gesichtsfelddefecte darin bestand, dass er vorher Gekanntes nach dem Anfalle zwar deutlich sah, aber nicht genau wiedererkannte, wenigstens nicht in derselben Weise, wie es ihm, dieselben Gegenstände früher gesehen zu haben, noch erinnerlich war. Es drängt sich uns vielmehr die Erwägung auf, es möchten bei diesem Patienten diejenigen maculären Netzhauteindrücke, welche zur rechten Hemisphäre fortgeleitet wurden, zwar ungehindert nach dem rechten corticalen Sehcentrum hingelangt und dort empfunden worden sein, jedoch sei vielleicht durch Ausfall einer Zahl anderer Leitungsfasern nach Zellen mit deponirten Erinnerungsbildern das betreffende Individuum bezüglich seiner rechten Sehsphäre plötzlich in einen mehr kindlichen Zustand zurückversetzt wor-

den, in Folge dessen bei dem plötzlichen Ausfall eines Theiles des Gesichtsfeldes und der davon abhängigen Behinderung der Orientirung nach links hin er verwirrt, geängstigt, zur Production von falschen Schlüssen erregt und dadurch in einen abnormen psychischen Zustand versetzt worden sein mochte. Es fordern derartige Zustände dringend auf, mehr als dies seither der Fall gewesen, bei Psychosen auf den Zustand der Gesichtsfelder zu forschen, da offenbar bei diesem, wie bei den folgenden Fällen von Hemianopsie die Sehstörung mit dem Hervortreten des abnormen psychischen Verhaltens aufs innigste verknüpft war.

In einem Falle von Bernhardt (Berl. kl. W. 1877. 58), wo die Hemianopsie auf dem Closet plötzlich entstand, und bei guter Intelligenz der Kranke gleich nach dem Anfall sich nicht orientirt zeigte (er wusste nicht, was mit ihm vorgefallen war, ob er auf der Strasse oder zu Hause sei etc.) — und in einem Falle von Gunning (Schmidt's J. Bd. 131. p. 77) mit incompleter rechtsseitiger Hemianopsie und heftigem Kopfschmerz (Patient konnte sich, obwohl er das Bewusstsein nicht verloren hatte, nicht nach Hause zurechtfinden: Schwerfälligkeit im Begriffsvermögen) scheint mir diese Art von Sehstörung angedeutet zu sein.

Larsen erwähnt in einem finnländischen Blatte (siehe Virchow und Hirsch J. 1879. II. 2. 466) als „psychische Amblyopie" einen Fall von Gedächtnissschwäche der Gesichtssphäre. Bedingungsweise gehören auch jene auf pag. 170 von Engelken mitgetheilten Fälle hierher, wenigstens insofern bei deutlichem Sehen das innere Gestaltungsvermögen dabei einer Veränderung unterworfen war.

Dass derartige Zustände, wenn sie mit einer lateralen Hemianopsie auftreten, auf eine Herderkrankung in der Hemisphäre schliessen lassen, scheint wahrscheinlich, denn jener Zustand, wie ihn Hjort (s. pag. 55) bei einem Patienten mit basaler Hemianopsie beschrieben hat, wo der Kranke eines Tages verwirrt wurde, und zwar so, dass ihm die Hauswand, die er eben gerade fixirte, als aus lauter Fenster bestehend vorkam, während die Zwischenräume schwanden, erklärt sich leicht durch den Gesichtsschwindel und die Doppelbilder in Folge der dabei vorhanden gewesenen Oculomotoriusparalyse.

Es erübrigt noch hier eines Falles von Quaglino zu gedenken (Leber, Graefe-Saemisch V. 1042; Annal. d'oculist. 1868. — Mauthner, Gehirn und Auge 545). Ein 54jähriger Mann erfährt einen apoplectischen Insult. Nach Rückkehr des Bewusstseins ist vollständige Amaurose und Lähmung der linken Seite vorhanden. Die Hemiplegie verschwindet langsam, auch das Sehvermögen bessert sich allmälig. Nach einem Jahre, als Quaglino den Kranken sah, war die Hemiplegie spurlos verschwunden. „Das Sehvermögen war ausgezeichnet für alle Abstände; er las sehr gut, auch kleine Schrift, und nach seiner Aussage würde er die Sperlinge am Gipfel der Bäume haben sehen können." Es bestand jedoch eine Undeutlichkeit des excentrischen Sehens nach links (linksseitige incomplete laterale Hemianopsie) und

was den Kranken besonders befremdete, war der Umstand, dass, seit er sich vom Krankenbett erhoben, alle Physiognomien „ihm blass und farblos erschienen, und dass er in der That keine anderen Farben unterschied als Schwarz und Weiss.“ Früher hatte er alle Farben gekannt; auch hatte er jetzt die Fähigkeit verloren, sich an die Physiognomien, an die Façaden der Häuser u. s. w. mit einem Wort: „an die Form und Configuration der Objecte“ zu erinnern, wiewohl er alle Objecte kannte und erkannte (Giornale d'Oftalmologia 1867) wenn er sie wieder sah.

Wir hatten auf p. 119 und ff. Muthmassungen ausgesprochen über die etwaige Bedeutung der primären Opticuscentren, und es zweifelhaft gelassen, ob denselben nicht eine dumpfe Fähigkeit, quantitativ Licht zu empfinden, zugesprochen werden dürfte; die Frage von Kussmaul aber (Störungen der Sprache p. 126), ob die Erfassung optischer Bilder von dieser oder jener charakteristischen Gestalt beim Menschen unterhalb der Rinde sich vollziehe, können wir mit Bestimmtheit verneinen, denn die Fälle von lateraler Hemianopsie, bei denen ein Herd die Sehstrahlungen im Occipitallappen zerstört hatte, zeigten, dass in den davon abhängigen Gesichtsfelddefecten keinerlei Bilder von Gegenständen mehr empfunden worden waren. Aus dem Umstande nun, dass im Pulvinar optische Bilder nicht empfunden werden, zwischen diesem Ganglion und der occipitalen Rinde aber keine grauen Massen in die optische Faserung weiter eingeschaltet sind, dürfen wir schliessen, dass in den corticalen Zellen der Occipitallappen, in welche sich die Sehstrahlungen einsenken, auch zuerst die bis dahin fortgeleiteten Retinalbilder, als Bilder, empfunden werden. — Jedes Centrum der Grosshirnrinde aber, mithin auch das corticale Sehcentrum, steht durch Associationsfasern (Meynert) mit den anderen Centren und Rindengebieten derselben Hemisphäre in Verbindung und bildet so ein Glied in der Kette von Associationssystemen, welche sämmtliche sensorische Centren einer Hemisphäre in sich zusammenfasst. Dieser anatomisch präformirten Anlage ist es nun zu verdanken, dass beim erwachsenen Menschen jedes Netzhautbild, sobald es nach dem corticalen Sehcentrum fortgeleitet und dort wahrgenommen worden ist, unbewusst und unwillkürlich zu den übrigen Sinneswahrnehmungsstätten in Relation tritt und damit zur Verarbeitung im Intellecte kommt. Jene höhere Geistesthätigkeit aber, die wir Intellect nennen, bezeichnen wir als das Product der gemeinsamen Arbeit der verschiedenen Wahrnehmungs- und Vorstellungsgebiete, vermittelt durch dieses grosse Associationssystem; die Wirkung dieser Thätigkeit in Bezug auf die Sehsphäre äussert sich aber im geistigen Erfassen, Begreifen und Wiedervorstellen des im corticalen Sehcentrum jeweilig wahrgenommenen Netzhautbildes und im Vergleich des letzteren mit der Summe früherer, hier functionell verarbeiteter optischer Eindrücke gleicher und ähnlicher Art.

Ueber das Zustandekommen der allmäligen Verknüpfung aller

sensorischen Centren untereinander belehren uns bezüglich des Gesichtssinnes jene Beobachtungen an Leuten, die mit einer congenitalen Cataract behaftet, bei normaler Entwickelung aller übrigen Sinne in späteren Jahren mit Glück operirt wurden.

Es mag uns gestattet sein hier einige, diese Verhältnisse illustrirende, Krankengeschichten anzuführen:

Smith operirte, so erzählte Cheselden (Philos. Trans. 1728, T. XXXV. p. 402, p. 447), ref. (Rüte Ophthalm. I. p. 256), das Auge eines Knaben von 13 Jahren, welcher zwar bei starkem Lichte die Farben der Körper, aber nie ihre Gestalten unterscheiden konnte. Nach der Operation vermochte er indessen die Farben nicht mehr zu unterscheiden und hielt sie nicht mehr für diejenigen, welche er vorher mit diesen Namen gekannt hatte . . . . .

Von Entfernungen wusste er so wenig, dass er vielmehr glaubte, Alles was er sähe, berühre seine Augen, so wie das, was er fühlte, seine Haut. Glatte und regelmässige Formen waren ihm zwar die angenehmsten, allein er unterschied keine Gestalten ohne Mühe und ohne wiederholte aufmerksame Betrachtung. Von den vielen Namen und Sachen, welche er in einem Tage kennen lernte, vergass er die Verbindung der Bilder mit den Namen, und es dauerte z. B. lange, bis er durch blosses Sehen Hund und Katze unterscheiden lernte. Er wunderte sich sehr, dass die Sachen, welche seinem Gefühl am angenehmsten gewesen waren, nicht auch seinem Gesichte am besten gefielen. Gemälde schienen ihm anfangs bunte Flächen, als er aber nach zwei Monaten entdeckte, dass sie Körper mit erhabenen und vertieften Theilen vorstellten, war er erstaunt, dass sie sich eben anfühlten, und fragte, welcher von seinen Sinnen ihn betröge. Anfangs schienen ihm alle Sachen sehr gross; als er aber grössere sah, schienen ihm die vorigen sehr klein, und er glaubte nicht, dass es grössere oder kleinere gäbe. So wusste er, dass das Zimmer ein Theil des Hauses sei, begriff aber nicht, dass das Haus grösser aussehen könne, als das Zimmer etc.

Sehr interessant ist auch der von Dr. Franz (Philos. Trans. 1841) beschriebene Fall, welcher einem blindgeborenen, aber intelligenten jungen Mann von 18 Jahren das Gesicht durch eine Operation schenkte. Der junge Mann erkannte zwar gewisse einfache Formen, wie Vierecke und Kreise, ohne vorläufige Betastung, aber er erkannte sie nicht augenblicklich, sondern er musste erst nachdenken. Er gab an, dass er bei seinen Urtheilen ein gewisses Gefühl, welches gleichzeitig in seinen Fingerspitzen entstehe, mit zu Rathe ziehe. Bei einer etwas seitlichen Ansicht eines Würfels und einer Pyramide sagte er, dass er diese Figuren nicht verstehe. Er konnte eine Kugel von einer Scheibe und einen Würfel von einem Viereck nicht unterscheiden. Entfernte Gegenstände schienen ihm so nahe, dass er vorsichtig vermied, an sie anzustossen. Auch wunderte er sich, die Objecte viel grösser zu sehen, als er dem Gefühl nach erwartet hatte etc.

Aehnliche Beispiele finden sich: Grant (Voigts Magazin IV. 1. p. 21). Hofbauer (Beiträge II. 2. p. 249). Ware (philos. trans. 1801, p. 382). Home (philos. trans. 1807, I. 83). Rüte (ophthalm. I. p. 256). Mauthner (Wien. med. W. 1880 No. 26) beschrieben.

Durch das Auftreten einer Apoplexie innerhalb der einen Sehsphäre wird nun plötzlich ein Glied in dieser geschlossenen Kette verknüpfter Wahrnehmungen aller sensorischen Centren gelockert und das Individuum, da es über das Zustandekommen dieser Alteration sich keine Rechenschaft zu geben vermag, zu Trugschlüssen verleitet, die um so auffallender erscheinen müssen, je mehr das Individuum durch Erfahrung und Denkprocesse es dahin gebracht hatte, seinen wahrgenommenen Netzhauteindrücken durch Weitererregung der gesammten Cortex einen geistig umfassenderen und reicheren Gehalt zu geben.

Die auffallende Erscheinung nun, dass so selten in der Literatur von einer solch eigenthümlichen Sehstörung, wie im Falle Bischoff, bei Hsmianopsie die Rede ist, scheint ihren Grund darin zu finden, dass man nicht näher auf die Untersuchung dieser Symptome einging und sich damit begnügte, sie einfach mit Verwirrung, wie im Falle 3 und 37 auf Tab. Ib. zu bezeichnen, oder dieselben mit den Symptomen des Gehirndrucks verwechselte und ihnen daher weiter keine Bedeutung und Beobachtung zu Theil werden liess. Anderntheils ist auch der geistige Entwickelungsstand des hemianoptischen Individuums hier ganz besonders von Bedeutung. Während ein indolenter Mensch über die Causalität einer plötzlich bei ihm aufgetretenen Hemianopsie kaum oder wenig nachforschen wird, giebt es wieder andere, die zwar geistig genug geweckt sind, um über den Grund ihres Leidens nachzudenken, aber dabei zu ungebildet, um durch die Selbstkritik vor Trugschlüssen bewahrt zu bleiben. Gebildete und sich genau beobachtende Menschen jedoch werden die Störung, als der Sehsphäre zugehörig, gleich erkennen und an der richtigen Quelle Aufschluss über ihren Zustand zu finden wissen.

Ein begünstigendes Moment für die von der Hemianopsie abhängige Verwirrung wird aber stets darin zu suchen sein, dass die eine Hemisphäre in normaler Weise die zu ihr gelangenden Netzhauteindrücke verarbeitet, während durch Ausfall vieler Erinnerungsbilder die andere Hemisphäre mehr dem kindlichen Zustande genähert ist.

Es liegt in der Natur der Sache, dass derartige Zustände, wenn sie bei lateraler Hemianopsie auftreten, nur durch einen plötzlichen Insult oder eine plötzliche Hemmung der Function hervorgebracht werden können, nicht aber durch Tumoren, wo die Functionshemmung allmälig vor sich geht, und die Erschliessung neuer Bahnen und die Anlagerung von neuen Erinnerungsbildern sattsam Zeit hat sich zu entwickeln.

§ 55. Das Studium des Sehcentrums als Stätte der Wahrnehmung und Vorstellung des Netzhautbildes im Verhältniss zur Thätigkeit des Intellects wird aber um so schwieriger, je mehr wir uns den psychi-

schen Krankheiten nähern. Der interessante Fall von Reinhard zeigt, dass bei den Zuständen, wo ein grosser Theil der Grosshirnrinde, mit Ausnahme der Sehcentren, krankhaft afficirt ist, die Gesichtswahrnehmungen von Seiten des Intellects eine Veränderung erfahren, deren Beurtheilung jedoch lediglich dem Psychiater zugesprochen werden muss.

Reinhard (Archiv für Psychiatrie IX. 1) fand bei einer 48 jährigen Paralytica auch Sehstörungen ohne ophthalm. pathol. Augenbefund, die nicht recht characterisirt werden konnten. Nach einem neuen Anfall von apoplectiformem Charakter nahm die Sehstörung zu: „Sie sah Alles und doch wieder Nichts.“ Die Kranke konnte kleine Gegenstände sehen, es war ihr aber schwer, Hindernissen auszuweichen, kleine Gegenstände zu fixiren, zu zählen, zu ergreifen. Die Sehstörung hatte beide Augen befallen. „Die Hauptmerkmale der Sehstörung bestanden in einer Alteration des Farbensinns und des inneren Gestaltungsvermögens, in dem Verlust oder der Verminderung der Tiefenanschauung und des Ortsempfindungsvermögens.“ Section: Auf der Convexität des Hirns bis zum Beginn der Hinterhauptslappen hunderte von kleinen Cysten, auch einzelne am Kleinhirn, eine zwischen Thalam. opt. dexter und Corp. striat., zwei im linken Thalamus.

Wenn Crichton Brown nach Mendel (d. Progr. Paralyse der Irren p. 145) den Verlust der Gesichtswahrnehmungen und den Mangel des Wiedererkennens, wobei Patient ins Blinde starrt, den Gegenstand, den er vor sich hat nicht mehr wahrnimmt, die Uhr in den Mund bringt, darauf beisst, das Buch sich auf den Kopf legt etc., auf Degeneration des Sehcentrums zurückführt, so ist dabei zu bemerken, dass dann auch stets amblyopische Symptome des hemianoptischen Symptomencomplexes vorhanden sein müssen, dass aber für den Mangel des Wiedererkennens, wie dies der Fall Reinhard zeigt, das corticale Sehcentrum als solches nicht mit zu erkranken braucht.

Noch bleibt es übrig einer Sehstörung Erwähnung zu thun, die in prägnanter Weise jene psychosensorischen Veränderungen der Gesichtseindrücke durch gleichzeitige Erkrankung der Sehsphären beider Hemisphären aufweisst, wie solche zuerst von Fürstner beschrieben worden sind.

Fall I (Archiv f. Psych. VIII 165):

(Wir begnügen uns, aus der sehr ausführlichen Krankengeschichte blos das auf das Sehvermögen bezügliche mitzutheilen.) Patient, früher gesund, wird eines Morgens bewusstlos neben seinem Bette liegend aufgefunden. Mittelweite, auf Licht gut reagirende Pupillen. — Die ophthalm. Untersuchung ergab während des Krankheitsverlaufs einen absolut negativen Befund. — Hielt man dem Patienten grössere Gegenstände, Schlüssel, Messer etc. vor das linke Auge, so erkannte und bezeichnete er dieselben richtig, schloss bei unverhoffter Annäherung derselben auch das Auge, rechts nahm er sie nicht wahr. — . . . . Stellt man dem Patienten einen Stuhl in den Weg, so macht er vor demselben Halt, sucht ihn offenbar zu fixiren und

geht dann vorsichtig um ihn herum; suchte man seine Aufmerksamkeit gleichzeitig anderweit zu beschäftigen, so stösst er gegen das entgegenstehende Hinderniss. Allmälige Besserung aller Erscheinungen mit Ausnahme des Sehvermögens. Der Behauptung des Patienten, er sähe täglich besser, widerspricht eine Reihe von Beobachtungen, er kann die Fenster und Betten im Saal nicht zählen, ausser, wenn er letztere betastet; beim Versuch zu schreiben machte er die verkehrtesten Manöver mit Stift und Tafel, er machte einige Schriftzüge, jedoch nur in einer Linie. Beim Versuch zu lesen hält er das Buch verkehrt, überspringt Zeilen und kann dieselben, obwohl sie weit auseinander stehen, nicht zählen. Es werden ihm Pillen vorgelegt, er erkennt sie als solche, bezeichnet sie als erbsengross, giebt ihre Zahl aber unrichtig an, bewegt, bei den Bemühungen zu zählen, beständig den Kopf. Der Farbensinn ist nicht beeinträchtigt. Fortschritte in der Intelligenz. Schreibt man ihm jetzt kleine Buchstaben vor, so sieht und bezeichnet er dieselben richtig, setzt man sie zu einem Wort zusammen, so kann er dasselbe weder schreiben noch einzelne Buchstaben auf Verlangen in demselben zeigen. Schreibt er selbst, so sind die Schriftzüge richtig, er schreibt aber einen Buchstaben in den anderen hinein und kommt bisweilen auf das Holz. Wiederholt angestellte Untersuchungen ergaben, dass eine gewöhnliche Amblyopie nicht bestand, dass sich ebenso wenig eine Einschränkung des Gesichtsfeldes, Hemianopsie oder binoculäre Diplopie nachweisen liess. Alle früheren Symptome bis zum 2. August geschwunden, an diesem Tage traten jedoch 3 neue epileptische Anfälle auf mit vorwiegend klonischen Zuckungen auf der linken Seite, dann somnolenter Zustand. Nach zwei Tagen grössere Klarheit. Als Patient an diesem Tage erwachte, äusserte er: „Herrgott, ich sehe ja nichts“ und benimmt sich in der That wie ein Blinder; zugleich zeigt sich Parese des linken Arms und Gesichts. Dann wieder etwas Besserung des Sehvermögens, — nach einigen Tagen wieder neue epileptische Anfälle, Sehvermögen erheblich herabgesetzt, rasche Zunahme der Demenz. Tod. Sectionsbefund: Links war die Rinde entsprechend der 1. und 2. Occipitalwindung total zerstört, die Pia lag hier einer gelblich rothen Masse auf; die ganze Partie schien hier eingesunken. Auf den Durchschnitt zeigte der Herd die Gestalt eines Dreiecks, dessen Basis nach vorn gerichtet war, dessen Spitze fast bis in die Spitze des Hinterlappens hineinreichte. Rechts war der Herd etwas mehr nach vorn verschoben, griff an einer Stelle über den Sulcus parieto-occipitalis hinüber, hatte hier auf dem Durchschnitt die Gestalt eines Dreiecks, dessen Basis die Rinde bildete, dessen Spitze nach dem Hinterhorn zu gerichtet war.

II) (l. c. 168). Bei der Aufnahme starker Tremor der Extremitäten, Zuckungen in der Gesichtsmuskulatur, Sprachstörung, geringe Erweiterung der linken Pupille, Demenz zu constatiren. Die Augenspiegeluntersuchung ergiebt einen negativen Befund. Die Pupillen sind nach einigen Wochen gleich weit, reagiren etwas langsam, verengern

sich aber auf Lichteinfall ad maximum. Am linken Auge besteht deutliche Sehstörung; hält man dem Patienten Gegenstände wie Schlüssel, Messer etc. vor das linke Auge, so erfolgt keine Reaction, auch bei schnellen Bewegungen auf das Auge zu wird dasselbe nicht geschlossen, in ein stark genähertes Licht stiert Patient hinein, ohne dadurch irdendwie belästigt zu werden. Rechts reagirt er in normaler Weise, hält man ihm Gegenstände vor, so sucht er den Kopf wegzuwenden etc. — Tod. Section: Schwache hämorrhagische Pachymeningitis. Verdickung und Oedem der Pia. Dieselbe enthält an manchen Stellen eitrige Flecke. Sie lässt sich im Bereich des Vorderhirns beiderseits leicht und ohne Substanzverlust abziehen, dagegen lösst sich am ganzen rechten Hinterlappen mit der Pia zugleich fast die ganze Hirnrinde ab und zwar am stärksten im Bereich der I. und II. Hinterhauptswindung und des Zwickels. Auch am linken Hinterlappen finden sich Adhärenzen, jedoch in viel geringerem Masse als rechts. Die Rinde selbst ist in eine schmierige Masse verwandelt; ausserdem Hydrocephalus internus. —

III) Im Arch. f. Psych. IX. 93 erwähnt Fürstner noch einen Fall mit Sehstörung. Patient zeigte neben Symptomen der Paralyse folgende Sehstörung auf dem linken Auge: Patient reagirte nicht bei schnell gegen das allein geöffnete linke Auge geführten Gegenständen. Wurde der betreffende Gegenstand vor dem linken Auge belassen und das rechte geöffnet, so war Patient über den Anblick des Gegenstandes häufig sehr erstaunt und wunderte sich, ihn mit seinem linken Auge nicht erkannt zu haben. Mit beiden Augen und dem rechten allein gab Patient die Gestalten und Farben der Figuren richtig an, während er dies bei allein geöffnetem linken Auge nicht im Stande war. Ueber das Lesen des Patienten bei nur geöffnetem linken Auge, war es schwierig ein sicheres Urtheil zu gewinnen; einzelne Buchstaben und Zahlen bezeichnete er mit beiden Augen und dem rechten allein richtig, bei nur geöffnetem linken kamen Verwechselungen vor. Gedrucktes mit dem linken Auge zu lesen weigerte er sich „es ginge doch nicht", oder brachte man ihn einmal dazu, so gab er neben wenigen richtigen Silben, verstümmelte Worte, oder solche an, die gar nicht vorhanden waren; rechts las er fliessend, ermüdete aber leicht. Auch eine eigenthümliche Schreibstörung (einseitige Paragraphie) zeigte dieser Patient. — Die Pupillen waren gleich weit. Der ophtalm. Befund vollkommen negativ. Tod. Section: Starke Atrophie des Stirnhirns, besonders rechts. Atherom beider Arter. fossae Sylvii, profund. cerebr. basilar. rechts stärker als links. Rechts grosse flächenhafte Adhärenzen am unteren Theile der vorderen Centralwindung (es waren linksseitige Paresen und Convulsionen vorhanden) an der unteren Commissur bei den Centralwindungen über dem ganzen unteren Scheitelläppchen, besonders aber über dem ganzen Vorzwickel und vorderen Hälfte der ersten Hinterhauptswindung: an den beiden letzteren

Windungen haben die der Rinde entblössten Stellen ein schmutzig gelbliches Aussehen.

Die Hirnsubstanz ist hier und auch im Gyrus linguälis stark erweicht. An der Rinde der linken Hemisphäre finden sich rückwärts vom Stirnhirn keine Adhärenzen. Optici auch bei mikroskopischer Prüfung unverändert. —

Bei diesen 3 Beobachtungen ist zunächst im Auge zu behalten, dass das Drama des ersten Falles in Folge tiefgehender Erkrankung beider Hinterhauptslappen mit beiderseitiger Blindheit endigte ohne ophthalm. sichtbare Ursache; — dass bei doppelseitiger Erkrankung von Rindengebieten der Occipitallappen, im zweiten Falle mehr Symptome einer einseitigen Amblyopie vorhanden waren; — und dass im dritten Falle bei einseitiger Betheiligung der Rinde vom Hinterhauptslappen ein wechselnder Zustand von Sehschwäche vornehmlich auf der dem Heerd entgegengesetzten Seite constatirt werden konnte. —

§ 56. Da diese von Fürstner beschriebenen Fälle hinsichtlich des Vorherrschens einer einseitigen wechselnden Amblyopie eine Ausnahme zu machen scheinen von den aufgeführten zahlreichen Beobachtungen an Kranken mit lateraler Hemianopsie (deren Symptome perimetrisch konstatirt werden konnten bei ungeschwächten Geisteskräften der Patienten), so liegt die Vermuthung nahe, es möchte vielleicht durch Rindenerkrankung der einen Hemisphäre neben lateraler Hemisanopsie auch eine mit dem Heerd gekreuzte Amblyopie erzeugt werden können, wie eine solche ja für die Erkrankungen des hinteren Theils der inneren Kapsel, wahrscheinlich aber durch uns bis jetzt noch unbekannte Kreuzungen der optischen Faserleitung, häufig beobachtet ist. Da die Unklarkeit in welche wir dadurch versetzt werden, noch mehr durch die Behauptung Fürstner's gesteigert wird, es sei bei diesen Störungen weder concentrische Gesichtsfeldbeschränkung noch Hemianopsie vorhanden gewesen, von ophthalmologischer Seite aber diesen Fällen bis jetzt noch nicht die ihnen gebührende Aufmerksamkeit zu Theil geworden ist, möchte ich im weiteren auf einige Punkte aufmerksam machen, deren Beachtung bei weiter zu beobachtenden einschlägigen Fällen wohl am Platze sein möchte. —

Die erste, aber auch wegen des dementen Zustandes der Patienten am schwersten zu befriedigende Forderung, gipfelt in dem Verlangen nach häufigen in nicht zu grossen Intervallen aufgestellten, sorgfältigen perimetrischen Gesichtsfeldaufnahmen; denn die zum Symptomencomplex der Hemianopsie gehörenden identischen inselförmigen Gesichtsfelddefecte und incompleten Hemianopsien entziehen sich schon bei Gesunden meist der Beobachtung, wenn nicht auf's sorgfältigste am Perimeter das ganze Gesichtsfeld untersucht werden kann, denn die Worte Förster's „Ohne eine primetrische Untersuchung des Gesichtsfeldes ist das Urtheil über die Alteration desselben ebenso unsicher, als wie das über Körpertemperatur ohne thermometrische Messung," sind nicht genug zu beherzigen. —

Eine nicht minder wichtige Bedingung zur Beurtheilung dieser Fälle beruht auf der genauen Kenntniss des Verhaltens der Sehschärfe eines jeden Auges, bevor jene Symptome von Sehstörung sich überhaupt einstellten; es konnte ja doch auf dem später amblyopisch erscheinenden Auge vorher schon eine Amblyopie ex anopsie, eine Verminderung der Sehschärfe durch Refractionsanomalie etc. obgewaltet haben, die nachher bei dem Mangel geistiger Verarbeitung des Gesehenen in einer vermehrten Amblyopie sich geltend machen musste.

Unter allen Umständen ist aber auf die Zustände zu achten, die eine doppelseitige Erkrankung der Rinde der Sehphäre nach sich ziehen kann, wie dies ja in den beiden ersten Fällen von Fürstner wohl angenommen werden darf, und wir wollen daher zunächst unsere Aufmerksamkeit jenen Gesichtsfeldsveränderungen zuwenden, die wir uns aus den bekannten hemianoptischen Erscheinungen je einer gleichnamigen Gesichtsfeldhälfte, für beide construiren können.

Da es zu viel Raum wegnehmen würde im folgenden alle Typen für eine doppelseitige Erkrankung der Sehsphäre in den Hinterhauptslappen hier anzuführen, begnügen wir uns damit, unter Hinweis auf Vermehrung oder Verminderung der Defectgrösse, die am häufigst vorkommenden Veränderungen combinirt hier vorzuführen. —

Der Bequemlichkeit halber stellen wir das Gesichtsfeld in Form eines Kreises dar; die vollkommen schwarzen linken Gesichtsfeldhälften entsprechen dem rechten Sehcentrum, oder den Fasern desselben im Hinterhauptslappen, die schraffirten rechten Gesichtsfeldhälften, dem bezüglichen Sehcentrum im linken Hinterhauptslappen, oder seiner Markstrahlung. —

I. (Fig. X). Bei vollständiger Erkrankung beider Sehsphären

Fig. X.

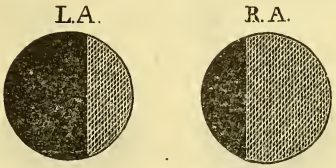

in den Hinterhauptslappen entsteht beiderseitige Amaurose, hervorgerufen durch Combination von rechtsseitiger und linksseitiger completer lateraler Hemianopsie.

II. Typus. (Fig. X). Vollständige Erkrankung des rechten Sehcentrums (complete linksseitige lat. Hemianopsie), unvollständige Erkrankung des linken Sehcentrums (incomplete linksseit. lateral. Hem.)

a. Defect der oberen Quadranten der rechten Gesichtsfeldhälften.

Fig. XIa.

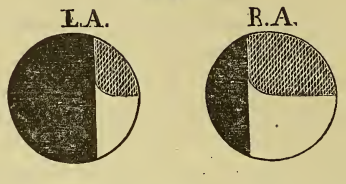

b. Defect der unteren Quadranten der rechten Gesichtsfeldhälften.

Fig. XIb.

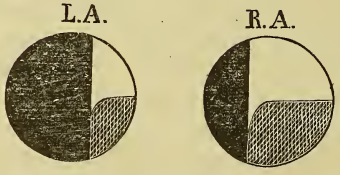

Je nach Ausdehnung des Krankheitsherdes am linken Sehcentrum und entsprechend der Oertlichkeit seiner Erkrankung kann man noch beliebige Sektoren vom erhaltenen Quadranten in a oder b. wegnehmen, die periphere Ausdehnung des erhaltenen Gesichtsfeldtheils beschränken, oder den erhaltenen Quadranten nach dem Defect zuwachsen lassen, und in die Fläche des erhaltenen Gesichtsfeldes an beliebigen Stellen inselförmige identische Defecte einzeichnen.

Dieselben Gruppen von Gesichtsfeldern ergeben sich selbstverständlich wenn das linke Sehcentrum total und das rechte nur partiell erkrankt. —

III. Typus. Fig. XII. Unvollständige Erkrankung beider Sehcentra.

a. beiderseits incomplete laterale Hemianopsie, Defect beider unteren Quadranten.

Fig. XIIa.

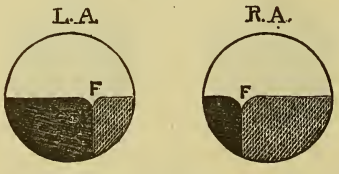

b. beiderseits incomplete laterale Hemianopsie, Defect beider oberen Quadranten.

Fig. XIb.

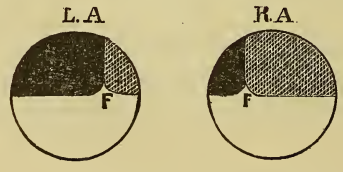

Selbstverständlich kann man entweder bei je einem gleichnamigen, oder bei beiden Quadranten zugleich identische Sectoren oder Gesichtsfeldtheile von verschiedener Grösse und peripherer Beschränkung zu dem erhaltenen Gesichtsfeld hinzusetzten oder wegnehmen zu Ungunsten der beiden erhaltenen Quadranten. Auch kann man in die Fläche beider, oder nur je eines gleichnamigen Quadranten inselförmige identische Gesichtsfelddefecte von wechselnder Grösse hineinzeichnen, wenn etwa multiple Herde in den Sehsphären vorhanden sein sollten.

IV. Typus. (Fig. XIII.) Beiderseits incomplete lat. Hemianopsie

a. linksseitige laterale Hemianopsie, Defect des oberen Quadranten; rechtsseitige laterale Hemianopsie, Defect des unteren Quadranten.

Fig. XIIIa.

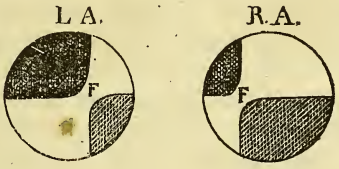

b. linksseitige laterale Hemianopsie, Defect des unteren Quadranten; rechtsseitige laterale Hemianopsie, Defect des oberen Quadranten.

Fig. XIIIb.

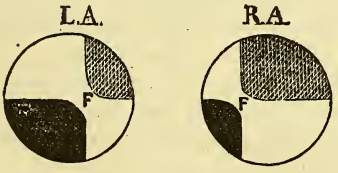

Selbstverständlich kann man auch hier wieder beliebig grosse Sectoren mit mehr wenig grosser peripherer Beschränkung, oder auch ohne die letztere, an die erhaltenen Quadranten anfügen, oder von denselben hinwegnehmen, und in die erhaltene Gesichtsfeldfläche inselförmige identische Gesichtsfelddefecte an beliebige Stellen einzeichnen.

Behalten wir im Auge, dass in den zwei ersten von Fürstner erwähnten Fällen die Rindenpartie beider Hinterhauptslappen unter mehr weniger grosser Mitbetheiligung der ihr anstossenden Markstrahlung erkrankt war, so konnten bei dem schwankenden und remittirenden Zustande der Paralytiker (denn mit solchen haben wir es lediglich hier zu thun) neben stabilen Erscheinungen des hemianop-

tischen Symptomencomplexes recht gut auch Erscheinungen von Amaurosis part. fugax vorhanden gewesen sein, die dann um so eher bei einer nur im Groben vorgenommenen Gesichtsfeldprüfung entgehen konnten.

Ferner ist in Betracht zu ziehen, dass die medianen Gesichtsfeldhälften kleiner an Umfang sind, als die lateralen, und dass stets die grössere Gesichtsfeldhälfte auf der dem Herde gegenüberliegenden Seite in Wegfall kommt. Dadurch kann es sich leicht ereignen, dass, wenn man von der Seite des Gesichtsfelddefectes her die Hand gegen das Auge führt, der Patient darum nicht blinzelt, weil die Hand, oder ihre grössere Fläche, vom Patienten wegen des Defectes nicht wahrgenommen werden konnte. Auch ist darauf zu achten, dass bei rechtsseitiger lateraler Hemianopsie die Patienten aus bekannten Gründen im Lesen und Schreiben mehr behindert sind, als bei linksseitigem Fehlen der Gesichtsfeldhälften oder bei linksseitigen, identischen inselförmigen Defecten. Erwägt man dabei, dass bei Paralytikern häufig nur eine vorübergehende Schwächung corticaler Partien eintritt, wodurch die Function jener Rindenpartien nur beeinträchtigt, aber nicht aufgehoben wird, so können wir uns denken, dass bei einer oberflächlichen Gesichtsfeldprüfung diese dadurch bedingte Abstumpfung des Sehens nicht wahrgenommen wurde, die aber am Perimeter, bei Prüfung mit kleineren Objecten, sofort als zu dem Symptomencomplexe der Hemianopsie gehörig sich manifestirt haben würde. Auch darf man hier nicht unberücksichtigt lassen, dass in manchen Fällen von lateraler Hemianopsie die Trennungslinie auf dem einen Auge durch den Fixationspunkt geht, auf dem anderen aber noch eine Zone erhaltenen Gesichtsfeldes zwischen sich und dem Fixationspunkte bestehen lässt, wodurch das letztere Auge bezüglich des Sehens bedeutend, gegenüber dem anderen, begünstigt ist. — Die Berücksichtigung aller dieser Erwägungen neben dem Umstande, dass wir es hier mit geistesschwachen Menschen zu thun haben, zeigt, wie vorsichtig man bei der Verwerthung dieser so hoch interessanten Fälle zur Klarlegung des optischen Faserverlaufs und seiner Ursprungsstätten zu Wege gehen muss. Jedenfalls ist ein Fall, der zweifellos klar legte, dass bei einseitiger Rindenerkrankung Amaurose des gegenüberliegenden Auges auftrete, bis jetzt in der ganzen Literatur nicht zu finden und wird aller Wahrschein lichkeit nach niemals gefunden werden.

§ 57. Ueber das Verhältniss der Aphasie zur lateralen Hemianopsie.

Da bei Rechtshändern, also bei der grossen Mehrzahl aller Menschen, das Sprachvermögen an Rindengebiete der linken Hemisphäre gebunden ist, und die den Sprachzwecken dienenden Associationsfasern des rechten Sehcentrums nach dem Sitz des Sprachvermögens in der linken Hemisphäre hin verlaufen müssen, so dürfen wir bei Herden in der rechten Hemisphäre keine zum aphasischen Symptomencomplex gehörenden Erscheinungen erwarten. Wohl aber

treten häufig zugleich mit der rechtsseitigen lateralen Hemianopsie aphasische Symptome auf. Von 74 Fällen rechtsseitiger lateraler Hemianopsie finden wir bei 31 Fällen Sprachstörungen mit verzeichnet, also beinahe in der Hälfte der auf Tab. Ib. scizzirten Krankengeschichten. Dazu gesellen sich noch folgende Fälle, deren in der Literatur nur vorübergehend Erwähnung geschieht.

Berthold (Berl. klin. W. 1871. 46) giebt eine kurze Notiz, dass er 2 Fälle von Hemianopsie beobachtete, von denen der eine mit linksseitiger Anaesthesie, der andere mit Aphasie complicirt war.

Hughlings-Jackson fand (Nagel's J. 1874. 440) einigemal partielle Aphasie bei lateraler rechtsseitiger Hemianopsie.

Airy bemerkt (Nagel 1870. 358) dass bei der Amaurosis fugax bei einigen seiner Kranken die Sprache und das Gehör angegriffen war; während der Anfälle seien auch hemiplectische Anwandlungen bemerkt worden.

Bernhardt sagt (Berl. klin. W. 1872 p. 383): „Es giebt ferner Fälle von Aphasie, welche immer Stunden oder Tage andauern, vollständig zurückgehen können, um gelegentlich wieder zurückzukehren, und welche ebenfalls mit Hemianopsie, und zwar nur für die Dauer des aphasischen Zustandes, complicirt sind. Es sind solche Kranke meist chronisch herzleidend oder Epileptische.

Guenéau de Mussy (Virch. und Hirsch. J. 1879 II. 2. 464) beobachtete einen Fall, in dem Sehstörungen (doch wahrscheinlich Hemianopsie) der Aphasie vorangeschritten, und der Kranke während mehr als 12 Tagen sich mit Leichtigkeit und Eleganz ausdrücken konnte. Er beschrieb mit Präcision alle Nüancen seiner Eindrücke, aber es war ihm unmöglich, zu lesen. Er sah die Buchstaben ganz deutlich, aber er hatte ihre Bezeichnung vergessen. Die Medien der Augen waren vollständig klar und der ophthalm. Befund durchaus normal. Der Kranke schrieb automatisch die Worte, die man ihm dictirte auf, aber er konnte nicht lesen, was er geschrieben, und schrieb genau so mit offenen, wie mit geschlossenen Augen. Schliesslich verlor der Kranke die Sprache und gleichzeitig trat leichte Parese der rechten Gliedmassen auf. Dieser Zustand dauerte seit einem Jahre. —

Ueber Aphasie mit Amaurose (?) veröffentlicht auch R. Mathewson einen Fall, der mir nicht zu Gebote steht (in Proced. of the med. Soc. of the county of Kings, VIII. 7 p. 214).

Da die Arter. foss. Sylvii mit ihrem vorderen Ast die III. Stirnwindung mit Blut versieht, mit ihrem hinteren Aste aber die Insula Reilii und einen grossen Theil des Occipitallappens (Schoen, A. F., Heilkunde XVI. 21), so ist es leicht erklärlich, dass bei Embolie oder Aphasie in diesem Gefässgebiet, vorübergehend laterale Hemianopsie als Erscheinung des apoplectischen oder embolischen Insultes die stationär bleibende Aphasie begleitet, wie in dem Falle Tab. Ib. 12, oder die Aphasie vorübergehend, die stationär bleibende late-

rale rechtsseitige Hemianopsie, wie in den Fällen Tab. I. b., 4, 6, 19, 20, 22, 23, 28.

In der grossen Mehrzahl aller Fälle war die Aphasie mit totaler Hemianopsie vergesellschaftet; nur bei 4 Fällen trat Aphasie gemeinschaftlich mit Hemianopsia incompleta, aber ohne den gleichen Typus des Gesichtsfelddefectes auf, und zwar vorübergehend im Fall Ib. 4., wo sich der Defect als schmaler Keil in der Gegend des horizontalen Meridians darstellte, im Falle 25, wo der Defect den oberen Quadranten, und im Falle 29, wo der Defect den unteren Quadranten der rechten Gesichtsfeldhälften einnahm. Im Falle 20 fand sich ein identischer, inselförmiger Defect nach Art eines halbseitigen centralen Scotoms vor.

Von den Fällen von Hemianopsie mit Aphasie und Sectionsbefund schien der Fall Hirschberg p. 34 wegen der allmäligen Entstehung und Steigerung der Symptome auf einen Tumor hinzudeuten.

Die Annahme von Mandelstamm (Arch. f. Ophthm. XIX. II.), es möchte der Tractus opticus und die nicht so sehr weit davon entfernte Insula Reilii durch einen gemeinschaftlichen Herd von der Basis ergriffen werden, dürfte im günstigen Falle doch wohl nur auf einen Tumor zu beziehen sein.

Wernicke ist nach seinen Beobachtungen (ref. Centr. f. med. W. 1876. 348) zu der Annahme gekommen, dass der motorische Theil des Sprachactes in das Stirnhirn, der sensorische in das Hinterhauptsschläfenhirn zu verlegen sei.

Kussmaul (l. c. 151) dem eine vorsichtige Zurückhaltung in dieser Beziehung sehr am Platze scheint, findet es immerhin bemerkenswerth, dass 1) in den Fällen von atactischer oder gemischt atactisch-amnestischer Aphasie fast ausnahmslos die vorderen Regionen der Rinde entweder allein, oder in Verbindung mit hinteren lädirt gefunden wurden, 2) bei rein amnestischer Aphasie bald vordere, bald hintere Rindenregionen allein lädirt erscheinen. Es wäre daher von Interesse, zukünftig darauf zu achten, ob in den Fällen, wo Aphasie als vorübergehendes Symptom des apoplectischen oder embolischen Insultes zugleich mit der stationär bleibenden Hemianopsie auftritt, eben wegen der näheren Nachbarschaft des Schläfenlappens, am häufigsten Symptome der amnestischen Form gefunden würden.

Es scheint demnach zweckdienlich zu sein, die Fälle von Aphasie und lateraler Hemianopsie mit Sectionsbefund bezüglich der Ausdehnung des Herdes vom Hinterlappen oder den Sehstrahlungen zu diesen eben berührten Gehirnprovinzen in folgende Rubriken einzutheilen; dabei bleibt allerdings zu berücksichtigen, dass einestheils die meist zu oberflächlich mitgetheilten Sectionsbefunde dieser Anforderung nur schwer sich unterordnen lassen, anderntheils aber die Herde oft von einer solchen Ausdehnung waren, dass sie nur annäherd dieser Rubricirung angepasst werden konnten:

Tabelle XVI.

Fälle von Aphasie und lateraler rechtsseitiger Hemianopsie mit Sectionsbefund.

1) Fälle von Aphasie und Hemianopsie bei einem gemeinsamen Herd in der Broca'schen Region und dem Hinterhauptslappen.

a) Herd vom Hinterhauptslappen durch die motorische Region nach der Broca'schen Region hinziehend.

Fall.	Pathol.-anatom. Befund.	Klinische Symptome.	Aphasische Symptome.
Förster.	Embolie der Art. foss. Sylvii sin. Links die Rinde des vorderen Theils des Hinterhauptslappens, d. Rinde im Sulc. zwischen I. und II. Schläfenwindung erweicht. Die Marksubstanz durch einen Theil d. Hinterhauptslappens bis in die Mitte des Gyrus postcentr. erweicht. Der linke Streifenhügel und Linsenkern erweicht und Fortsetzung der Erweichung d. Marksubstanz bis unter d. Rinde der Insel.	Rechtsseitige laterale Hemianopsie. Mehrfache Lähmungserscheinungen an der rechten Körperhälfte namentlich d. Oberextremitäten.	Verlust nicht sowohl des Wortgedächtn. als vielmehr der Fähigkeit, die zur Production d. richt. gedachten Wortes nothwend. Sprachbewegung aufzufind.
Pooley.	Tumor u. Erweichung d. Marksubstanz. Die Erweichung erstreckt sich von dem hinteren durch den ganzen mittleren und selbst den anstossenden Theil. des Vorderlappens (Thalamus und die ihn umgebende Gehirnsubstanz allerdings mit erweicht).	Rechts laterale Hemianopsie, epileptiformé Anf., leichte psych. Stör., Hemiparesis und Hemianästhesia dextra.	Partielle Aphasie? Fehlen d. geeignet. Worte.
Calmeil.	Sclerose. Der linke Hinterhauptslappen so schmal wie der Rücken einer Messerklinge. Der linke mittlere und Vorderlappen auch kleiner als gewöhnl.	Vorher gesund, plötzlich Amaurose und Sprachlosigkeit. R. Hemiplegie, Epileps. Nach 14 Tg. Rückkehr des Gehörs.	Plötzlicher Verlust der Sprache, lernte später einige Laute articuliren.
	Der rechte Hinterlappen auch einige Verkleinerung und Sclerose.	Einige Jahre bestand tiefster Blödsinn.	

Fall.	Pathol.-anatom. Befund.	Klinische Symptome.	Aphasische Symptome.
b) Isolirte Herde in der Broca'schen Region und im Hinterhauptslappen derselben Hemisphäre.			
Moore.	Erweichungsherde an folgenden Stellen: Beide Centralwindungen und die Spitze der Hinterhauptslappen. Kleine Stücke d. Rinde der Frontallappen, kleine Fleckchen an übrigen Stellen der Rinde.	Choreaartige Zuckgn. in der l. Gesichtshälfte. Zuerst links dann rechts gelähmt mit Verlust der Sprache. Pat. schien blind zu sein, epileptische Anf. Anästhes. beid. Vorderarme.	Verlust der Sprache.
2) Herd in der Broca'schen Region allein.			
Huguenin.	Embolie der Art. foss. Sylvii sin. Erweichung folgender Theile: Hinteres Ende der III. Stirnwind. der unteren Partie beider Centralwindungen, d. vord. Theils des Gyrus supramarginalis, d. ober. Theile der flächenförmigen kleinen Gyri der Inselrinde; Vormauer und äusseres Glied des Linsenkerns theilweise zerstört.	Rechtsseit. hat. Hemianopsie, Hemipares. dext., Hemiparästh. dext. Hypoglossus- und Facialislähm. der r. Seite. Benommenheit und Zerfahrenheit.	Eine Menge v. Klangbildern ist verloren gegangen. D. Kranke kann nicht lesen u. nicht nachsprechen.
3) Gemeinsamer Herd im Schläfen- und Hinterhauptslappen derselben Seite.			
Dmitrowski und Lebeden.	Apoplexie, die links den grössten Theil der Corona radiata zerstörte und in d. weissen Substanz d. Schläfenlappens bis zur grauen Substanz reichte und vorwiegend die I. und II. Schläfenwindung betraf, da wo der Schläfenlappen die Insel bedeckt.	Hemianops. lat dext., r. Monoplegie des Facialis.	Aphasie.
Chvostek	Erweichung nach Apoplexie im linken Hinterhaupts- und der hinteren Hälfte des linken Schläfenlappens. Atrophie eines	Lähmung u. Gefühlsverminderung des r. Arms. Schwerbeweglichkeit d. Zunge. Lähm. u. Gefühls-	Patient verlor mitten im Gespräch den Faden. Unvermögen für manche Begriffe Worte zu finden,

Fall.	Pathol.-anatom. Befund.	Klinische Symptome.	Aphasische Symptome.
	grossen Theils der Windungen d. linken Scheitellappens. Gelber Erweichungsherd an der Spitze des rechten Occipitallapp. und an der Oberfläche d. linken Sehhügels.	vermind. d. r. Gesichtshälfte, dann rechts Hemiplegie und Abnahme der geistigen Fähigkeit.	dann Agraphie. Beim Lesen bleibt Pat. mit einzelnen Worten stecken.

4) Herd allein im Schläfenlappen. — Kein Fall.

5) Herd allein im Hinterhauptslappen.

Jastrowitz.	Tumor. Im linken Occipitallappen ein weiches Sarcom und im Praecuneus. Erweichung längs d. Gratiolet'schen Zugs.	Hemianops. lat. dext. Allgem. Schwäche, vorübergehend. Lähmung d. r. Extrem. u. d. r. Facialis.	Hochgrad. Aphasie, sowohl atactischer als amnest. Natur.

Hinsichtlich des Verhältnisses der Hemianopsie zu den einzelnen aphasischen Symptomen amnestischer wie atactischer Natur wage ich nicht, aus der kleinen Zahl eben mitgetheilter Beobachtungen, auch nur eine Vermuthung aufzustellen.

Durch die räumlich ziemlich bedeutende Entfernung zwischen den corticalen Gebieten, an welche die Fähigkeit der Sprache geknüpft ist und der optischen Leitung in den Sehstrahlungen und in der Rinde der Occipitallappen, muss man sich, wie solches nicht allein durch die folgenden Fälle von lateraler rechtsseitiger Hemianopsie mit Aphasie und Sectionsbefund bestätigt wird, auf einen sehr grossen Herd in der linken Hemisphäre gefasst machen, sondern es scheinen auch diese Herde meist dann die motorische Region zu durchsetzen, wenn neben Hemianopsie lat. dextra auch Aphasie als stationäres Symptom bestehen bleibt, wie die folgende Tabelle aufweist:

Tabelle XVII.

Förster.	R. lat. Hemianopsie.	R. hemipleg. Erscheinungen.	Atactische Aphasie.	mit Sectionsbefund.
Huguenin.	do.	R. Hemiplegie d. Extremitäten, des Facialis und Hypoglossus.	Hochgradige Aphasie.	
Pooley.	do.	R. Hemiparese.	Partielle Aphasie.	
Dmitrowski	do.	R. Monoplegia Facialis.	Aphasie.	
Jastrowitz.	do.	R. transitorische Hemiplegie (Tumor).	Atactische u. amnestische Aphasie.	

Woinow.	R. lat. Hemianopsie.	R. Hemiplegie.	Alexie.	ohne Sectionsbefund.
Steifensand.	do.	R. Monoplegie der Hand.	Amnestische Aphasie.	
Schweigger.	do.	R. Parese beider Extremitäten.	Aphasie.	
Jul. Sander.	do.	R. Hemiplegie und Facialisparese.	Alexie und Agraphie.	
Bernhardt.	do.	R. Hemiparese.	Alexie.	
Schweigger.	do.	R. Monoplegie des Arms.	Alexie.	
Hirschberg.	do.	R. Hemiparese.	Sprachstörung.	
Gueneau de Mussy.	Sehstörung.	R. leichte Hemiparese.	Alexie.	
Schweigger.	do.	R. Hemiplegie.	Aphasie (vorübergehend).	
Huguenin.	do. (vorübergeh.)	R. Hemiparesis d. Extrem. und d. Facialis.	Aphasie.	
Airy.	do. (vorübergeh.)	R. hemiplegische Erscheinungen.	Aphasie.	
Schoen. *)	do.	R. Lähmungserscheinungen.	Sprachstörung besserte sich später.	

Auch Westphal erwähnt (Michel, J. f. Ophthalm. 1874 p. 243) das nicht seltene Vorkommen von rechtseitiger Hemianopsie bei rechtseitiger Hemiplegie und Aphasie.

Bei plötzlichem und gleichzeitigem Auftreten von Hemiplegia dextra und rechtsseitiger lateraler Hemianopsie mit aphasischen Störungen dürfen wir wohl unter allen Umständen an einen Herd in der Rinde sammt Markstrahlung, oder in der Markstrahlung des linken Hirnmantels allein denken. Zu beachten bleibt aber dabei, dass wie in den letzten Fällen der Tabelle XVII., diese oder jene Componente des Gesammtsymptomencomplexes als Erscheinung des apoplectischen Insultes wieder rückgängig werden kann. Dadurch würde der Herd wieder mehr nach vorn oder hinten zu localisiren sein.

*) Vor Kurzem hatte ich Gelegenheit einen sehr intelligenten Gelehrten zu untersuchen, der nach einem apoplectischen Anfalle rechtsseitige Hemiparese, complete rechtsseitige laterale Hemianopsie und aphasische Symptome zurückbehalten hatte. Liess man diesen Herrn nach Correctur seiner Myopie lesen, so sah er die Buchstaben deutlich, konnte aber das Klangbild für die einzelnen Buchstaben der Leseproben spontan nicht auffinden, dabei malte er aber die Figur des Buchstaben mit dem Finger in die Luft. Gab man ihm ein Bleistift, so schrieb er allerdings zitternd und schwerfällig, wegen seiner rechtsseitigen Parese, aber doch leserlich den betreffenden Buchstaben auf das Papier nieder. Machte man eine Zeit lang Leseübungen mit ihm, dann behielt er das Klangbild für diesen oder jenen Buchstaben, um es aber nach Ablauf von wenigen Minuten wieder zu vergessen. Im übrigen konnte er geläufig sprechen und fehlten ihm auch in der gewöhnlichen Unterhaltung nur wenige Worte. Seine Intelligenz hatte nicht auffällig gelitten. Das rechte Bein war stärker paretisch als der rechte Arm.

Unter den Fällen unserer Tabelle Ib, bei welchen die aphasischen Symptome besonders specificirt sind, finden wir im Verein mit lateraler rechtsseitiger Hemianopsie verzeichnet:

Amimie im Falle 14,
Alexie im Falle 1, 2, 9, 10, 13, 14, 24, 30,
Agraphie im Falle 1, 9, 10.

Auch Schweigger bemerkt (Arch. f. Ophthalm. XXII. 3. 298) dass er diesen eigenthümlichen, der Aphasie nahe verwandten, Symptomencomplex der Alexie auch in einem anderen, nicht veröffentlichten Falle von hemianopischem Defect der rechten Gesichtsfeldhälften gesehen habe.

Ob mit rechtsseitiger lateraler Hemianopsie stets auch vorübergehend Alexie vorkomme, bedarf einer weiteren Untersuchung. Die Erklärung des Vorkommens der reinen Alexie (Wortblindheit nach Kussmaul) ohne Hemianopsia lateralis dextra gehört nicht in den Rahmen dieser Arbeit.

Aus dem Umstande nun, dass in dem Auftreten einer lateralen rechtsseitigen Hemianopsie als solcher nicht die Entstehungsursache jener erwähnten aphasischen Symptome gesucht werden darf, (denn bei linksseitiger lateraler Hemianopsie vermissen wir sie fast durchgängig, ebenso wie in der Hälfte der Fälle von rechtsseitiger lateraler Hemianopsie), das häufige Vorkommen von rechtsseitiger lateraler Hemianopsie mit Aphasie aber eine wohlbegründete Ursache haben muss, darf man vielleicht vermuthen, dass die nach dem corticalen Sprachgebiet vom rechten und linken Hinterhauptslappen hin verlaufenden Associationsfasern in der linken Hemisphäre nahe bei einander verlaufen, und dass somit ein Heerd, welcher laterale rechtsseitige Hemianopsie zugleich mit jenen Symptomen von Alexie (Wortblindheit, Kussmaul) erzeuge auch Associationsfasern beider Sehcentren mit getroffen haben möchte.

Bei den fünf anderen Fällen, wo mit linksseitiger Hemianopsie Symptome von Aphasie beobachtet wurden, waren im Falle 50 und 36 auf Tab. Ia die aphasischen Erscheinungen viele Monate vor dem Auftreten der Hemianopsie entstanden; es liegt daher nahe, entweder an isolirte Herde in beiden Hemisphären zu denken; oder es bestand anfangs beiderseitige Blindheit, wie im Falle 3 auf jener Tabelle, woraus sich dann allmälige linksssitige Hemianopsie entwickelte; oder wie im Falle Hjort, p. 55, zeigten sich Veränderungen in der linken Hemisphäre und eine Erkrankung des rechten Tractus opticus, die räumlich keinen Zusammenhang mit einander hatten, — oder Lues, wie im Falle 67, Tab. Ia, wo Verdacht auf eine diffuse Erkrankung nicht abzuweisen ist.

Verbindet sich Hemianopsie mit aphasischen Symptomen, so möchte es sich bei einer anzustellenden Prüfung des Farbensinnes vielleicht ereignen, dass der betreffende Patient einfach wegen Verlust des Wortgedächtnisses die Farben, wiewohl er sie in seinem Gesichtssinn unterscheidet, nicht zu benennen vermöchte, oder dass er,

wie bei der Paraphasie, statt des richtigen Wortes, ein anderes, das einen ähnlichen oder gewissermassen einen entgegengesetzten Sinn hat, wie „grün" statt „roth" nennt. Die Aufforderung, gleichfarbige Wollbündel aus verschiedenen Kästen zusammenzulegen, wird schon den richtigen Thatbestand aufdecken. Dass es geboten scheint, diesen Gesichtspunkt bei der Aphasie im Auge zu behalten, beweisen folgende Fälle:

Tabelle XVIII.

Fall.	Verhalten des Farbensinns.	Ophth. Befund.	Sehschärfe.	Aphasische Symptome.	Gesichtsfeld-defect.
36. Tab. Ia.	Entschiedene Grünblindheit, die von jeher bestehen soll.	Norm.	S. $^{40}/_{70}$.	Hatte zweimal transitorisch die Sprache verloren.	Hemianopsia lat. sinist.
3. Tab. Ia.	Verlust des Farbensinns.	—	Anfangs beiderseits blind.	Er hatte die Bezeichnung der Gegenstände vergessen. Er weiss sich nicht mehr auf die ihm bekannten Objecte zu besinnen.	Später linksseit. lat. Hemianops.
17. Tab. Ib.	Hatte die Fähigkeit verloren, Farben zu unterscheiden, Spät. unterschied er blau.	Norm.	Anfangs völlig blind, später S. $^{12}/_{40}$.	Sprachstörung, es fiel ihm schwer, seinen Namen auszusprechen.	Später rechtsseit. lat. Hemianops. Das Gesichtsfeld anfangs stark concentrisch verengt.

§ 58. In 20 von 154 Fällen von lateraler Hemianopsie ist des Verhaltens der Farbengesichtsfelder und des Farbensinnes genauer Erwähnung gethan, und derselbe in der Art dem Verhalten des Gesichtsfeldes für Weiss conform befunden worden, dass bei Hemianopsia totalis et absoluta mit der Lichtempfindung auch die Farbenempfindung vollständig in den ausgefallenen Gesichtsfeldhälften fehlt, und die Farbengesichtsfelder scharf mit der Grenze der Trennungslinie abschneiden. Bei der Hemianopsia lateralis incompleta kehrt meistens, wenn der Herd stationär geworden ist, auch der Farbensinn in der noch restirenden Partie dieser Hälfte, in soweit sie innerhalb der Normalausdehnung der einzelnen Farbengesichtsfelder liegt, zurück. Bleibt jedoch die Lichtempfindung in der einen Hälfte dauerhaft abgeschwächt, so steht auch damit in directem Ver-

hältniss ein mehr weniger abgeschwächtes Unterscheidungsvermögen der Farben.

Zu bedenken bleibt, dass Erkrankungen der inneren Kapsel Achromatopsie des gegenüberliegenden Auges (freilich auch nie ohne zugleich damit die Sehschärfe herabzusetzen und das Gesichtsfeld concentrisch einzuschränken) bewirken, und dass in Folge einer Complication mit Neuritis etc. (Fall 57, Tab. Ia.) mit der Sehschärfe auch die Farbenempfindung schwindet.

Im Falle 25 Tab. Ia bestand links Farbenhemianopsie, die linke Gesichtsfeldhälfte für Weiss war auch nicht normal, und im Falle Boys de Loury, Graefe-Sämisch V. 1042 trat nach einer Schussverletzung Schwäche des Sehvermögens auf, dann Hemianopsie mit vollständigem Verluste des Farbensinns.

In dem Falle von Claeys, Tab. Ib, 167, mit rechtsseitiger incompleter Hemianopsie war in dem ausgefallenen oberen Quadranten der Formen und Farbensinn geschwunden und nur quantitative Lichtempfindung noch vorhanden*)

§ 59. Hinsichtlich der Qualität der Gesichtsfelder, des ophthalm. Befundes, der Sehschärfe etc. bei lateraler Hemianopsie führt uns die Zusammenstellung der Fälle auf Tabelle Ia. zu folgenden Resultaten.

Von **154 Fällen von lateraler Hemianopsie** vertheilen sich auf:

Linksseitige lat. Hemianops. 80 Fälle.	rechtsseitige lat. Hemianops. 74 Fälle.
Davon stellen sich dar als:	Davon stellen sich dar als:
complete lat. Hemianops. 58 Fälle.	complete lat. Hemianops. 63 Fälle,
incomplete laterale Hemianopsie 17 Fälle und zwar:	incomplete laterale Hemianopsie 11 Fälle und zwar:
Defect unterer Quadrant 21 Fälle.	Defect unterer Quadrant 3 Fälle.
Defect oberer Quadrant 5 Fälle.	Defect oberer Quadrant 5 Fälle.
Sectorenförmiger Defect 1 Fall.	Sectorenförmiger Defect 2 Fälle.
	Ident. inselförm. Defect 1 Fall.

(Förster hat 6 solcher inselförmiger identischer Defecte gesehen (Graefe-Sämisch. VII. 120).

Lage der Trennungslinie der Gesichtsfeldhälften zum Fixationspunkt.

Bei 33 Fällen lag der Fixationspunkt innerhalb der erhaltenen Gesichtsfeldhälfte.

Bei 23 Fällen ging die verticale Trennungslinie durch den Fixationspunkt.

Bei 3 Fällen ging die Trennungslinie auf dem einen Auge durch

*) Auch beim Falle Quaglino, Tab. Ia. 3. war, nachdem anfänglich vollständige cerebrale Amaurose vorhanden war, die zu incompleter linksseitiger lateraler Hemianopsie sich zurückbildete, vollständiger Verlust des Farbensinns vorhanden.

den Fixationspunkt, während dieselbe auf dem anderen Auge innerhalb der erhalten gebliebenen Gesichtsfeldhälfte lag.

Bei 4 Fällen war eine stumpfempfindende Grenzzone längs der verticalen Trennungslinie besonders vermerkt.

Verhalten des peripheren Gesichtsfelds den erhalten gebliebenen Gesichtsfeldhälften:

In 11 Fällen war das erhalten gebliebene Gesichtsfeld peripher beschränkt.

Bei 8 von diesen 12 Fällen erklärt sich diese concentrische Verengerung aus den unnormalen Augenspiegelbefund,

bei 2 Fällen war die innere Capsel (hintere Partie) mit erkrankt.

bei 2 Fällen lag Lues vor,

bei 1 ein diffuser Process (Sturz auf den Kopf),

und bei je 1 Kohlenoxyd- und Morphiumvergiftung, die anfänglich vollständige Blindheit bewirkt hatten.

Verhalten des Farbensinns und der Farbenfelder (s. p. 202).

Bei 22 Fällen waren die Grenzen der Farbenfelder normal und schnitten scharf mit dem Defect für Weiss an der Trennungslinie ab.

Bei 4 Fällen waren Störungen des Farbensinns vorhanden, davon bei 1 Verlust des Farbensinns nach anfänglich totaler Erblindung und späterer Rückbildung in Hemianopsie,

bei 1 lag Neuritis vor,

bei 1 ein diffuser Process (Sturz auf den Kopf).

Beim Fall 25, Tab. Ia. war auffallender Weise einseitige Farbenhemianopsie vorhanden; und im Fall 52, Tab. Ib. bildete sich eine anfänglich linksseitige, laterale Hemianopsie zurück, so dass für Weiss das Gesichtsfeld keinen Defect mehr zeigte, wohl aber wurden auf den linken Gesichtsfeldhälften mehr erkannt. Aehnlich der Fall 76, Tab. Ia. und Fall 67, Tab. Ib.

Verhalten des ophthalm. Befundes.

Bei 71 Fällen war der Augenspiegelbefund normal,

bei 28 Fällen unnormal: davon zeigten 3 Fälle descendirende Atrophie (Partialatrophie nach vorausgegangener Hemianopsie),

in 3 Fällen war der Befund auf einem Auge normal, auf dem anderen unnormal. Die Fälle mit Sectionsbefund lieferten hinsichtlich der Verwerthung des Augenspiegelbefundes gar keine characteristischen Anhaltspunkte. Siehe Tabelle XIII.

Verhalten der Sehschärfe (s. p. 8 u. 32).

Bei 33 Fällen war die Sehschärfe normal,

bei 51 Fällen unnormal, und zwar wurde von diesen 51 Fällen

bei 26 Fällen die verminderte Sehschärfe durch den unnormalen Augenspiegelbefund erklärt;

bei 25 Fällen erklärte sich die herabgesetzte Sehschärfe nicht, weder aus dem Augenspiegelbefund, noch aus dem sonstigen Verhalten des Falles.

Bei 9 Fällen war die Sehschärfe des einen Auges normal, die des anderen vermindert.

Veränderungen der Gesichtsfelder nach Rückgängigwerden des apoplectischen Insults.

Tab. Ia. 65. Anfangs complete, später incomplete Hemianopsie.

Tab. Ia. 35. Anfangs Hemianopsie, später Restitutio in integrum.

Pag. 174 3. Verkleinerung des anfänglich grösseren Defects.

Pag. 177 4. Verkleinerung des anfänglich grösseren Defects.

Tab. Ia. 78. Verkleinerung des anfänglich grösseren Gesichtsfelddefectes.

Tab. Ia. 79. Anfangs complete laterale Hemianopsie, später Verkleinerung des Defectes bis auf einen keilförmigen Sector.

Tab. Ib. 26. Anfangs complete, später incomplete laterale Hemianopsie.

Tab. Ib. 38. Anfangs laterale Hemianopsie, später zeigte sich das Gesichtsfeld bei gewöhnlicher Untersuchung frei. Bei der Aufnahme desselben mit kleinen Objecten aber ergab sich das Fortbestehen einer Hemianopsie.

Pag. 171 2. Später Lichtempfindung in den peripheren Theilen der ausgefallenen Gesichtsfeldhälften.

Tab. Ib. 52. Anfangs absolute Hemianopsie, später deutliche Lichtempfindung in den ausgefallenen Gesichtsfeldhälften.

Tab. Ib. 37. Incomplete rechtsseitige laterale Hemianopsie. Sehr interessant ist das Auftreten einer Lichtempfindungszone innerhalb der defecten Hälften.

---

§ 60. Hinsichtlich der Aetiologie bei Zuständen von lateraler Hemianopsie sind zum Schlusse noch folgende Bemerkungen hier anzufügen. Bei den Fällen von basaler lateraler Hemianopsie, bei welchen also die hemianopischen Erscheinungen durch eine Erkrankung des Tractus opticus der einen Seite lediglich bedingt wurden, finden wir vorwaltend die Functionshemmung hervorgerufen durch einen, die optische Faserleitung beeinträchtigenden, Tumor.

Bei einem Falle sass der Tumor am Türkensattel und ging, nachdem er den Tractus nahe am Chiasma comprimirt hatte, auf das letztere über.

Einmal hatte ein Tuberkel den einen Tractus völlig platt gedrückt; zweimal fanden sich tuberculöse Ablagerungen an der convexen Fläche des Tractus opticus vor.

Bei drei Fällen wurde der Tractus comprimirt durch Tumoren, welche ihren Sitz in der einen Hemisphäre hatten und die Tendenz zeigten, nach der Schädelbasis weiter zu wachsen. (Tumor im Stirnlappen, Tumor im Temporo-sphenoidallappen, Tumor am Thalamus und den Opticuswurzeln.)

In einem Falle hatte ein Tumor beide Tractus zugleich comprimirt; und ein Fall liegt vor, wo der Tractus durch einen Bajonettstich direct verletzt wurde.

In einem von Hosch beschriebenen Falle wurde bei der Section ein frisches Blutgerinnsel auf dem Tractus opticus gefunden, während aber schon lange eine durch eine Haemorrhagie in den Hinterhauptslappen bewirkte laterale Hemianopsie bestanden hatte.

Bei Erkrankungen des corp. geniculat. extern. wurde in einem Falle eine auf dies Organ allein beschränkte Sclerosirung constatirt, in einem Falle war die Tractuswurzel der Corp. geniculat. unmittelbar an demselben in ihrer Quere von einem sclerotischen Streifen durchsetzt. Je einmal fand man eine Erweichung der Corp. genicul. extern. in Gemeinschaft mit Erweichung des Thalamus; einmal eine beide Organe umfassende Apoplexie, und einmal einen Tumor des Thalamus, der auf der Corpus drückte.

Bei den Erkrankungen des Thalamus und Pulvinar, welche hemianoptische Sehstörungen zur Folge hatten oder mit solchen im Zusammenhange stand, finden wir 4 mal Apoplexie, 2 mal Narben nach Apoplexie, einmal Embolie mit gleichzeitiger Erweichung der Vierhügel, 3 mal Erweichung und einmal einen atrophischen Zustand im Thalamus angeführt.

Bei Erkrankungen der Sehstrahlungen und Rinde der Occipitallappen wurde in 4 Fällen Apoplexie, in 3 Fällen Embolie von Aesten der Arter. foss. Sylvii, 6 mal Erweichungsheerde, einmal ein Abscess, einmal Sclerose, dreimal Tumoren und zweimal Abtragung der vorgefallenen Hirnsubstanz der Hinterhauptslappen constatirt.

Bei den Fällen von lateraler Hemianopsie ohne Sectionsbefund entstand die Hemianopsie im Falle 52 und 48 der Tab. Ia in Folge von Kopfverletzungen und Schädeldepression. Im Falle Tab. Ia, 73 trat nach einer Schussverletzung des Schädels erst Schwäche des Sehvermögens auf, die sich zur Hemianopsie zurückbildete.

Aech möchte ich hier auf einen mir nicht zugänglichen Fall verweisen, (Mouvement méd. 1878 p. 503. Dépression considérable avec enfoncement de l'occipital au niveau et audessus de la suture pariéto-occipitale gauche. Desordres du mouvement et du langage. Troubles de la vue. Guérison. Fracture du crâne.)

Im Falle 18, Tab. Ia entwickelten sich später die Symptome von Bulbar-Paralyse; in den Fällen Tabelle Ia 51 nach dem Genuss eines Schlafpulvers mit folgendem 30stündigen Schlafe erwachte Patient völlig blind, aus welchem Zustand sich allmäiig die Hemianopsie entwickelte; und in dem Falle Tab. Ib 48 wurde Patient nach einer Kohlendunstvergiftung erst blind und dann hemianopisch.

Die Fälle Ia 63 trat die Hemianopsie in Folge eines Sonnenstichs auf.

Im Falle von Alt Tab. Ia 70, wo eine 39jährige Frau 9 Tage nach der Entbindung, und der von Colsmann, Tab. Ib 34, wo der Patient 6 Wochen nach einem Typhus an Hemianopsie erkrankten, sind wohl auf Embolie zurückzuführen. Reich, Tab. Ib 70, bekam während eines Intermittensanfalles vorübergehende rechtsseitige Hemianopsie.

Ueber die Prognosis quoad vitam brauchen wir uns hier weiter nicht auszulassen, hinsichtlich der Prognosis quoad restitutionem muss nochmals hervorgehoben werden, dass nach Ablauf des apoplectischen Insultes sehr häufig eine anfängliche Hemianopsie sich vollständig oder grössentheils zurückbilden kann; die Wiederherstellung der Leitungsfähigkeit der insultirten und nicht untergegangenen optischen Leitungsfasern wird durch Strychnininjectionen merklich gefördert.

Litteraturangabe zu vorstehender Arbeit.

Verlauf der Opticusfasern in der Retina und im Opticusstamme.

Barkan, Nagel's Jahresb. 1873. p. 336. — Binswanger, Verhandl. d. med. Sec. d. schles. G. f. vaterl. Cult. Sitz. 4. April 1879. Bresl. ärztl. Zeitschr. 24. Mai 1879. — Emmert, Kl. Monatsb. f. Augenh. 1875. Ber. d. Heidelb. Ophth. Vers. 502. — Förster, Gräfe-Sämisch. VII. 132. Anmerkung. — v. Gräfe, Kl. Mon. f. Augenh. III. 215 u. 220. — Hirschberg, Arch. f. Aug. u. Ohr. V. 137—139 u. Zeitschr. f. pract. Med. 1878. — Kellermann, Kl. Mon. f. Augenh. XVIII. Beilageheft p. 35. — Knapp, ref. Nagel's Jahresb. 1873 p. 336 u. 1875 p. 372. — Leber, Arch. f. Ophthalm. XIV. II. 182, 216, 236 und A. f. O. XV. III. p. 98. Gräfe-Sämisch. V. 985. — Liebreich, Kl. Mon. f. Augenh. 1869. 457. — Mauthner, Oestr. Zeitschr. f. pract. Heilk. XVIII. No. 11. 20—24, 26, 39. — Michel, Beitr. z. Anat. u. Physiol., ref. Kl. M. f. Augenh. 1875. 140. — Samelsohn, Centr. f. med. Wiss. 1880. 418. — Schön, Lehre vom Gesichtsfeld. p. 48. — Schwalbe, Gräfe-Sämisch. I. p. 356 u. 375. — Treitel, Arch. f. Ophth. XXII. 2. 245. — Uthoff, Arch. f. Ophth XXVI. I. 262. — v. Wecker, Traité d. mal. des yeux. II. 384. — Weiss, Kl. Mon. f. Augenh. 1875. 114. — Wilbrand, s. Binswanger u. Kl. Mon. f. Augenh. 1878. 516. — Woinow, Arch. f. Ophth. XVIII. 2. 44.

Kreuzung der Sehnerven im Chiasma.

Adamück. Arch. f. Ophth. XVI. II. 186. — Baumgarten, Cent. f. med. W. 1878. No. 31. — Bisiadecki, Sitzungsb. d. Wien. Ac. math. nat. Classe. Bd. 42. 1861. p. 86—102. — Brown-Séquard, Archives d. physiol. 1872. p. 261—262. — Cheselden, Anatomy of human body, London 1726. — Collins, Systema of anatomy. T. I. c. 53. — Cruveilhier, Anat. descr. 4. Aufl. III. p. 499, 1871, — Donders, Kl. Mon. f. Augenh. Ber. d. Heidelb. Ophth.-Vers. 1875. 428. — Gowers, ref. Cent. f. med. W. 1878. No. 31. — Gudden, Arch. f. Ophth. XX. 2. 255; XXV. IV. 237; XXV. I. 44; XXV. 4. 345; C. f. med. W. 1880. 345. — Hirschberg, Virch. Arch. LXV. 116. — Hosch, Kl. M. f. Augenh. XVI. 285. — Kellermann, Kl. Mon. f. Augenh. Beilageheft. 38. — Leuckart, Gräfe-Säm. II. p. 168. — Maklakoff, De chiasma nerv. opt. These Moskau 1874. — Mandelstamm, Arch. f. Ophth. XIX. II. 39. Kl. Mon. f. Augenh XIII. p. 94. 1874. — Meynert, ref. Cent. f. med. W. 1880. 344. — Michel, Arch. f. Ophth. XIX. 2. 59. A. f. O. XXIII. 2. 227. — Moullin (C. W. M.), The chiasma of the optic. nerves. St. Barth. Hosp. Rep. London 1879. XV. 277—81. — Nicati, ref. C. f. A. 1879. 132. Nöthig, De decuss. nerv. opt. I. p. 127. 1786. — Nieden, C. f. A. 1879. 136. — Purtscher, A. f. O. XVI. 2. 191. u. 215. — Pawlowski, Ueber d. Chiasma nerv. opt. Dissert. Moskau 1869. — Popp, Kl. M. f. A. 1875. 305 u. 359. — Plenk, ref. Nage's J. 1876. 399. — Samelsohn, Berl kl. W. 1880. 334 u. 692. — Scheel, Kl. M. f. A. Beilageheft zu Bd. XII. — Schmidt-Rimpler, Kl. M. f. A. Ber. d. Heidelb. Vers. 1877. 44. — Schwalbe, Gräfe-Sämisch. I. Bd. — Sprimmon, ref. Nagel's Jahresb. 1875. 354. — Woinow, Kl. Mon. f. Augenh. Heidelb. Ophthalm.-Vers. 1875. 424. — Wollaston, Philosophical Transact. 1. Thl. p. 27. 1824.

Descendirende und ascendirende Atrophie und Entwicklungsstörungen längs des optischen Faserverlaufs.

Cruveilhier, Anat. pathol. IV. 21 und Anat. descript. 888. Paris 1836. — Bert, Paul, Compt. rend. de la Soc. de biolog. 1871. p. 171. — Billod, ref. Schmidt's Jahrb. 1863. p. 79. — Forel, Nagel's Jahrb. 1877. 43. — Gall, Longet Anat. et. Physiol. du syst. nerv. 1842. II. 72. — Gudden, Arch. f. Ophth. XXV. I. 44. — Hadlich, Cent. f. med. W. 1880. 539. — Huguenin, Corresp. f. Schweiz. Aerzte. 1878. No. 22. und Nothnagel, Top. Diagn. d. Gehirnk. p. 476. — Lancereaux, ref. Schmidt's Jahrb. Bd. 124. p. 75. Arch. gén. de med. 6. Serie. T. III. p. 47 u. 170. 1864. — Lélut, Journ. hebdom. XIII. p. 168. — Longet, Anat. et Physiol. du syst. nerv. 1842. II. 72. — Leber, Gräfe Sämisch. V. 849. — Magendie, cit. Longet. II. p. 73. — Mandach, Virch. Arch. LVII. 287. — Purtscher, Arch. f. Ophth. XVI. II. 215. — Prévost, Arch. de phys. norm. et path. p. 764. — Rudolphi, Zeitsch. f. Ophth. 4. Bd. p. 93. — Samelsohn, Berl. kl. W. 1880. 692. — Schön, Arch. f. Heilk. XVI. 24. — Schüle, Nagel's Jahresb. 1870. 236. — Türck, Zeitschr. d. G. d. Wien. Aerzte VIII. 2. 301. — Wrolick, Mem. d'Anat. et de phys. Amsterdam 1822. —

Temporale Hemianopsie.

Bellouard, De l'hemianopsie. Paris 1880. p. 107. — Bernhardt, Berl. kl. W. 1877. 384. — Blessig, St. Petersb. med. Zeitschr. X. 1866. — Bonnefoy, Trouble de la vision de l'hysterie. Thèse de Paris 1874. — Brecht, Gräfe-Säm. V. p. 938. — Briquet, Traité clinique et therap. de l'hysterie p. 294. — Coursserant, Gaz. d'hôpit. 1878. No. 35. — Del Monte, Movimento 1869. 12 u. Osserv. e not. clin. 1871. 77. — De Morgan, Pathol. transact. Vol. XVIII. — Dmitrowsky, Cent. f. Augenh. 1880. 539. — Dreschfeld, Cent. f. Augenh. 1880. 33. — Förster, Gräfe-Sämisch VII. 116. — Fano, Tr. prat. des mal. des yeux. T. II. p. 438. 1866. — v. Gräfe, Kl. Mon. f. Augenh. 1865. p. 257 u. 268. — Hirschberg, Deutsche Zeitschr. f. pract. Med. 1878. — Hotz, Cent. f. Augenh. 1879. p. 290. — Jacobi, Josef, Archiv f. Ophth. XIV. I. 139. — Jany, Cent. f. Augenh. 1879. 101. — Lang, Cent. f. Augenh. 1880. p. 217. — Laqueur, Mon. f. Augenh. 1864. 276. — Leber, Gräfe-Sämisch. V. 932, 863. — Löwengren, ref. Virch. u. Hirsch. Jahresb. 1868. II. 499. — Mackenzie, A pract. treat. on the dis. of the eye. 1835. p. 892. — Mauthner, ref. Schmidt's Jahrb. Bd. 156. p. 316, und Gehirn und Auge. 1881. — Mohr, Arch. f. Ophth. XXV. I. 1. — Mooren, Ophth. Beobacht. p. 304. — Müller. Arch. f. Ophth. VIII. I. 60. — Pitres, A, Sur l'hémianästh. d'orig. cerebr. et l. troubl. vis. consecut. Mém. de la Société de Biologie de Paris, 1876. — Rossander, ref. Virch. u. Hirsch Jahresb. 1868. II. 499. — Rosenthal, Wien. med. Presse 1879, ref. Cent. f. Augenh 1879. 351. — Schön, Die Lehre vom Gesichtsfeld p. 70 u 71. — Sämisch, Kl. Mon. f. Augenh. 1865. p. 51. — Schweigger, Arch. f. Ophth. XXII. III. 319. — Seguin, Schmidt's Jahrb. Bd. 187. p. 135. — Svynos, Amblyopie et amaurose hystérique, Thèse de Paris 1873. — Treitel, Arch. f. Ophth. XXV. III. p. 67. — Urbanowitz, Arch. f. Ohrenheilk. VI. III. 171. — Uthoff, Arch. f. Ophth. XXVI. I. 264, — v. Wecker, Traité des mal. d. yeux. 1866. II. p. 384. — Wilbrand, p. 47 u. 49. — Williams, Trans. americ ophth. Soc. 1875. p. 298.

Chiasmaerkrankungen mit Sectionsbefund.

Annuske, Arch. f. Ophth. XIX. III. 182. — Arcoleo, Compte rendu du congreg. internat. de Paris. 1867. p. 183. — Betz, Kl. Mon. f. Augenh. 1868. 274. — Bull, Philad. med. Tim. 1875. Jan. 9. — Christensen, ref. Michel's Jahrb. f. Ophth. 1878. p. 248. — De la house, Arch. gén. de med. 1877. p. 58 und 1878. 55. — Eisenlohr, Virch. Arch. LXVIII. 461. — Fazio, Virch u. Hirsch. Jahresber. 1879. I. 2. 218. — Förster, Virch Arch. XIII. p. 59. — Gowers, Cent. f. Augenh. 1881. p. 59. — Grossmann, Berl. kl. W. 1879. 10. — Habersohn, Med. Tim. and Gaz. Oct. 1864. — Hardy, Cent, f. Augenh. 1881. 59. —

Hawkes, Trans. of the path. Soc. XXIII. 1872. — Hay, ref. Arlt, Krankh. d. Aug. III. 151. — Henoch, Vorles. über Kinderkrankh. p. 273. — Hofmann, Virch. Arch. XXIV. 551. — Hulke, Ophth. Hop. Rep. VI. 89. — Knapp, Nagel's Jahrb. 1875. 372. — Knörlein, Wien. allgem. med. Zeitschr. 1865. No. 32. — Lawrence, Edinb. med. Journ. 1874. — Leber, Arch. f. Ophth. XIV. 2. 333. — Leudet, ref. Nothnagel, Top. Diagn. d. Gehirnk. 519. — Loeb u. Arnold. Virch. Arch. LXXV. 172. — Lütkemüller, Wien. med. Blätter. III, ref. Cent. f. A. 1880. 128. — Meissner, Arch. f. phys. Heilk. 1853, ref. Schmidt's Jahrb. 1863. Maier, Rudolf, Virch. Arch. XIV. 270. — Mohr, Casper's Wochenschr. 1840, ref. Schmidt's Jahrb. 1841. — Nélaton, Revue med. 1833. Juillet. — Nolte, Med. Zeitschr. v. Verein f. Heilk. in Preussen. 1835. No. 38. — Petrina. Viertelj. f. pract. Heilk. 1877. Bd. 133. u. 134. — Popham, Med. Centralzeit. 1856. 13. — Power, St. Barthol. Hosp. Rep. Vol. IX. — Purtscher, Arch. f. Ophth. XVI. II. 215. — Ramskill, Virch. u. Hirsch. Jahresb. 1873. II. 67. — Ripping, Allgem. Zeitschr. f. Psych. XXX. 119. — Roger, Journ. f. Kinderkrankh. 1869. p. 364. — Rosenbach, Arch. f. Ophth. XXVIII. I. 31. — Rosenthal, Oestr. med. Jahrb. 1870. u. Klin. d. Nervenkrankh. — Russel, Med. Times and Gaz. 1873. II. 91. — Schott, Nagel's Jahresb. f. Ophth. 1876. 424. — Schreiber, A. f. klin. Med. XXI. p. 33. — Shann, The Brit. med. Journ. 1878. June. — Stellwag, Ophthalmolog. II. Bd. p. 697. — Socin, Arch. f. klin Med. VIII. 476. — Stilling, Zeitschr. f. Ophth. III. p. 465. — Türck, Ber. d. Ges. d. Wien. Aerzte. XI. 528 u. 529; VIII. 2. 299; XI. 1. 519. — Takacs, Pest. med.-chirurg. Presse No. 20. — Weichselbaum, Virch. Arch. Bd. 75. 3. p. 444. — Zenker, Virch. Arch. XII. 454. — Ziegler, Michel's Jahresb. f. Ophth. 1878. 248. — Weiggert, Virch. Arch. Bd. 65. p. 221.

Nasale Hemianopsie.

Daa, ref. Nagel's Jahresb. 1870. 379. — Derby, cit. Bellouard, de l'hemianops. p. 112. — Förster, Gräfe-Sämisch. VII. 126. — Galezowski, Soc. de Biol. Gaz. med. No. 13. 1880. — v. Gräfe, Arch. f. Ophthalm. XII. 2. 100 u. 124 und II. 2. 286—288. — Knapp, ref. Nagel's Jahresb. 1875. 372. — Mandelstamm, Pagenstecher's kl. Mittheil. 3. p. 72—75 u. Kl. Monat. f. Augenh. XIII. 94—100. — Schön, Arch. d. Heilk. XVI. 1. 1875. — Schüle, Sectionsergebn. b. Geisteskrnkh. Leipzig 1874. p. 128. — Neftel, Arch. f. Psych. VIII. 415. —

Laterale Hemianopsie. Casuistik.

Abadie, ref. Nagel's Jahresb. 1875. 356. — Airy, Philosophical Magazine July 1865, ref. Nagel's Jahresb. T. I. 357. — Allebut, ref. Schöler's Jahresb. 1880. Alexander, Kl. M. f. Augenh. 1867. 88. — Alt, Arch. f. Aug. u. Ohr. VII. 2. 382. — Annuske, Arch. f. Ophth. XIX. 3. 274. — Baud, L., Des amblyop. sans lésion à l'ophthalm. Thèse de Paris. No. 348. 1873. — Baumgarten, Cent. f. med. W. 1878. 368. — Bellouard, De l'hemianopsie. Paris 1880. 139. — Bernhard, Berl. klin. W. 1872. 382 u. 383. — Berthold, Berl. kl. W. 1871. 46. — Bois de Loury in Galezowski, Chromatosc. rétinienne p. 226, 229. Boncour, ref. Nagel's Jahresb. 1872. 367. — Bourchadat, Compt. rend. de l'Acad. d. sciences. T. XVI. p. 125—27. 1852. — Brewster, Edinb. Transact. Vol XXIV. pt. 1. p. 15—18. — de Capdeville, Marseille méd. 1879. XVI. 136—141 u. 1880. XVII. 151 u. 75—90. — Carron du Villards, Guide prat. des mal. des yeux. Artikel Hemiopie T. II. p. 496. 1847. — Cayley, Med. Times and Gaz. 1876. Vol. II. p. 516. — Chaillou, Bull. de la Soc. anat. de Paris. p. 70. 1863. — Charcot u. Pitres, Revue mens. 1878. 372. Obs. 34. Rev. mens. 1877. Obs. 34. — Claeys, G., Annal. d'Ocul. T. LXXX. 110. — Cohn, H., Kl. M. f. A. 1874. 203. — Colsmann, Rerl. kl. W. 1870. 388. — Curschmann, Cent. f. Augenh. 1879. 181. — Demours, s. Pravaz. — Desmarres père, Traité theor. et prat. des mal. d. yeux. 2. Aufl. T. III. p. 498. 1858. — Derby, ref. Nagel's Jahresb. 1872. p. 370. — Dianoux, Du scotoma scintillant. Thése de Paris 1875. — Dickingson, W., St. Louis med. and surg. J. XXXVI. 71. — Dreschfeld, Cent. f. Augenh. 1880. 35.

Dmitrowski u. Lebeden, Cent. f. Augenh. 1880. 84. — Fabre. Dict. des dictionn. de méd. T. IV. p. 545. 1840. — Fano, Journ, d'ocul. et de chir. Paris 1879. 22—24. — Förster, Gräfe-Sämisch. VII. 121. — Congrès intern. period. d'ophthalm. de Paris 1867. — Fuckel, Arch. f. kl. Med. XXVI. III. 424. — Galezowski, Migraine ophthalm. Arch. gén. méd. 669. 1878. — Gille, France méd. No. 42. 9. Avril 1881. Wien. med. W. No. 16. u. 17. 1881. — Goldstein, ref. Michel's Jahresb. f. Ophth. 1878. 252. — Gowers, Cent. f. med. W. 1878. 562: Nothnagel, Top. Diagn. d. Gehirnkrankh. p. 394; Brit. med. Journ. 24. Novb. 1877; Schmidt's Jahrb. Bd. 189. p. 199; Nagel's Jahresb. 1876. 397. — v. Grafe, Kl. M. f. A. 1865. 215; Arch. f. Ophth. IV. 2. 233, — Guéneau de Mussy, Recueil d'ophthalm. p. 129. 1879. — Gunning, ref. Schmidtjs Jahrb. Bd. 131. p. 77. — Harlan, ref. Virch. u. Hirsch. Jahresb. 1877. 2. 456. — Heiberg, ref. Nagel's Jahresb. f. O. 1874. 439. — Hirschberg, Virch. Arch. LXV. 116; Zeitschr. f. pract. Med. 1878. 50; Nagel's Jahresb. 1876. 398; Beiträge f. pract. Augenh. 1—18. Leipzig 1877. — Hjort, Kl. M. f. A. 1867. 166. — Hosch, Kl. M. f. A. 1878. 281. — Hughes, ref. Nagel's Jahresb. 1874. 440. — Hughlings-Jackson, Ophth. hospit. reports. Sept. 1875. — Huguenin, ref. Nagel's Jahresb. 1876. 401; Nothnagel, Top. Diagn. d. Gehirnkrankh. p. 398 u. 476. — Hutchinson, ref. Canstatt's Jahresb. 1864. 4. 227. — Jastrowitz, Cent. f. Augenh. 1877. 254; C. f. med. W. 1877. 256. — Jlling, Nagel's Jahresb. 1874. 438. — Jourdan, Artikel Hemiopie du dictionn. des sc. méd. T. XX. p. 263. Paris Pankoucke 1817. — Keen u. Thompson. cit. Schön, Lehre v. Gesichtsf. 62; Nagel's Jahresb. u. Gräfe-Sämisch. V. 936. — Lang, Cent. f. Augenh. 1880. 217. — Leber, A. f. O. XXI. 3. 277; Gräfe-Sämisch V. 936, 785 und 1042. — Lewick, Americ. Journ. of med. Sc. 1866. — Maklakow, A., Cent. f. Augenh. 1878. 67. — Mauthner, Gehirn und Auge. 516, 368, 371; Oestr. Zeitschr. f. pract. Heilk. 1872. No. 20. — Meyer, E., Traité prat. des mal. des yeux. 1873. p. 337. — Mohr, Arch. f. O. XXV. 1. 57. — Mooren, Ophth. Beob. 363, 303. — Nothnagel, Top. Diagn. d. Gehirnk. 389—411. — Pflüger, Bericht über d. Augenklinik in Bern. 1879. 57. — Petrina, Vierteljahrschr. f. pract. Heilk. 1877. Bd. 133. u. 134. — Plenk, Knapp's Arch. f. Augenh. V. 158. — Pooley, Cent f. Augenh. 1878. p. 41. — Power, Med. Tim. and Gaz. LIII. 489. 1876. — Prevost, ref. Westphal, Char.-Ann. VI. Jahrg. — Pravaz, Arch. gén. méd. T. VIII. p. 59. 1825. — Quaglino, Gräfe-Sämisch. V. 1042. — Reich, ref. Michel's Jahresb. f. O. 1878. 231. — v. Reuss, Wien. med. Presse. 1876. No. 1—12. — Ringer, Med. Tim. and Gaz. T. LIII. 489. 1876. — Rognetta, Traité philos. et clin. ophth. p. 623, Paris 1844. — Russel, J., Schmidt's Jahresb. 127. Bd. p. 164. — Rydel, Benedikt, Electrother. 261. Beob. 256. — Schmidt-Rimpler, Berl. kl. W. 1881. — Schweigger, A. f. O. XXII. 3. 286ff.; Handb. d. Augenheilk. III. Aufl. 1875. p. 548. — Sander, Arch. f. Psych II. p. 60. Fall 9. — Schell, Nagel's Jahresb. 1876. 402. — Schiess. Kl. M. f. A. 1867. 322; Nagel's Jahresb. 1874. 440. — Schön, Die Lehre vom Gesichtsfeld. — Schöler, Jahresb. seiner Klinik. 1880. 52. — Schubert, Syphil. Augenkrankh. Nürnberg 1881. — Siegfried, Berl. kl. W. 1880. 573. — Smith, Nagel's Jahresb. 1876. 402; Med. Tim. and Gaz. T. LIII. p 489. 1876. — Steifensand, Canstatt's Jahresb. 1848. III. 92. — Sturge, Brit. med. Journ. Lond. 1880. II. 329. — Thompson, Trans. Soc. oph. Americ. Newport 1875. — Thomson, W., Nagel's Jahresb. 1875. 353. — Treitel, Arch. f. Ophth. XXV. III. 47—65. — Vater u. Heinicke, Diss. qua duo vis. rariss. vit. alt. dimidiati alter. duplicati anatom. et physiol. exponuntur. Wittenberg 25. Mai 1723. — Vallez, Tr. théor. et prat. de méd. ocul. Bruxelles 1853. p. 244. — Weber. Herm., Schmidt's Jahresb. 121. p. 298. — Webster, Transact. of Joungstown. Ohio I. 106. — v. Wecker, Traité d. mal. d. yeux. II. 384. — Wernicke, Michel's Jahresb. f. O. 1878. 106. — Westphal, C. f. A. 1879. 181 und Charit.-Ann. VI. — Wilbrand, p. 171—180. Wollaston, Philos. transact. 1824. I. 224. — Woinow, Arch. f. O. XVIII. II. 38.

Pathologischer Befund am Tractus opticus.

Dreschfeld, Cent. f. Augenh. 1880. p. 35. — Gowers, Cent. f. med. W. 1878. p. 562. — Hirschberg, Virch. Arch. LXV. 116. — Hjort, Kl. Mon. f.

A. 1867. 166. — Mohr, Arch. f. Ophth. XXV. I. 1. — Petrina, Vierteljahrschr. f. pract. Heilk. 1877. Bd. 133. u. 134. — Russel, Schmidt's Jahrb. Bd. 127. p. 164. — Steffan, Kl. Mon. f. A. 1865. p. 167. — Türck, Zeitschr. d. Ges. d. Wien. Aerzte XI. I. 250. — Weigert, Virch. Arch. Bd. 65. p. 221.

Pathologischer Befund am Corpus geniculatum externum und internum.

Griesinger, Path. u. Therap. d. psych. Krankh. p. 100, citirt den Fall Bright. — Gudden, Arch. f. Ophth. XXV. 1. 44. — Mackenzie, Pract. Treat. on the dis. of the eye. 1830. 761. — Prevost, ref. Westphal, Charité-Annalen VI. Rosenbach, Arch. f. Ophth. XXVIII. 1. 31. — Türck. Zeitschr. d. Ges. d. Wien. Aerzte. XI. I. 521.

Pathologischer Befund an den Vierhügeln.

Die Litteratur ist bei Nothnagel, Top. Diagn d. Gehirnkrankh. p. 220 angeführt. — Curschmann, Berl. klin. W. 1877. No. 17. — Nieden, Cent. f. med. W. 1880. 158.

Fälle von Sehstörungen bei Erkrankung des Pulvinar und Thalamus opticus mit Sectionsbefund.

Beck, Zeitschr. f. Ophth. V. 447. — Christie, Jahresb. von Virch. u. Hirsch XIV. II. 1. 65. — Förster, Gräfe-Sämisch VII. 119. — Hughlings-Jackson, Lancet 1874. August 29. 306—307. — Lancereaux, ref. Schmidt's Jahresb. Bd. 124. p. 75. — Peltzer, Kl. Mon. f. Augenh. 1873. 138. — Pflüger, Ber. über die Berner Augenkl. 1878. 57. — Prévost, Extrait du Bullet. de la Soc. méd. de la Suisse romande 1880. — Remy, ref. Nothnagel, Top. Diagn. d. Gehirnkr. 231. Sieveking, Cent. f. med. W. 1881. 47. — Veyssiere, ref. Nothnagel, Top. Diagn. d. Gehirnkrankh. 229.

Fälle von Amblyopie in Folge von Erkrankung der inneren Kapsel mit Sectionsbefund.

Bernhardt, Berl. kl. W. 1875. p. 489. — Fürstner, Arch. f. Psych. VIII. 170. — Müller, Franz, Berl. kl. W. 1878. 284. — Pitres, ref. Nagel's Jahresb. 1876. 403. — Türck, Sitzungsb. d. math.-nat. Classe der Wien Acad. Bd. XXXVI. 191—199.

Ohne Sectionsbefund.

Charcot, Kl. Vortr. über d. Krankh. d. Nervensyst., deutsch v. Fetzer. 327 293 u. 346. — Charcot u. Salkowski, ref. Cent. f. A. 1878. 245. — Curschmann, Michel's Jahresb. f. Ophth. 1878. 252. — Debove, Jahresb. v. Virch. u. Hirsch. XIV. I. 3. 473. — Dor, ibid. 465. — Dujardin-Beaumetz, ibid. 472. Engelhardt, Kl. M. f. Augenh. 1865. p. 261. — Erlenmeyer, Jahresb. v. Virch. u. Hirsch. XIV. I. 3. 470. — Eulenburg, Real-Encyclop. III. 275. — Galezowski, Gaz. méd. d. Hôp. 1877. No. 10. — Guttmann, Berl. kl. W. 1869. 289. — Hanot u. Mathien, Michel's Jahresb. f. Ophth. 1878. 253. — Herter, Charit.-Annal. 1878. 527. — v. Hesse, Jahresb. v. Virch. u. Hirsch XIV. I. 3. 470. — Landolt, Nagel's Jahresb. 1875. 374. — Magnan, ref. Nagel's Jahresb. 1873. 382. — Peunoff, Michel's Jahresb. f. Ophth. 1878. 231. — Pitres, Nagel's Jahresb. 1875. 374. — A. Sichel jun., Nagel's Jahresb. 1870. 358. — Strümpell, Michel's Jahresb. 1878. 253. — Vulpian, Jahresb. v. Virch. u. Hirsch. XIV. I. 3. 473. Fall 2 und 4.

Patholog. Befunde an den Sehstrahlungen und der Rinde der Occipitallappen.

Baumgarten, Cent. f. med. W. 1878. 181. — Chaillou, Bullet. de la Soc. anatom. de Paris. p. 70. 1863. — Charcot u. Pitres, Revue mens. 1877. 34. — Chvostek, Cannstatt's Jahresb. 1872. II. 49. — Curschmann, Cent. f. Augenh. 1879. 181. — Dmitrowsky u. Lebeden, Cent. f. Augenh. 1880. 84. — Förster, Gräfe-Sämisch VII. 118. — Fritsch, Allgem. Zeitschr. f. Psych. 87. Heft 4. p. 389. — Fürstner, Arch. f. Psych. VIII. 165. 168. IX. 93. — Gowers, Lancet 1879; Nothnagel, l. c. 394 u. Jahresb. v. Virch. u. Hirsch XIV. II. 2. 89. —

Griesinger, Pathol. und Therap. d. psych. Krankh. 1861. 365. — Hosch, Kl. Mon. f. Augenh. 1878. 281. — Hughes, Nagel's Jahresb. f. Ophth. 1874. 440. — Huguenin, Ziemssen's Handb. XI. 1. 817. — Jastrowitz, Cent. f. Augenh. 1877. 254; Cent. f. med. W. 1877. 256. — Keen und Thompson, Nagel's Jahresb. 1871. 334. — Lewick, Amer. Journ. of med. Soc. 1866. — Moore, Jahresb. v. Virch. u. Hirch XIV. II. 1. 91. — Nothnagel, Top. Diagn. d. Gehirnk. 389 u. 411. — Pooley, Gaz. d. Hôp. 1878. No. 35. — Prévost, ref. Westphal Charité-Annalen. VI. — Purtscher, Cent. f. Augenh. 1880. 353. — Traube, Ges. Beitr. z. Path. u. Physiol. II. 1083. — Wernicke, Michel's Jahresb. f. Ophth. 1878. 106. — Westphal, Charit.-Annalen VI. u. Berl. kl. W. 1880. 317.

Hemianopsie mit Hemianästhesie und Sensibilitätsstörungen derselben Seite.

Bernhardt, Berl. kl. W. 1877. 581. — Berthold, Berl. kl. W. 1871. 46. — Gille, De l'hemianopsie avec hemiplegie ou hemianästhesie, France médicale No. 42. 9. Avril 1881. — Hughlings-Jackson, Gräfe-Sämisch V. 936. — Huguenin, ref. Nothnagel, Top. Diagn. d. Gehirnk. 398. und 476. — Lang, Cent. f. Augenh. 1880. 217. — Leber, Gräfe-Sämisch V. 936. — Maklakow, Cent. f. Augenh. 1878. 67. — Mauthner, Oester. Zeitschr. f. pract. Heilk. 1872. No. 20. — Pooley, Cent. f. Augenh. 1878. 41. — Prévost, ref. Westphal, Charit.-Annal. VI. — Ringer, Med. Times and Gaz. T. LIII. 489. 1876. — Schöler, Jahresb. d. Klin. f. 1880. p. 52. — Schön, Lehre vom Gesichtsfeld p. 55. — Schweigger, Arch. f. Ophth. XXII. 3. 295 u. 299. — Smith, Roland, Nagel's Jahresb. 1876. 402 u. Med. Tim. and Gaz. T. LIII. 489. 1876. — Sturge, Brit. med. Journ. London. 1880. II. 329. — Thomson, W., Nagel's Jahresb. 1875. 353. — Treitel, Arch. f. Ophth XXV. III. 47 und 48. — Westphal, Charité-Annal. VI.

Hemianopsie mit Hemiplegie derselben Seite.

Bernhardt, Berl. kl. W. 1872. 383. — Claeys, Annal. d'ocul. LXXX. 110. Cohn, Kl. M. f. Augenh. 1874. 203 fl. — Dreschfeld: Cent. f. Augenh. 1880. 35. — Engelhardt (v. Gräfe), Kl. M. f. Augenh. 1865. 215. — Förster, Gräfe-Sämisch VII. 119. — Gowers, C. f. med. W. 562. — Gunning, Schmidt's Jahrb. Bd. 131. 77. — Hirschberg, Zeitschr. f. pract. Med. 1878. 51. — Hosch, Kl. M. f. Augenh. 1878. 281, — Hughlings-Jackson, The Lancet. 14. Aout 1874. — Huguenin, Nagel's Jahresb. 1876. 401. — Jastrowitz, Cent. f. Augenh. 1877. 254. — Keen u. Thompson, Gräfe-Sämisch V. 936. — Leber, Gräfe-Sämisch V. 785 u. 936. — Maklakow, Cent. f. Augenh. 1878. 67. — Mauthner, Gehirn und Auge 371. — Pflüger, Ber. über d. Berner Klinik 1879. 57. — Quaglino, Gräfe-Sämisch. V. 1042. — Ringer, Med. Tim. and Gaz. LIII. 489. 1876. — Rydl, Benedict, Electrotherapie 261. Beob. 256. — Sander, Jul., Arch. f. Psych. II. 1870. p. 60, Fall 9. — Schiess, Kl. M. f. Augenh. 1867. 322. — Schön, Lehre v. Gesichtsfeld. 62. — Schweigger, Arch. f. Ophth. XXII. 3. 285 fl. — Treitel, Arch. f. Ophth. XXV. 3. 47. — Wilbrand, p. 171, Fall 1 u. 2. — Westphal, Charit.-Annal. VI. — Woinow, Arch. f. Ophth. XVIII. II. 38. — Zagórski, Kl. M. f. Augenh. 1867. 322.

Hemianopsie mit Monoplegie derselben Seite.

Dmitrowski u. Lebeden, Cent. f. Augenh. 1880. 84. — Nothnagel, Top. Diagn. d. Gehirnk. 389. — Schell, Nagel's Jahresb. f. Ophth. 1876. 402. — Schweigger, Arch. f. Ophth. XXII. 3. 286 u. 301. — Steifensand, Cannstatt's Jahresb. 1848. III. 92.

Hemianopsie mit motorischen Reizerscheinungen derselben Seite.

Charcot u. Pitres, Revue mens. 1878. 372. Obs. 34. — Dehn, Tab. I. a. 68. — Mohr, Arch. f. Ophth. XXV. 1. 57. — Schön, Lehre v. Gesichtsfeld 55. — Smith, Med. Tim. and Gaz. LIII. 489. 1876. — Westphal, Charit.-Ann. VI.

Hemianopsie mit Lähmungen einzelner Gehirnnerven.

Fuckel, Arch. f. klin. Med. XXVI. III. 424. — Dickingson, W., St. Louis M. u. S. Journ. XXXVI. 71. — Schön, Lehre v. Gesichtsfeld 62. — Schubert, Syphilitische Augenkrankheiten. Nürnberg 1881. — Schweigger: Arch. f. Ophth. XXII. 3. 291.

Fälle von Hemichorea und Athetose mit Sehstörungen und Hemianopsie derselben Seite.

Goldstein, Michel's Jahresb. f. Ophth. 1878, 252. — Gowers, Schmidt's J. Bd. 189. p. 198. — Hofmann, Schmidt's Jahrb. Bd. 187. p. 135. — Kahler u. Pick, ref. Schmidt's Jahrb. Bd. 189. p. 211. — Oulmont, Schmidt's Jahrb. Bd. 189. p. 198. — Russel, Schmidt's Jahrb. 187. p. 136. — Seguin, Schmidt's J. 187. p. 135. — Sieveking, Cent. f. med. W. 1881. p. 47. — Veyssiere, ref. Nothnagel, Top. Diagn. d. Gehirnk. 239.

Hemianopsie und Sehstörungen mit Sprachstörungen.

Airy, Nagel's Jahresb. 1870. 358. — Bernhardt, Berl. kl. W. 1872. 383 u. 1877 581. — Berthold, Berl. kl. W. 1871. 46. — Boncour, ref. Nagel's Jahresb. f. Ophth. 1872. 367. — Calmeil, Malad. inflamm. du cerveau. Paris 1859. II. 411. — de Capdeville, Marseille méd. 1880. XVII. 151—58. — Cohn, Kl. Mon. f. Augenh. 1874. 209 u. 211. — Chvostek, Cannstatt's Jahresb. 1872. II. 49. — Dmitrowski u. Lebeden, Cent. f, A. 1880. 84. — Förster, Gräfe-Sämisch VII. 121. — Géneau de Mussy, Jahresb. v. Virch. u. Hirsch 1879. II. 2. 464. — Heiberg, Nagel's Jahresb. 1874. 439. — Hirschberg, Virch. Arch. LXV. 116 u. Zeitschr. f. pract Med. 1878. 51. — Hjort, Kl. M. f. A. 1867. 166. — Hughlings-Jackson, Nagel's Jahresb. f. O. 1874. 440. — Huguenin, Nothnagel, Top. Diagn. d. Gehirnkr. 398 u. 476. — Jastrowitz, C. f. A. 1877. 254. — Keen u. Thompson, Gräfe-Sämisch V. 936. — Mandelstamm, Arch f. O. XIX. II. — Mathewson, Proced of the med. Soc. of the county of Kings VIII. 7. 214. — Mauthner Gehirn u. Auge 516. — Moore, Jahresb. v. Virch. u. Hirsch XIV. II. 191. — Pooley, Cent. f. A. 1878. p. 41. — Quaglino, Gräfe-Sämisch V. 1042. Sander, Jul., Arch. f. Psych. II. 1870. p. 60, Fall 9. — Schön, Lehre vom Gesichtsfeld 55. — Schubert, Syphil. Erkrank. d. Auges, Nürnberg 1881. — Schweigger, Arch f. Ophth. XXII. 3. 285 (7 Fälle). — Steifensand, Cannstatt's Jahresb. 1848. III. 92. — Treitel, Arch. f. Ophth. XXV. III. 53 u. 56. — Westphal, Michel's Jahresb. f. Ophth. 1874. 243 u. Charit.-Annal. VI. — Wilbrand, p. 190, Anmerkung, — Woinow, Arch. f. Ophth. XVIII. II. 38. —

Sehstörungen bei Epileptikern, Paralytikern und psycho-sensorische Veränderungen der Gesichtseindrücke bei lateraler Hemianopsie; Zustand des Sehvermögens bei angeborener und später mit Erfolg operirter Cataract.

Sommer, W., Arch. f. Psych. X. 3. p. 631, Fall 20, 33, 47. — Gowers, Virch u. Hirsch. Jahresb. XIV. II. 1. 89. — Engelken, Allgem. Zeitschr. f. Psych. XXXIV. 675. — Defossez, Michel's Jahresb. f. Ophth. 1878. 254. — Christensen, Virch. u. Hirsch. Jahresb. 1879. II. 2. 466. — Wilbrand, p. 177, Fall 4. — Bernhardt, Berl. kl. W. 1877. 58. — Larsen, Virch. u. Hirsch. Jahresb. II. 2. 466. — Quaglino, ref. Mauthner, Geh. u. Auge 545. — Fürstner, A. f Psych. VIII. 165, 168 u. IX. 93. — Reinhard, A. f. Psych. IX. 1. — Mendel, Die progr. Paralyse d. Irren. p 145. — Rüte, Ophth. I p. 256. — Cheselden, Phil. Trans. 1728. T. XXXV. 402. p. 447. — Franz, Phil. Trans. 1841. — Grant, Voigt's Magaz. IV. 1. p. 21. — Hofbauer, Beiträge II. 2. p. 249. — Ware, Philos. Trans. 1801. p. 382. — Home, Philos. Trans. 1807. I. 83. — Mauthner, Wien. med. Wochenschr. 1880. No. 26.

Gedruckt bei L. Schumacher in Berlin.